

자동산화 Methyl Linoleate가 Mouse의 지질대사에 미치는 영향(만성독성)

白台鴻 · 李根煥

The Effect of Autoxidized Methyl Linoleate on the Lipid Metabolism in the Mouse (Chronic Toxicity)

Paik, Tai-Hong · Lee, Keun-Hwan

Dept. of Chemistry, College of Sciences,
Hanyang University

(Received Aug. 21, 1986)

ABSTRACT

In order to investigate the effect of autoxidized methyl linoleate (AOML) on the lipid metabolism in the mouse, we administered the fixed dosage of AOML to mice once per day for 20 days by using stomach tube. And the following results were obtained.

The amounts of triglycerides, phospholipids, total cholesterol and TBA values in the blood serum of test group were increased more than these of normal group. And according to the electrophoresis, the amount of albumin in test group was increased about 22% in comparison with normal group but the amount of VLDL and LDL was decreased about 70% and 30% respectively.

The POV, COV and TBA values in the liver of test group were significantly increased more than these in normal group. And also the amounts of triglycerides, phospholipids and total cholesterol in test group were slightly increased.

And the damage of hepatic cells and the accumulation of fats were observed as the morphological changes in the liver of test group.

From these results obtained, we conclude that the autoxidized methyl linoleate fed in mice influences at lipid metabolism on the blood and the liver.

요 약

자동산화유의 독성을 구명하기 위하여 autoxidized methyl linoleate (AOML)의 일정량을 mouse에 1일 1회 20일간 경구 투여하여 혈청 및 간의 지질대사에 미치는 영향을 검토한 결과는 다음과 같다.

실험군의 혈청 TBA 값과 혈청 triglyceride, ph-

ospholipid 및 total cholesterol 양은 정상군에 비해 모두 증가되었으며, 전기영동 결과 혈청 lipoprotein의 조성 백분율은 albumin이 약 21% 증가된 반면, VLDL은 약 70% 그리고 LDL은 약 33% 감소되어 있었다.

실험군의 간에서의 POV, COV 및 TBA 값은 모두 정상군에 비해 크게 증가하였으며, 또한 간의 triglyceride, phospholipid 및 total cholesterol의 양도 증가하는 경향을 나타내고 있었다.

한편, 실험군의 간에서의 형태학적 변화로는 정상군에 비해 간세포의 손상과 지질의 축적이 관찰되었다.

이상의 결과로 부터 자동산화 methyl linoleate는 소장에서 흡수되어 혈청 및 간 지질대사에 크게 영향을 미치고 있음을 알 수 있었다.

I. 서론

저자들은 전 보고^{1,2}에서 자동산화 methyl linoleate가 간장의 효소활성과 혈청단백질 및 효소활성에 미치는 영향에 대하여 보고한 바 있으며, 자동산화유가 동물의 지질대사에 미치는 영향에 대하여는 Nakamura (1973) 등이 자동산화 safflower 유를 쥐에 투여하였을 때 혈액 및 간의 지질대사에 대한 보고가 있을뿐 더 많은 연구가 기대된다. 따라서, 본 실험에서는 자동산화유의 혈청 및 간에서의 지질대사에 미치는 영향을 조사하기 위하여 자동산화 methyl linoleate를 mouse에 경구 투여하여 혈청 및 간에서의 POV, COV 및 TBA 값과 지질의 양을 측정하고, 또한 혈청 lipoprotein 조성의 변동과 간 조직의 장애를 조직화학적으로 검토하였다.

II. 실험방법

1. 시료의 조제

Autoxidized methyl linoleate(AOML)는 순수한 methyl linoleate(TOKYO Chemical Ind. Co. 제)를 둥근바다 플라스크에 넣고, 공기 공급모터를 사용하여 공기(7.84 cc/sec)를 불어 넣어주면서 60±1°C에서 35 시간 자동산화시켰다.

2. 동물실험

실험동물은 생후 4 주된 체중 약 20g 인 ICR계 mouse를 성의 구별없이 한 군을 8 마리로 하여 사용하였다.

실험군(AOML군)에는 AOML시료 0.15 ml(4 일), 0.2 ml(2 일), 0.25 ml(4 일), 0.3 ml(2 일), 0.35 ml(2 일), 0.4 ml(6 일)를 stomach tube를 사용하여 일정한 시간에 1 일 1 회씩 20 일간 경구 투여하였다. 시료 투여 후에는 시판 교형사료를 자유로이 섭취하도록 하였으며, 정상군에는 시판 교형사료만을 먹이면서 사육하였다.

20 일후 AOML군은 시료 투여 6 시간 후에 정상군과 동시에 ethyl ether로 마취시킨 후 개복하여

심장채혈로 혈액을 얻은 다음 각 조직을 떼내어 즉시 무게를 달았고, 간 조직의 일부는 조직표본을 만드는데 사용하였다. 채혈된 혈액은 3,000 rpm 에서 원심분리하여 혈청을 분리하였다.

3. 시료의 POV, COV 및 TBA 값 측정

시료의 POV는 Lea 방법³⁾으로 측정하였고, COV는 熊澤⁴⁾, TBA 값은 Asakawa 법⁵⁾으로 측정하였다.

4. 혈청의 TBA 값 측정 및 지질의 정량

혈청의 TBA 값은 Yagi 방법⁶⁾에 따라 측정하였고, triglyceride 양은 cleantch TG-S(RM1575-K) 시약을 사용하여 효소법⁷⁾으로 정량하였으며, phospholipid 양은 phospholipid B-Test Wako(Code 275-54001)시약을 사용하고, total cholesteroil 양은 cholesterol C-Test Wako(code-274-4601)시약을 사용하여 효소법^{8,9)}으로 측정하였다. 이 때 흡광도는 Colemann Jr. III spectrophotometer로 측정하였다.

혈청 lipoprotein의 전기 영동은 Helena lipoprotein electrophoresis 조작방법으로 실시하였으며, 이 때 사용한 시약 및 장치는 모두 Helena Lab. Co. 제였다. 얻어진 전기영동상은 scanning densitometer로 scanning 하여 각 분획을 정량하여 각 lipoprotein의 백분율을 계산하였다.

5. 간에서의 지질추출 및 정량

간에서의 total lipid는 Bligh-Dyer 법¹⁰⁾으로 추출하였다. 즉, 일정량의 간에 0.9% NaCl 수용액을 가하여 간 homogenate를 만든 후 chloroform과 methanol을 가하여 chloroform:methanol:water의 부피비가 1:2:0.8이 되도록하여 실온에서 10 분동안 방치한 후 여기에 chloroform:methanol:water의 부피비가 1:1:0.9가 되도록 chloroform과 물을 가하고 원심 분리하여 두 층으로 분리시켜 chloroform층을 취하여 36°C의 물증탕에서 N₂ 기체로 chloroform을 증발시켜 간의 total lipid를 얻었다.

간에서의 POV는 stamm법¹¹⁾으로 측정하였다. 즉, 간에서 추출한 total lipid 1~2mg을 칭량하여 시험관에 넣고 1,1,2,2-tetrachloroethane 3ml를 가하여 잘 녹인 후 POV 시약 2ml를 가하고 즉시 공기를 불어 넣어 주면서 잘 혼합하여 80°C 물증탕에서 3분간 가열하였다. 이것을 25°C에서

3 분간 잘 흔들어 냉각시킨 후 Bausch & Lomb Spectronic 20 을 사용하여 565 nm에서 흡광도를 측정하였다.

COV는 熊澤방법¹¹⁾으로 시료의 COV 측정시와 동일한 방법으로 측정하였으며, TBA 값은 Yagi 방법⁶⁾으로 측정하였다.

6. 간 조직의 표본제작

간장의 좌측 전엽에서 떼어낸 각 조직의 일부를 10% 중성 포르말린용액에 고정한 후 파라핀으로 포매하여, 6 μ 두께의 절편을 만들어 hematoxylin 및 eosin 으로 이중염색하여 표본을 만들었다¹²⁾.

또한, 10% 중성 포르말린용액으로 고정한 간 조직의 일부는 고정 후 8 μ의 동결절편을 만들어 oil red O 로 염색하여 지질검출용 표본으로 사용하였다.

III. 결과 및 고찰

1. 시료의 특성

본 실험에서 사용한 시료는 Table 1 과 같이 hydroperoxide 와 그의 2 차 생성물이 함유된 것이었다.

Table 1. The Characteristics of Autoxidized Methyl Linoleate

Sample	POV ^{a)} (meq/kg)	COV ^{b)} (meq/kg)	TBA ^{c)} (OD)
AOML ^{d)}	1984.13	2224.82	220

- a) POV : Peroxide value
- b) COV : Carbonyl value
- c) TBA (OD) : Thiobarbituric acid (Optical density)
- d) AOML : Autoxidized methyl linoleate

2. 육안으로 본 독성의 출현증상

AOML 군에서는 시료투여 2 주일 후부터 털이 거칠어지고, 행동이 둔화되었으며, 체중이 점차 감소되어 독성이 심하게 나타남에 따라 호흡이 곤란해지고 설사의 증상을 나타내었다.

해부시의 외견상 소견으로는 AOML 군에서는 정상군과는 달리 위와 소장등이 확장되어 투명하게 보였으며 또한 크게 위축되어 있었고, 간은 비대되

어 있었으며 정상군의 간보다 더 붉은 색을 띠고 있었다.

3. 각 장기의 무게

각 장기의 무게를 측정 한 결과는 Table 2 와 같다. AOML 군에서의 폐, 간장, 신장, 위 및 소장 무게는 정상군에 비하여 증가하였으나 신장, 비장의 무게는 감소하고 있었다. 이와 같은 결과는 Nakamura 등이¹³⁾ 자동산화 safflower 유를 투여하였을 때의 결과와 일치하고 있었다.

AOML 군에서 심장체혈할 때 혈액량이 적은 것과 비장의 위축현상과 어떤 연관성이 있는 것 같이 생각되었다.

Table 2. Organ Weight Ratio (Percentage per Body Weight)

Organ	Normal (N group)	Autoxidized Methyl Linoleate (AOML group)
Liver	5.08 ± 0.16	6.33 ± 0.68
Kidney	1.33 ± 0.06	1.41 ± 0.12
Heart	0.43 ± 0.05	0.34 ± 0.02
Stomach	1.43 ± 0.42	5.15 ± 0.65
Lung	0.58 ± 0.06	0.61 ± 0.07
Small Intestine	7.39 ± 0.75	16.61 ± 0.81
Spleen	0.51 ± 0.09	0.20 ± 0.07

- a) Mean ± SE for five mice
- Organ was measured as wet weight.
- Organ weight ratio was expressed as percentage per body weight.

4. 혈청의 TBA 값과 지질의 양

혈청에서의 TBA 값을 측정 한 결과는 Table 3 과 같이 AOML 군에서는 정상군에 비하여 약 2 배 증가하고 있어 소장에서 흡수된 hydroperoxide 가 분해되어 malonaldehyde 를 생성한 결과로 생각되었다. 한편, TG, PL 및 TC 의 값을 측정 한 결과는 Table 3 과 같이 AOML 군에서는 정상군에 비하여 모두 약 2 배 가깝게 증가되어 있어 자동산화 methyl linoleate 는 혈청 지질대사에 크게 영향을 미치고 있음을 알 수 있었다.

5. 혈청 Lipoprotein 의 전기영동상

혈청 lipoprotein 조성의 변화를 전기 영동법으로

Table 3. Effect of Autoxidized Methyl Linoleate on the Lipid Composition in Blood Serum of Mice

	Normal (N group)	Autoxidized Methyl Linoleate (AOML group)
TBA (OD) ^{a)}	0.065 ± 0.05	0.108 ± 0.016
Triglyceride (mg/dl)	98.00 ± 20.83	166.25 ± 17.21
Phospholipid (mg/dl)	152.80 ± 22.04	326.80 ± 97.18
Total cholesterol (mg/dl)	83.60 ± 13.54	189.20 ± 68.90

a) TBA (OD) : Thiobarbituric acid (Optical density)

b) Mean ± SE for five mice

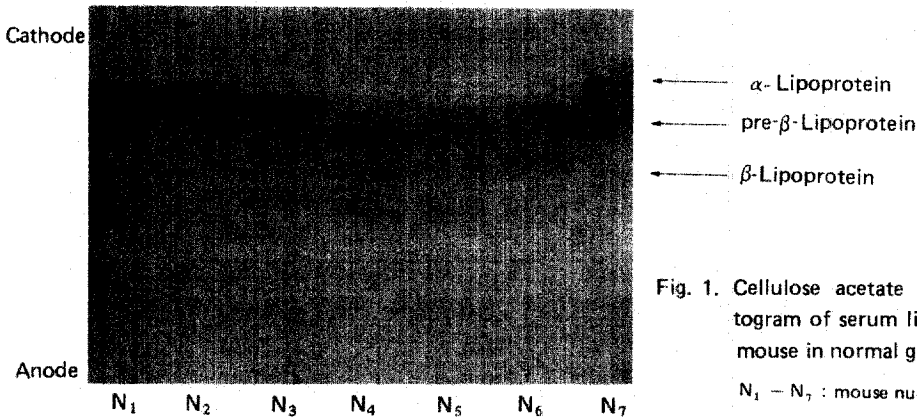


Fig. 1. Cellulose acetate plate electrophoretogram of serum lipoproteins for each mouse in normal group.

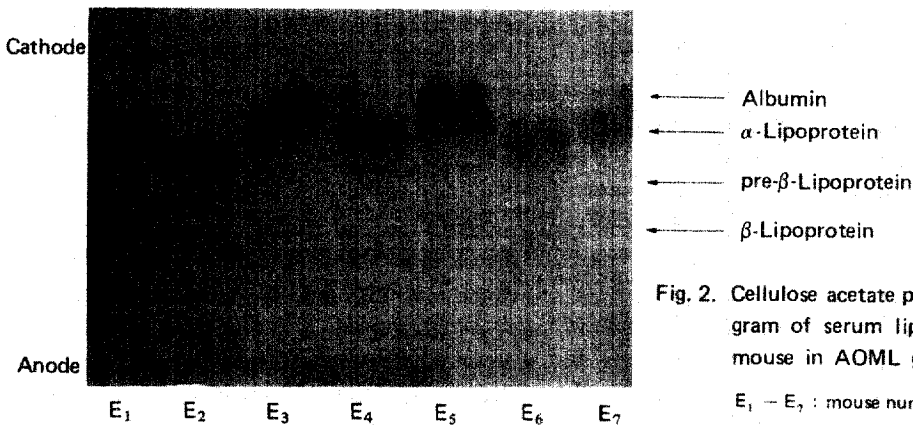
N₁ - N₇ : mouse number

Fig. 2. Cellulose acetate plate electrophoretogram of serum lipoproteins for each mouse in AOML group.

E₁ - E₇ : mouse number

조사한 결과 Fig. 1 및 Fig. 2와 같은 전기 영동상을 나타내었다.

정상군에서는 VLDL, LDL 및 HDL 분획은 명확히 구분되어 있으나, AOML 군에서는 정상군에 비하여 VLDL이 감소되고, HDL의 이상이 관찰되었다.

각 영동상을 scanning하여 정상군과 AOML군의 각 lipoprotein의 상대적 백분율을 계산한 결과는 Table 4와 같다. AOML군에서는 정상군에 비하여 albumin 분획으로 생각되는 것이 약 21% 증가되었으나, VLDL이 약 70%, LDL은 약 38% 감소되고 있었다.

Table 4. The Relative Percentage for each Serum Lipoprotein Band on Cellulose Acetate Electrophoresis

Groups	TBA ^{a)} (OD)	Albumin	Alpha	Pre-Beta	Beta
Normal (N group)	0.065 ± 0.05		55.63 ± 3.39	23.85 ± 3.25	20.53 ± 2.02
Autoxidized Methyl Linoleate (AOML group)	0.108 ± 0.02	20.62 ± 5.29	58.78 ± 4.77	7.25 ± 2.39	13.75 ± 1.18

a) TBA (OD) : Thiobarbituric acid (Optical density)

b) Mean ± SE for five mice

The relative percent value was calculated by Helenz scanner.

이상의 결과로부터 자동산화 methyl linoleate 는 혈청 lipoprotein 구성에 크게 영향을 미치고 있음을 알 수 있었으나, 혈청지질의 TG, PL 및 TC 증가와 lipoprotein 구성과 상관관계는 알 수 없었다.

6. 간 지질의 양 변화

간에서 추출한 lipid 의 TBA 값과 POV, COV 를 측정 한 결과는 Table 5 와 같다. AOML 군에서는 정상군에 비하여 TBA 값, POV 및 COV 가 현저하게 증가되어 있어, 경구 투여된 자동산화 methyl linoleate 는 흡수되어 간 조직에 축적됨을 알 수 있었다.

또한, POV 가 증가함에 따라 TBA 값이 증가되는 것으로 보아 hydroperoxide 는 소장에서 직접 흡수되어 malonaldehyde 로 분해되는 것으로 생각되었다. 한편, AOML 군에서 COV 가 정상군에 비하여 약 4 배로 많은 증가를 나타내고 있었으나, 그것이 hydroperoxide 의 분해생성물인 2 차생성물에 기인하는지는 알 수 없었다.

또한, 간에서의 TG, PL 및 TC 의 양을 측정 한 결과는 Table 5 에서와 같이 정상군에 비하여 AOML 군에서 모두 약간의 증가를 나타내고 있어 간에서의 지질대사에 이상이 있음을 알 수 있었다.

7. 간의 조직화학적 소견

간 조직의 형태학적 변화를 관찰한 결과 정상군에서는 Fig. 3 과 같이 간세포가 정상적인데 반하여, AOML 군에서는 Fig. 4 와 같이 핵이 소실되는 중간 세포에 큰 손상을 일으키고 있었으며, 이것은 "白登"의 보고와 잘 일치되고 있었다.

한편, 간 조직에서의 지질을 검출한 결과 정상군에서는 Fig. 5 와 같이 지질의 침착을 볼 수 없었으나, AOML 군에서는 Fig. 6 과 같이 지질의 침착

Table 5. Effect of Autoxidized Methyl Linoleate on the Lipid Composition in Liver of Mice.

	Normal (N group)	Autoxidized Methyl Linoleate (AOML group)
TBA(OD) ^{a)}	0.318 ± 0.072	1.245 ± 0.093
POV(meq/kg) ^{b)}	62.89 ± 12.49	127.74 ± 10.90
COV(meq/kg) ^{c)}	152.22 ± 29.85	532.79 ± 62.51
PL(mg/dl) ^{d)}	104.73 ± 5.51	155.47 ± 6.31
TG(mg/dl) ^{e)}	158.53 ± 35.33	170.37 ± 24.99
TC(mg/dl) ^{f)}	21.08 ± 6.25	28.15 ± 4.00

a) TBA (OD) : Thiobarbituric acid (Optical density)

b) POV : Peroxide value

c) COV : Carbonyl value

d) PL : Phospholipid

e) TG : Triglyceride

f) TC : Total cholesterol

g) Mean ± SE for five mice

이 심하였으며, 특히 간소엽 주변대와 중간대에서 현저하였다.

이 결과는 생화학적 분석에서 얻어진 TG 의 증가와 일치하고 있었다.

문헌

1. 白台鴻, 李根煥 : 漢陽大基礎科學研究所論文集, 3, 125(1984)
2. 白台鴻, 韓海旭, 李圭植, 鄭鎬三 : 韓國營養食糧學會誌, 12(2), 84(1983)
3. L. M. Lea : Pro. Roy. Soc., 108, 175(1931)
4. 熊澤恒, 大山保 : 油化學, 14, 167(1965)
5. T. Asakawa, S. Matsushita : Lipids, 15, 137



Fig. 3. The liver cells showed normal appearance in the normal group.
H-E stain, x 100




Fig. 4. Disappearances of nuclei on the central zone of liver lobule were showed in the AOML group.
H-E stain, x 100



Fig. 5. The trace fat deposit on the central and peripheral zones of liver lobule were observed in the normal group.
oil red O stain, x 100




Fig. 6. The significant fat deposit on the intermediate and peripheral zones of liver lobule were observed in the AOML group.
oil red O stain, x 100

(1980)

6. K. Yagi : J. Lipid Res., 19, 1053(1978)
7. G. Bucolo : Clin. Chem., 19, 476(1973)
8. 高木十郎, 平野節子 : 臨床化學, 2, 338(1973)
9. C.C. Allain et al. : Clin. Chem., 20, 470(1974)
10. E. C. Bligh, W. Dyer : Can. J. Biochem. Physiol., 37, 911(1959)
11. D.L. Hamm, E.G. Hammond, V. Parvanah,

H.E. Snyder : J. Am. Oil Chemists Soc., 42, 920(1965)

12. C. F. A. Culling : Handbook of Histopathological and Histochemical Techniques 3rd. ed., London(1973)
13. M. Nakamura, H. Takada, Y. Hatlori, M. Watanabe : Lipids, 8, 566(1973)
14. 白台鴻, 星野忠彦, 金田尚志 : 營養と食糧, 29(2), 85(1976)