

피부전이암 1예

영남대학교 의과대학 피부과학교실

문병천 · 황계영 · 최중수

영남대학교 의과대학 병리학교실

최원희 · 이태숙

서 론

피부전이암은 비교적 드문 질환으로 내부장기나 다른 조직에서 발생한 악성종양이 이차적으로 피부에 전이된 것을 말한다.¹⁾ 원발부위는 주로 유방, 폐, 위장관에서 발생한 악성종양인 경우가 많으나^{2,3)} 다른 부위에서도 전이될 수 있다. 대부분 원발암이 진단된 후 또는 말기에 피부전이기가 나타나기 때문에 예후는 불량하다. 때로는 원발암보다 먼저 발견되어 임상조직적 소견이 원발암을 찾는 데 중요한 역할을 할 수 있다.⁴⁾

저자들은 62세 남자에서 원발부위보다 먼저 발견된 피부전이암 1예를 경험하였다.

증 례

환자 : 유 ○ ○, 62세, 남자

초진일 : 1984년 11월 30일

주소 : 두부와 흉부에 발생한 다발성 결절

기간 : 2개월

현병력 : 내원 6개월 전부터 하복부의 불쾌감과 심한 체중감소를 보였고 2개월 전부터 다발성 결절이 흉부, 두부, 액와부에 발생하였다. 내원당시 복부팽만과 설사 등으로 본원 내과에 입원중 피부병변으로 피부과에 자문됨.

가족력 및 과거력 : 특기사항 없음.

이학적 소견 : 전신상태는 매우 불량하였고 복부팽만과 이동탁음을 보였다.

피부 소견 : 흉부, 두부, 액와부에 동통과 압통이 없는 호두크기의 홍반성 결절이 10개 보였다. 촉지시 매우 단단하였으며 어떤 결절은 중앙부위가 흑갈색으로 변색된 것도 있었다(photo. 1).

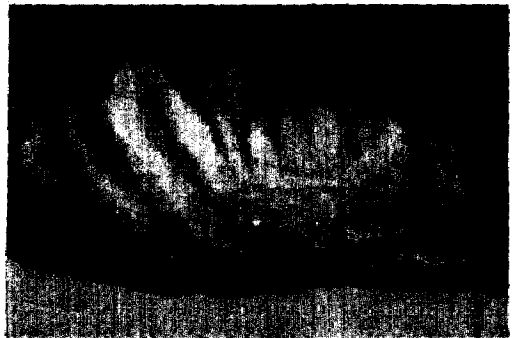

Photo. 1. Multiple erythematous or pigmented nodules on the anterior chest and axilla.(→)

검사실 소견 : 일반혈액검사상 백혈구 14,200/mm³, 혈색소 9.7g/dl, ESR 110mm/hr이었고 뇨검사상 적혈구 5-10/HPF, 백혈구 10-20/HPF이었으며 대변검사상 미량의 잠혈을 나타내었다. 간기능검사상 alkaline phosphatase 577IU/l, 총혈청단백량 5.9g/dl, albumin 2.7g/dl이었다. 복수검사상 누출액(transudate)을 보였으며 악성종양세포는 보이지 않았다. alpha-fetoprotein은 정상범위였고 carcinoembryonic antigen은 정상보다 약간 증가되어 있었다.

방사선학적 소견 : 간스캔상 종양을 의심할만한 병변은 볼 수 없었다. 흉부X-선상 우측 폐상부에 정상보다 증가된 음영을 보였고 단순복부촬영상 우측장골에 조골성(osteoblastic) 변화를 보였다.

병리조직학적 소견 : 좌측 액와부의 결절을 생검하였다. H&E 염색상 진피와 피하지방층의 전층에 걸쳐 비전형적인 세포들로 구성된 크고 작은 종양세포의巢(nest)를 볼 수 있었고 일부는

腺이나 管 모양을 나타내는 선암 소견을 보였다. 관강(lumen)내에는 호산성으로 염색되는 물질이 관찰되었다. 표피의 일부도 종양세포에 의해 침범된 소견을 보였다. 관강내의 물질은 diastase를 처리한 PAS 염색상 양성반응을 보였고(photo. 2) alcian blue 염색상 pH 2.4에서 양성반응을 보여 sialomucin으로 추정하였다. 진피상부에는 많은 양의 갈색색소의 침착을 보여 Fontana-Masson 염색을 실시하여 멜라닌 색소임을 확인하였다.

경과 : 피부생검후 전이성 선암의 진단을 받고 원발부위를 찾기 위하여 여러검사를 시행하던 중 자진퇴원하였다.

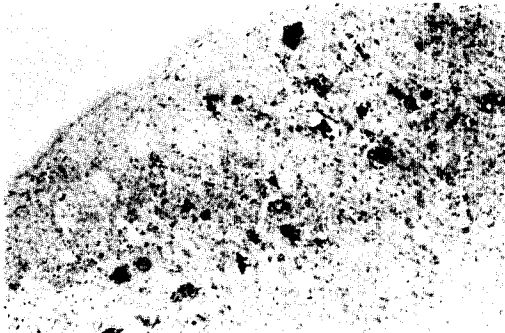


Photo. 2. Numerous tubular or glandular formation of tumor cells in the dermis. PAS positive, diastase resistant material was seen in the lumen (PAS stain, X 100).

고 찰

피부전이암은 내부장기나 피부외의 조직에서 발생한 악성종양이 피부로 전이된 것을 말하며 비교적 드물게 나타나고 30-50대에 호발한다.¹⁾

발생빈도는 Gates⁵⁾에 의하면 2298명의 암환자에서 부검을 실시하여 58명이 피부로 전이된 것을 보고하였고 Abrams⁶⁾은 1000명의 암환자 중 44명이, Beerman⁷⁾은 1-2.7%에서, Reingold⁴⁾는 2300명 중 36명이 피부로 전이된 것을 보고하였다.

전이와 잘 일어나는 부위는 흉부, 액와부, 복부 등이며⁸⁾ Brownstein과 Helwig⁹⁾는 남자에서는 두부, 경부, 전흉부 및 복부가 체표면적의 1/4 임에도 불구하고 2/3에서 이 부위로 전이되고 여자에서는 전흉부와 복부가 체표면적의 1/5 임에도 불구하고 2/3에서 이 부위로 전이된다고

하였다. 이러한 전이의 호발부위가 생기는 기전은 mechanical theory, selective affinity theory 등이 있으나 아직 정확한 기전은 알려져 있지 않다.⁹⁾

피부전이암을 잘 일으키는 원발부위는 유방암, 위암, 폐암 순이고⁹⁾ Brownstein과 Helwig¹⁰⁾에 의하면 남성에서는 폐암, 대장암, 흑색종, 구강의 편평상피세포암 순으로, 여성에서는 유방암, 대장암, 흑색종, 난소암 순으로 많았다. 국내에서는 남성에서는 폐암, 위암, 간암 순이고 여성에서는 유방암, 자궁암, 난소암, 갑상선암 순으로 많았다.²⁾

전이방법은 1) 직접 피부로 침범 2) 임파관을 통한 종양세포의 직접적인 확산 3) 임파상 색전 4) 혈행성 색전 5) 수술기구나 장갑을 통한 우발적인 이식 등이 있다.¹⁾

임상적 양상은 1) 갑옷암(carcinoma en cuirasse), 2) 염증성 암(inflammatory carcinoma), 3) 결절성 전이암(nodular metastatic carcinoma), 4) 피부염과 유사한 전이암 등의 4가지 형으로 분류할 수 있다.¹⁾ 갑옷암은 유방암에서 많이 발생하고 단단한 소구진이나 판이 산재되어 나타난다. 염증성 암은 단독양(erysipeloid) 암이라고도 하며¹⁾ 종양세포가 림프관을 침범하여 염증성 변화를 일으킨 것으로 생각된다.¹⁰⁾ 결절성 전이암은 가장 흔히 나타나는 형으로 대개 정상 표피로 덮힌 단단하고 압통이 없는 산재된 결절이 한 부위에 군집되어 나타난다.

병리조직학적으로는 선암, 편평상피세포암, 미분화세포암 등으로 나누며 조직조건만으로는 원발암을 알 수 없는 경우가 대부분이나 위장관암, 신장암, 간암, 용모막암 등에서 전이된 암은 조직조건으로 원발부위를 알 수도 있다.¹¹⁾ 전이성 선암은 주로 대장암, 폐암, 유방암 등으로부터 전이가 일어나고 원발부위보다 먼저 전이성 선암이 발견되면 남자에서는 폐암, 여자에서는 난소암일 가능성이 가장 많다고 하였다.¹⁰⁾ Brownstein과 Helwig⁹⁾에 의하면 폐암의 60%, 신장암의 53%, 난소암의 40%에서 원발부위보다 먼저 피부전이암이 발견된다고 하였다.

진단은 임상적 양상이나 치명적인 병의 경과 등으로 큰 어려움이 없으나⁴⁾ 초기에 확진을 내리는 것은 힘들고 조직학적 검사로 확진되는 경우가 많다.¹²⁾ 그러나 임상조직조건상 피부에서 원발한 피지선암, 한선암 등과 감별이 어려운 경

우도 있다.⁴⁾

피부전이암의 경과나 예후는 원발암의 성상에 좌우되나¹⁰⁾ 대부분이 원발암의 후기에 나타나기 때문에 예후도 불량하여 수주 내지 수개월 내에 사망한다.¹⁾ 그러나 소수에서는 피부전이암이 원발암의 초기에 나타나거나 원발암보다 먼저 발견되는 수도 있어 원발암을 찾는 데 중요한 실마리가 될 수도 있다.¹³⁾

본 증례는 원발암보다 먼저 발견된 피부전이암으로 흉부, 두부, 액와부에 흉반성 혹은 색소성 결절을 보여 임상적으로 결절성 전이암의 형태를 보였다. 병리조직학적으로 선암소견을 보였으며 관강내에는 sialomucin으로 추정되는 물질을 함유하고 있었다. 원발부위는 찾지 못하였으나 임상적으로 장기간 지속된 하복부의 불쾌감, 설사 등이 나타나고 병리조직학적으로 sialomucin을 분비하는 선암소견을 나타낸 점, 검사실 소견상 carcinoembryonic antigen이 정상보다 증가되었고 대변검사상 미세한 잠혈을 보인 점, 대장암에서 피부전이암의 빈도가 비교적 높은 점 등으로 대장암에서 유래된 것으로 사료된다.

일부 결절이 흑갈색으로 착색된 것은 조직소견상 진피상부에 침착된 멜라닌 색소에 의한 것으로 멜라닌 세포의 숫적 증가는 관찰되지 않았다. 피부전이암에서 멜라닌 세포의 기능을 증가시키는 물질을 생산, 분비한 것으로 추측되나 그 물질의 성상에 관한 문헌은 발견할 수 없었다.

요 약

62세된 남자에서 원발암보다 먼저 발견된 피부전이암을 경험하고 임상조직적 소견상 원발부위가 대장암으로 사료되었다.

참 고 문 헌

1. Mehregan, A.H. : Neoplasms metastatic to the skin. In *Cancer of the Skin*. Andrade, R., Gumpert, S.L., Popkin, G.L., Rees, T.D.

(eds), Saunders Co., London, 1976, pp. 1279-1290.

2. Park, Y.K., Lee, S.H., and Choi, J.S., : Metastatic tumor of the skin : Clinical and histopathologic study. *대한피부과학회지*, 19 : 609-615, 1981.
3. Brownstein, M.H., and Helwig, E.B. : Patterns of cutaneous metastasis. *Arch. Dermatol.*, 105 : 862-868, 1972.
4. Reingold, I.M. : cutaneous metastasis from internal carcinoma. *Cancer*, 19 : 162-168, 1966.
5. Gates, O. : Cutaneous metastasis of malignant disease. *Am. J. Cancer*, 30 : 718-730, 1937. cited from ref. 4.
6. Abrams, H.L., Spiro, N., and Goldstein, N. : Metastases in carcinoma. *Cancer*, 3 : 76-85, 1950.
7. Beerman, H. : Some aspects of cutaneous malignancy. *Am. J. Med. Sci.*, 233 : 456-472, 1957. (cited from ref. 4.)
8. Lacayo, H.J. : Metastatic carcinoma of the skin. *Bull. Guthrie. Clinic.*, 34 : 183-192 (April), 1965. (cited from ref. 9.)
9. Beerman, H. : Some aspects of cutaneous malignancy. *Arch. Dermatol.*, 99 : 617-626, 1969.
10. Brownstein, M.H., and Helwig, E.B. : Spread of tumors to the skin. *Arch. Dermatol.*, 107 : 80-86, 1973.
11. Lever, W.F., and Schaumberg-lever, G. : *Histopathology of the skin*. 6th ed., J.B. Lippincott Co., Philadelphia, 1983, pp. 590-596
12. 고경문 · 장진요 : 피부전이암의 2예. *대한피부과학회지*, 11 : 33-37, 1973.
13. Camiel, M.R., Aron, B.S., and Alexander, L. L. : Metastases to palm, sole, nailbed, nose, face and scalp from unsuspected carcinoma of the lung. *Cancer*, 23 : 214-220, 1969.

- Abstract -

A Case of Metastatic Carcinoma of the Skin

Byung Chun Mun, Kae Yong Hwang, and Jong Soo Choi

Department of Dermatology
College of Medicine, Yeungnam University
Taegu, Korea

Won Hee Choi, and Tae Sook Lee

Department of Pathology
College of Medicine, Yeungnam University
Taegu, Korea

We report a case of metastatic carcinoma of the skin in 62-year-old male who showed multiple nodules on the anterior chest, scalp, face and left axilla for 2 months' duration. He suffered from lower abdominal discomfortness for 6 months.

Histopathologic findings revealed atypical cell nests and some tubular or glandular formation in the dermis and subcutaneous fat tissue. Material in the lumen showed diastase resistant and PAS positive, and alcian blue positive at pH 2.4, but negative pH 0.4. So it represented sialomucin.

We did not find primary site of malignant tumor. In view of clinical and histopathological findings, it was considered to be originated from the large intestine.