

원발성 경화성 담관염 1예 보고

영남대학교 의과대학 외과학교실
박태준 · 민현식 · 서보양 · 권광보

영남대학교 의과대학 병리학교실
이 태 속

서 론

경화성 담관염은 원인이 확실하지 않은 원발성 경화성 담관염과 비교적 원인이 분명하고 연관된 질병이 있는 속발성 경화성 담관염으로 분류할 수 있다.

원발성 경화성 담관염은 희귀한 질환으로 협축성 담관염, 폐색성 담관염 혹은 섬유화성 담관염이라고도 하며 Delbet¹⁾ (1924)가 처음으로 보고한 후 Smith와 Loe²⁾ (1965)가 이 질환의 정의를 내렸고 Schwarz와 Dale,³⁾ Sherlock, Warren,⁴⁾ Thompson,⁵⁾ Glenn과 Whitsell⁶⁾ 등이 보고하였으며 이후 Meyer⁷⁾ (1970)은 더욱 엄밀하게 어떤 질병과 연관할 수 없는, 원인 모른 단독으로 생긴 원발성 질환이라고 정의하였고 9가지의 기준을 발표하였다.

국내에서는 10례의⁸⁻¹²⁾ 임상보고가 있었으며 최근 영남의대 부속병원 외과에서는 Meyers의 기준에 일치하는 원발경화성 담관염 1예를 경험하였다.

증 례

환자 : 신○○, 남자, 43세
주소 : 구토, 오심, 우상복부, 동통
가족력 : 특기사항 없음.
과거력 : 1985. 6. 19~7. 17. 폐결핵 치료
현병력 : 상기환자는 입원 약 15일전 부터 오심, 구토, 우상복부, 동통 등이 나타나 본원 내과에 입원하였다가 외과를 전과 되었다.
이학적 소견 : 입원 당시 혈압, 맥박, 체온 등

은 정상범위였고, low lung field의 wheezing, 우상복부 압통을 보였고, 간은 그형지 촉진되었고 그의 특기할 사항은 없었다.

검사 소견 :

① 혈액 소견 : 혈액소 : 14.5gm/dl, 백혈구 ; 6,700/mm³헤마토크리트 ; 42.3%, 혈소판수 ; 15만/mm³

② 혈액화학 소견 : 빌리루빈 총량 ; 1.1mg/dl, alkaline phosphatase ; 887 unit, SGOT ; 113 unit, SGPT ; 187 unit, r-GTP ; 203 unit, HBsAg은 음성이고 기타소견은 정상범위였다(입원초기).

③ 간주사 : 간증대 및 space occupying lesion, 비장증대

④ 초음파 촬영 : 간 전엽에 전이종양을 의심할 소견 보임.

⑤ 복부 컴퓨터 단층촬영 : 상부 담도계 폐색 소견 보임.

⑥ ERCP : 사행성의 불규칙한 구슬모양(주상)의 간내 담도

⑦ GFS : 식도 하단 1/4부위에 확장된 청색의 정맥

등의 소견을 보여 간의 담도폐쇄의 진단하에 입원 33일만에 개복수술을 시행하였다.

술전 환자의 Total bilirubin은 17.8mg, direct bilirubin은 10.2mg, alkaline phosphatase는 2,273 unit, SGOT 851 unit, SGPT 496 unit, r-GTP 268 unit이었으며 흉부 X-ray상 폐결핵에 폐렴이 동반된 양상을 띠고 있었다.

수술 소견 :

담낭은 상당히 팽대되어 있었으나 담낭벽은 비후되어 있지 않았으며 담석도 없었다. 간은 평

활하였으나 심한 담즙 저류소견을 보였다. 총수담관은 좌우간관을 포함하여 중양을 축지할 수 없었고 주위의 임파절은 비대되어 있었으며 총수담관의 외경은 정상범위였으나 벽은 비후되어 있었고 내경은 4mm정도로 협착되었고, 결석은 없었다. 총수담관 절개 및 T관 삽입, 문맥 임파절 및 간생검을 실시하였다.

수술중 담관촬영에서 간내 담도소근(biliary radicle)의 전반적인 협착 및 불규칙함을 볼 수 있었고 췌관이 잘 보였다. 십이지장 내로의 조영제의 유출을 순조로웠다(Photo. 1,2).

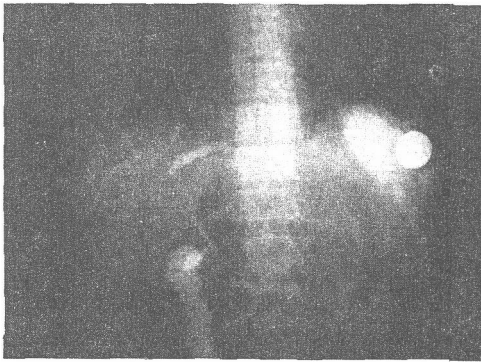


Photo. 1. *Op. Cholangiogram demonstrating diffuse narrowing of the common bile duct, dilatation of the left hepatic duct and beading of the intrahepatic ducts.
*Operative

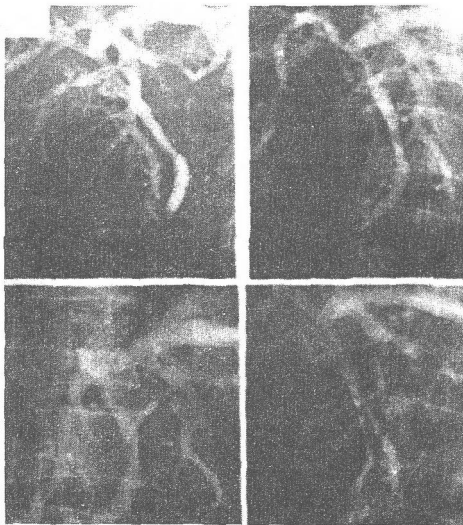


Photo. 2. Op. cholangiogram shows diffuse narrowing of the biliary lumens.

간생검 조직 소견; 간세포의 국소적 반점상의 괴사, 담즙저류, 문맥부위에 만성염증성 세포들과 섬유화를 볼 수 있었다(Photo. 3,4).

문맥 임파절 조직 소견: 비특이성 염증성 반응을 보였다.

수술후 경과: 환자는 술후 이틀만에 심폐기능 부전으로 사망하였다.

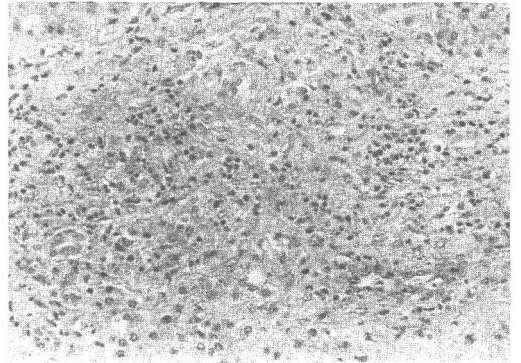


Photo. 3. Fibrosis, chronic inflammatory infiltrates with scanty bile ducts in the portal tract H & E stain $\times 200$.

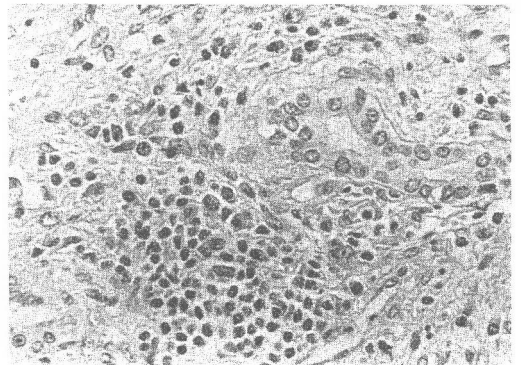


Photo. 4. Chronic inflammatory cells (lymphocytes and plasma cells) and edema in the portal area H & E stain $\times 400$.

고 안

*원발 경화성 담관염은 원인이 아직 불명이나 여러가지 가설이 제기되고 있다. Rankin¹³⁾은 문맥 균혈증에 의해서 이차적으로 발생한다고 하였다. Mcswain Harrington, Edward, warren¹⁴⁾ 등은 원발 경화성 담관염 환자의 담즙에서 E.Coli를 증명할 수 있었다고 하였으며, 또한 다른 학

자들은 세균배양 및 동물실험으로 세균성 요인에 동의하고 있다.¹⁵⁻¹⁷

Schwartz와 Dale¹⁸⁾은 화학적 자극이 원인이 될 수 있다고 하였으나 이는 총수담관 점막에 이상이 없는 점으로 보아 설명하기 어렵다고 하며, Virus에 의한 것이라고 하였다. 최근에 와서 이 질환은 자가변역 과민반응으로 보는 견해가 지배적이며 많은 증거들이 제시되고 있다. 즉

1. 다른 면역질환(후복막 섬유증, 갑상선염, 췌양성 대장염 등)과 같이 나타날 수 있고

2. 부신피질호르몬 제제로 호전되며

3. Bartholomew¹⁹⁾는 호산구 과다증 Popper²⁰⁾는 담도자가항체가 존재함은 증명하였다. Meyer (1970)은 원발성 질환의 9가지의 기준을 설정하였다. 그 내용은

- ① 간의 담도계의 전반적인 협착이 있는 예
- ② 조직검사상 염증소견이 있는 예
- ③ 점진적 폐쇄성 황달이 있는 예
- ④ 담도계 수술을 하지 않았던 예
- ⑤ 방사선학적 소견상 담도계의 비후와 경화가 있는 예

⑥ 추적조사상 담관암의 가능성이 없는 경우

⑦ 간생검상 원발성 담도성 간경화가 없는 경우

⑧ 기타 연관된 질병이 없는 예 (췌양성 대장염, 국한성 장염, 후복막 섬유 증식증 등)

⑨ 병의 진행과정이 간의 담도계뿐만 아니라 간내 담도계에도 존재하는 경우

* 원발 경화성 담관염의 발생연령은 21~67세로 성인연령에서만 발견되며 성별빈도는 Schwartz'는 남자가 3배 많다고 했고 Warren'은 11예중 7예가 남성이었다고 했으나 Longmire²⁴⁾는 남자가 47%, Thompson⁵⁾은 9예중 4예만이 남성이었다고 하였다.

* 병리학적 소견은 육안적 소견이 매우 중요하며 수술소견으로는 전체적인 총수담관이 섬유화와 비후로 광범위하게 침범되어 schwartz는 마치 "cord-like"하게 축지된다고 표현하였으며 Miller는 Organized clot으로 폐색된 복재정맥(Saphenous Vein)같다고 하였고 대개는 총수담관 주위의 임파절이 비대되어 있으며 총수담관의 내경은 Smith²³⁾는 1~4mm, Schwartz는 3~4mm까지라고 하였다. 저자들의 환자는 내경이 4mm정도였고 임파절이 비대되어 있었다. 간 생검에서는 담즙체류와 섬유증을 발견할 수 있었

다.

* 검사소견은 중등도의 Total bilirubin 상승과 높은 alkaline phosphatase의 상승과 함께 폐쇄성 황달은 보이는데 저자들의 환자는 역시 심한 폐쇄성 황달을 보였다.

* 수술적 담도 조영술 소견으로는 총수담관의 대상비후(Cord like thickening), 결절현상(beading), 간내 담도소근(intra hepatic biliary radicle)의 전반적인 얇아짐과 가늘어짐의 특징이 있는데 저자들의 환자도 역시 이러한 소견을 나타내었다.

* 치료는 협소한 총수담관 내에 T관을 넣어 담즙배출을 시행함과 동시에 부신피질 호르몬 제제(corticosteroids), 면역억제제(immunosuppressants), 항생제 등을 사용한다.

Corticosteroids의 사용효과는 항염작용으로 담도벽의 비후를 경감시키고, 이담작용(choleretic action)으로 혈중의 담즙농도를 저하시킨다고 하였다. 그러나 Manesis²⁷⁾는 corticosteroids가 혈중 bilirubin치를 저하시키지만 근본적인 병리학적 경과에는 아무변화도 주지 못한다고 하였다.

Fee,²⁴⁾ Polter²⁵⁾ 등은 콜렉스티라민(cholestgramin)을 투여했는데 담즙의 장내흡수를 차단하여 황달 및 소양증을 감소시킬 수 있었다고 하였다.

* 예후는 보고한 학자에 따라 많은 차이가 있는데 Neibling²⁶⁾은 생존기간이 2~3년, Warren⁴⁾은 발병일로 부터 평균 6년, Glenn⁶⁾은 7예중 1예가 9년간 생존했다고 하였으며 Holubitsky²¹⁾는 4예중 1예가 17년간 생존하였다고 한다.

Thompson⁵⁾은 9예중 6예가 담즙성 간경변증과 간기능 부전 및 혼수로 사망하였다고 보고하였다.

요 약

저자들은 최근 영남대 의대 부속병원 외과에서 치험한 원발 경화성 담관염 1예를 보고하고 아울러 문헌을 고찰하였다.

참 고 문 헌

1. Delbet, P. : RErecissement du choledoque : Choledochduodeno-stonie : Bull. Mem. Soc. Nat. Chir. 50 : 1144, 1924
2. Smith, M.P. and Loe, R.H. : Sclerosing

- cholangitis : review of recent case reports and four new case. *Am. J. Surg.*, 110 : 239, 1965.
3. Schwartz, S.I., and Dale, W.A. : Primary sclerosing cholagnitis : Review and report of six cases. *Arch. Surg.* 77 : 439, 1958.
 4. Warren, K.W., A thanassiades, S., and Monge, J.I. : Primary sclerosing chalangitis : A study of forty two cases. *Am. J. Surg.* 3 : 23, 1966.
 5. TGhomson, B.W. : Sclerosing cholangitis. *Arch Surg.* 104 : 460, 1972.
 6. Glenn, F., and Whitsell, J.C., II : Primary sclerosing cholangitis of the extrahepatic bile ducts. *Can. J. Surg.* 7 : 277, 1964.
 7. Meyers, R.N., Cooper, J.H., and padis, N. : Primary sclerosing cholangitis. *Am. J. Gastroenterology*, 53 : 527, 1970.
 8. 박두호, 최제하, 선희식, 김부성, 정환국 : Primary sclerosing cholangitis 2 예 : 대한소화기병학회잡지 1 : 13, 1973.
 9. 정태원, 진용한 : 원발성 경화성담관염. 대한외과학회지 17 : 181, 1975.
 10. 주종수, 박영수, 박정호 : Primary sclerosing cholangitis 1 예 : 대한외과학회지 18 : 4, 1976.
 11. 채윤문, 조규훈, 이찬영 : Surgical problems in Treatment of sclerosing cholangitis. 대한외과학회지 23 : 4, 1981.
 12. 이봉석, 고용복, 김인철 : Primary sclerosing cholangitis 3 예 : 대한외과학회지 24 : 9, 1982.
 13. Rankin, J.G., Boden, R.W., Goulston, S.J.M., and Morrow, W. : The liver in ulcerative colitis. Treatment of pericholanitis with tetracycline. *Lancet* 2 : 1110, 1959.
 14. McSwain, B., Harrington, L.J. Jr., and Edwards, W.R. : Intrahepatic cholangiotic hepatitis. *Ann. Surg.* 147 : 805, 1958.
 15. Dineen, P. : The importance of the route of infection in experimental biliary tract obstruction. *Surg. Gynec & Obst.* 47 : 119-1001, 1964.
 16. Ong, N.B. : A study of recurrent pyogenic cholangitis. *Arch. Surg.* 84 : 199-225, 1962.
 17. Winnick, I.E., Kern, F., and Corley, W.D. : 5-nucleotidase and percholangitis in patients with chronic ulcerative colitis. *Gastroent* 45 : 492, 1963.
 18. Schwartz, S.I., and Dale, W.A. : Primary Sclerosing cholangitis : Review and report of six cases. *Arch Surg.* 115 : 137, 1965.
 19. Bartholomew, L.G., Gain, J.C., Wooner, L.B., Utz, D.C., Ferris, D.O. : Sclerosing cholangitis. *NNew. Eng. J. Med.*, 69 : 8, 1963.
 20. Popper, H., Schaffner, F., and Barker, T. : Has perforation of bile ducts clinical significance? *Acta Hepato-spleen.*, 9 : 129, 1962.
 21. Holobitsky, I.B., and Mckenzie, A.D. : Primary sclerosing cholngitis of the extrahepatic bile ducts. *Can. J. Surg.* 7 : 277, 1964.
 22. Miller, R.T. Jr. : Benign stricture of the bile ducts. *Ann. Surg.* 86 : 296, 1927.
 23. Smith, M.P., and Loe, R.H. : Sclerosing cholangitis : review of recent case reports and associated diseased and four new cases. *Amer. J. Surg.* 110 : 239, 1965.
 24. Henry, J.Fee., and Longmire, W.P. : Sclerosing cholangitis and primary biliary cirrhosis a disease spectrum? *Ann. Surg.* Nov. 1977.
 25. Polter, D.E. : Beneficial effect of cholestyramine in sclerosing cholangitis. *Gastroent.* 79(2) : 326, 1980.
 26. Nebling, H.A. : Sclerosing obliteratiee cholangitis. *Am. J. Surg.* 31 : 245, 1965.
 27. Manesis J.G., and Sullivan, J.F. : Primary sclerosing cholangitis. *Arch. Int. Med.* 115 : 137, 1965.

- Abstract -

Primary Sclerosing Cholangitis —One Case Report—

T.J.Park, H.S.Min, B.Y.Suh, and K.B.Kwon

*Department of Surgery
College of Medicine, Yeungnam University
Taegu, Korea*

Tae Suk Lee

*Department of Pathology
College of Medicine, Yeungnam University
Taegu, Korea*

Sclerosing Cholangitis is an uncommon disease which involves either all or part of the extrahepatic biliary duct system and, occasionally, affects the intrahepatic biliary radicles. The disease has also been called "obliterative cholangitis" and "stenosing cholangitis", in reference to a progressive thickening of the bile duct walls encroaching upon the lumen.

Several authors have proposed that the term "primary sclerosing cholangitis" be reserved for cases in which there are no associated diseases, and that all other cases be classified as "secondary sclerosing cholangitis".

Many rigid criteria have been established for the diagnosis of primary sclerosing cholangitis. Recently the authors experienced one case of primary sclerosing cholangitis which was coincided with rigid criteria and was confirmed by operation with histologic examination.

We present our case and review the literatures.