

I 급 및 III 급 부정교합자의 과두변위에 관한 두부방사선계측학적 연구

연세대학교 치과대학 치과방사선학교실

이정화·박창서

I. 서 론

두부방사선규격사진은 Downs¹⁾가 처음 기준치를 도입한 이래, 두부계측 분석방법으로 사용되어져 왔다. 이때부터 환자의 두개골 및 치아에 관한 여러 가지 분석이 시도되어져 왔다.^{2), 3), 4), 5)} Downs, Reidel, Ricketts 등은 모두 환자가 중심교합한 상태에서 촬영된 두부방사선 규격사진을 사용하였다. 중심교합상태의 두부방사선 규격사진은 상악골과 하악골의 기능적 관계에 대한 정보를 줄 수 없다. Tompson⁶⁾은 교정치료시 악관절 기능이상에 의한 손상에 대해 세심한 주의를 기울여야 한다고 설명하였으며, 따라서 정확한 상·하악관계의 기능적인 분석이 필요하다고 하였다.

중심교위상태에서 중심교합상태가 되기 위해서는 하악이 관절와로부터 전·하방으로 이동되어야 한다면 중심교합에서 촬영된 두부방사선규격사진에서 II 급 부정교합은 I 급 부정교합에, I 급 부정교합은 III 급 부정교합에 근접하게 된다.⁷⁾ Ricketts⁸⁾가 보고한 것처럼 이러한 예는 II 급 부정교합에서 특히 빈번히 볼 수 있다.

중심교위의 정의에 대해서는 여러 학자에 의해 논의되어 왔는데, Dawson⁹⁾은 “치아의 접촉과는 상관없이 하악과두가 terminal hinge axis location에 위치할 때의 상악에 대한 하악의 관계”라고 정의하였으며, Stuart와 Stallard¹⁰⁾는 “하악과두가 관절와 내에서 최후방, 최상방이면서 중심위치일 때”라고 정의하였다. Byron¹¹⁾은 후진운동범위에서의 외상성 교합은 정신적 긴장과 함께 악관절 질환에 가장

흔한 유발인자로 생각된다고 하였다. Freese와 Scheman¹²⁾도 악관절의 질환 및 기능장애는 부적절한 치과치료에 의하며, 부적절한 교합면 아말감이나 설면 실리케이트 수복물등의 단순한 치과치료에도 광범위한 보철물 수복과 마찬가지로 악관절에 손상을 줄 수 있다고 하였다. 그러므로 전 치아가 이동될 때는 어떠한 장애가 일어날 것인지를 생각해 보아야 한다. 외상성 교합을 가진 부정교합환자에서 초진할 때는 악관절의 자각증상이 없었으나, 교정치료가 끝나 후에도 잔존하는 외상성 교합에 의해 때로 급성적인 악관절 증상을 보일 수 있다. 이러한 병변을 예방하기 위해서, 교정치료중에도 악관절의 기능적인 분석을 해야만 한다.” Angle과 Andrew¹³⁾에 의해 치아의 이상적인 상·하악 교합 관계는 잘 정의가 되었지만, 이러한 정의는 단지 중심교합상태의 관계를 나타내는 것이어서 기능적인 위치관계는 소홀하기가 쉽다.

본 연구의 목적은 선학들의 연구를 기초로 부정교합환자의 측방두부방사선규격사진을 이용하여 중심교위와 중심교합에서의 Ricketts 분석을 한 후 상호관계의 유의성 여부를 조사하여 부정교합환자의 악관절의 기능적인 정보를 제공함으로써, 이들의 진단 및 치료에 다소 도움을 주고자 함에 있다.

II. 연구대상 및 방법

가. 연구대상

연세대학교 치과대학 재학생들중에서 악관절 부

위에 현증이나 기능이상이 없는 I급 부정교합자 22명(남자 17명, 여자 5명, 평균연령 22.4세)과 III급 부정교합자 14명(남자 10명, 여자 4명, 평균연령 21.7세)을 선정하여 본 연구의 대상으로 하였다.

나. 연구방법

1. 중심교위관계의 설정

전체대상자에서 Ramfjord와 Ash¹⁾의 방법으로 중심교위를 찾은 후, base plate wax 두 장 사이에 주석박편을 넣고 구치부의 인가를 한 후 인기되 wax를 이용하여 중심교위상태에서 전치부는 direct acrylic resin²⁾으로 anterior deprogrammer를 제작하였다(사진 1, 2 참조).




사진 1. Direct acrylic resin으로 만든 anterior deprogrammer

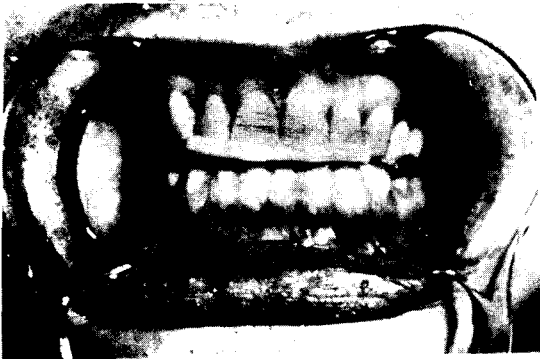


사진 2. Anterior deprogrammer를 장착한 모습

2. 두부방사선규격사진의 촬영과 분석

가) 촬영

본 실험에서는 각 사람마다 두 장씩 측방두부방사선규격사진을 촬영하였는데, 각각 중심교위 및 중심교합상태에서 총 72매를 촬영하였다.

Morita회사제 Panex-EC 방사선 촬영장치를 사

용하였으며, 관전압 90~95kVp, 관전류 14mA, 노출 시간 1.6~2.5초, TFD 1,650mm, 카세트와 두부 정중면간 거리는 150mm의 조건하에서 촬영하였다. 환자는 똑바로 선 자세에서 안이평면이 지면에 수평이 되도록 양쪽 귀꽂이를 이용하여 두부를 고정시켰다. Fuji Rx필름에 high speed증감지를 사용하였으며, Dürr Dental AC 245 구외자동현상기로 현상하였다.

나) 묘사

view box상에서 필름위에 반투명한 묘사지를 사용하여 필요한 해부학적 구조물을 묘사한 후에 계측점 및 계측선을 정하여 표시하였고, 선계측은 0.05mm까지 측정할 수 있는 caliper로 계측하였다.

다) 계측점 및 계측선(Fig. 1 참조)

계측점

Na(Nasion)

Po(Porion)

A(Subspinale)

Pog(Pogonion)

Gn(Gnathion)

Me(Menton)

ANS(Anterior Nasal Spine)

하악 중절치

Ba(Basion)

PT(Pterygoid point)

Pterygo-palatine fossa와 foramen rotundum의 접점

PM(Protuberance menti)

Pogonion상부의 symphysis전방곡선에서 요면에서 절면으로 이행되는 점

Go(Gonion)

Xi(Fig. 2 참조)

X(Fig. 3 참조)

FH plane에서 ear rod의 후방에 접선이 되게 수선을 그을 때 FH plane과 ear rod접선과의 접점 Y(Fig. 3 참조)

FH plane에서 하악골 symphysis전방에 접선이 되게 수선을 그을 때 FH plane과 하악골 symphysis 접선과의 접점

Z(Fig. 3 참조)

FH plane에서 하악골 symphysis전방에 접선이 되게 수선을 그을 때 하악골 symphysis와의 접점

계측선

Ba-Na

PT-Gn

Po-Or

Na-Pog

Go-Me

Xi-PM

Xi-ANS

하악 중절치의 장축

A-Pog

라) 계측항목

각도계측항목(Fig. 4 참조)

1) Facial axis angle:

facial axis와 Ba-Na선이 이루는 각

2) Facial depth:

facial plane과 FH plane이 이루는 각

3) Mandibular plane angle:

mandibular plane과 FH plane이 이루는 각

4) Lower facial height:

ANS와 Xi, PM이 이루는 각

5) Mandibular incisor inclination:

하악 전치 장축과 A-Pog선이 이루는 각

선계측항목

1) Convexity of A point (Fig. 5 참조)

A point와 facial plane과의 수직거리

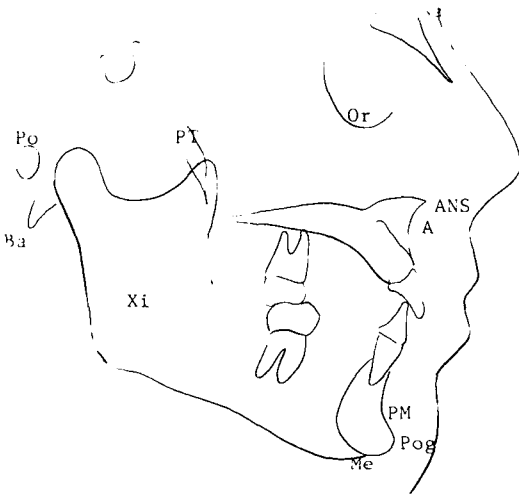


Fig. 1. Anatomic and Cephalometric Landmark

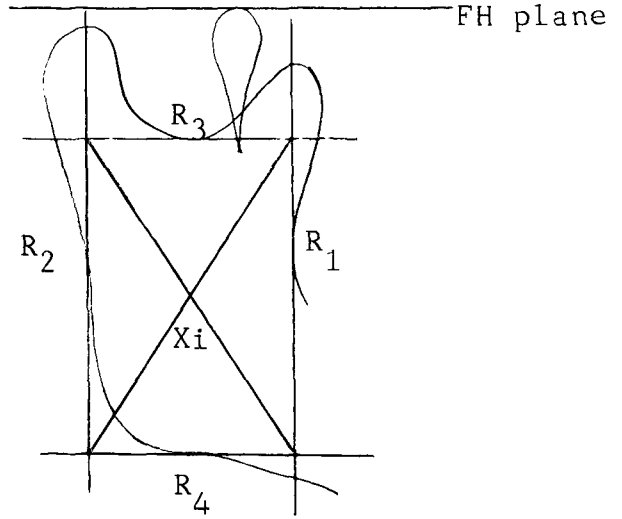


Fig. 2. Location of Xi point

R₁ : the deepest point on the curve of the anterior border of the ramus

R₂ : a point on the posterior border of the ramus of the mandible opposite R₁

R₃ : a point located at the center and most interior aspect of the sigmoid notch

R₄ : a point on the lower border of the mandible directly inferior to the center of the sigmoid notch of the ramus.

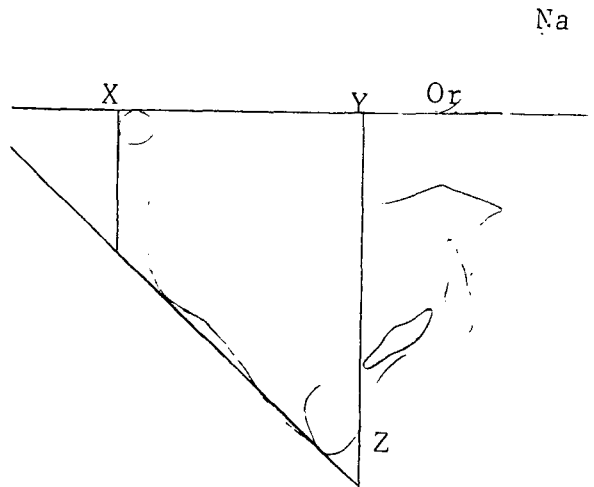


Fig. 3. Two lines perpendicular to the Frankfort horizontal plane: One tangent to the posterior extent of the ear rods of the cephalometric head holder, the other tangent to the symphysis of the mandible.

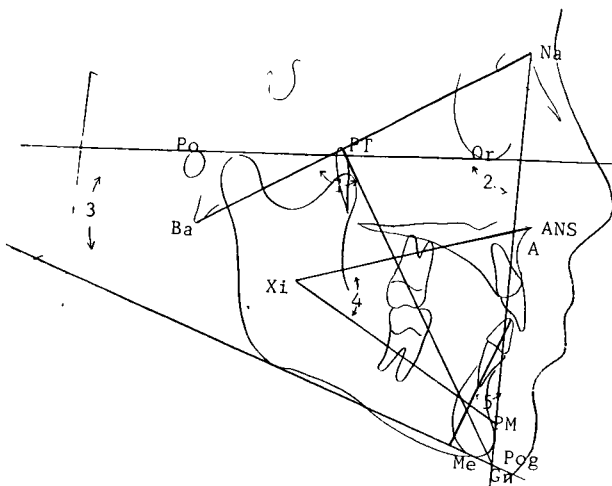


Fig. 4. Angular measurement

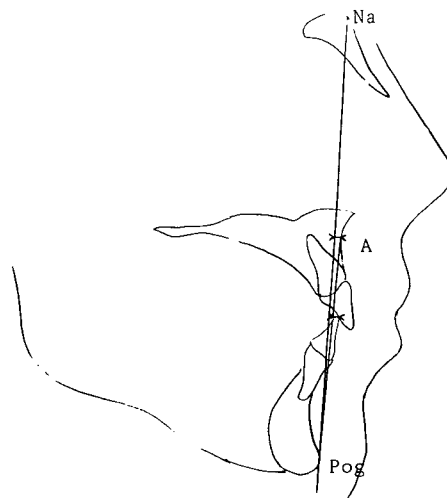


Fig. 5. Linear measurement

2) Mandibular incisor protrusion(Fig. 5 참조)

하악전치첨단과 A-Pog선간의 수직거리

3) Anterior slide(Fig. 3 참조)

X점과 Y점간의 수직거리

마) 통계처리

이상에서 얻은 각 측정항목들을 CYBER computer system의 SPSS(Statistical Package for the Social Science)방식을 이용하여 전산 처리하였다. 전산 처리내용은 아래와 같다.

1) Ricketts분석을 위한 7개 측정항목(facial axis angle, facial depth, mandibular plane angle, lower facial height, mandibular incisor inclination, convexity of A point, mandibular incisor protrusion)을 중심교위관계에서와 중심교합상태에서 각각의 평균치와 표준편차를 구하였다.

2) 7개 측정항목의 중심교위관계에서의 평균치와 중심교합상태에서의 평균치간에 상관관계와 평균치의 차이에 대한 T-검정을 시행하였다.

III. 연구 성적

가. 전 대상자에서 평균치 및 표준편차를 산출하였다(Table 1, 2 참조).

나. 전 대상자에서 중심교합과 중심교위간의 상관관계를 산출하였으며, 상관계수(r)는 모두 0.90 이상이었다(Table 1, 2 참조).

다. I급 부정교합자에서는 1개 측정항목, III급 부정교합자에서는 5개 측정항목에서 중심교위와 중심교합간에 $P < 0.05$ 수준에서 유의의 차이를 보았다(Table 1, 2 참조).

라. 중심교위에서 중심교합상태로 될 때 하악골의 전방이동거리는 I급 부정교합에서는 평균 1.27mm(0.2~2.8mm), III급 부정교합자에서는 평균 1.70mm(0.55~4.15mm)였고, 전체 조사대상자에서는 평균 1.44mm(0.2~4.15mm)였다(Table 3 참조).

IV. 총괄 및 고찰

Angle과 Andrew¹⁾에 의해 상·하악 치아의 이상적인 교합관계는 잘 정의가 되었지만, 이러한 정의는 단지 중심교합상태의 상·하악 치아의 관계를 나타내는 것이어서 기능적인 상·하악골의 위치관계는 소홀하기가 쉽다. Mongini²⁾는 부정교합과 악관절 기능이상 환자에서 중심교합상태에서 하악과 두의 변위가 종종 발생되며, 이런 환자의 중심교합상태의 석고모형 및 두부방사선규격사진의 분석에서는 치아의 위치 이상이 실지로 어느 정도인지 결정할 수 없으며, 중심교합상태만을 기준으로 한 분석 및 평가는 치료후 때로 악관절에 유해한 결과를 초래한다고 하였다. 따라서 중심교합상태뿐 아니라 중심교위에서의 두부측정분석과 평가를 하여 치료계획을 설정하는 것이 필요하다.³⁾

Table 1. Class I malocclusion of cephalometric measurements made with teeth in centric occlusion (1) and with the mandible in centric relation (2)

		Mean	S.D.	Mean difference	r	t	P
Linear measurement (mm)							
Facial Axis	(1)	86.650	4.378	0.945	0.959	2.61	0.022
Angle	(2)	85.704	4.234				
Facial Depth	(1)	88.931	3.420	0.409	0.955	1.82	0.083
	(2)	88.522	3.551				
Mandibular Plane	(1)	24.568	7.100	-0.204	0.985	-0.79	0.437
Angle	(2)	24.792	6.845				
Lower Facial	(1)	46.886	5.327	-0.204	0.956	-3.53	**0.002
Height	(2)	48.090	5.481				
Lower Incisor	(1)	29.954	5.403	-0.386	0.903	-0.77	0.451
Inclination	(2)	30.340	5.319				
Angular measurement (degree)							
Convexity of A	(1)	1.190	3.873	-0.422	0.927	-1.37	0.185
Point	(2)	1.613	3.628				
Lower Incisor	(1)	6.136	2.556	0.100	0.955	0.61	0.548
Protrusion	(2)	6.036	2.568				

N=22

t : Correlated test

P : Two-tailed probability

**P < 0.01

Roth^{22,23}, Aubery²⁴, Matthew²⁵ 등은 교정치료의 목표는 치열과 악궁 및 연조직의 심미적인 관계개선과 더불어서 기능적인 교합의 안정과 균형에 있다고 하였으며, Owen¹⁶ 은 교정치료후에 모든 환자는 골격과 연조직의 조화를 양호하게 이루면서 전치부의 향도(anterior guidance)에 맞게 하악과두의 위치가 관절와내에서 생리적으로 저합할 수 있는 범주내에 위치되어야 한다고 하였다.

Williamson²¹ 은 악관절의 현증은 보이지 않는 환자일지라도, 외상성 교합에 의한 악관절기능이상을 가지고 있을 수 있으며, 이런 환자에서 교정치료가 끝난 후에도 잔존하는 외상성 교합에 의해 악관절

의 급성적인 증상을 호소할 수 있기 때문에 교정치료기간중에도 악관절의 기능적인 위치관계를 통상적으로 검사해야 한다고 하였다.

Beyron⁹ 은 일반적으로 외상성 교합이 정신적 긴장과 함께 악관절기능이상의 유발인자가 된다고 하였다. Williamson²¹ 과 Owen¹⁶ 등은 교정치료를 받았던 사람들중에서 성인이 되어서 악관절부위의 기능이상을 호소하는 발생빈도가 높다고 하였으며, 교정치료를 받았던 연령이 낮을수록 악관절부위의 기능이상의 발생빈도가 높다고 하였다.

본 실험에서 I 급 부정교합자에서 중심교위와 중심교합간에 P < 0.01수준에서 유의의 차이를 보인

Table 2. Class III malocclusion of cephalometric measurements made with teeth in centric occlusion (1) and with the mandible in centric relation (2)

		Mean	S.D.	Mean difference	r	t	P
Linear measurement (mm)							
Facial Axis	(1)	88.385	4.194	1.471	0.949	4.17	**0.001
Angle	(2)	86.914	4.071				
Facial Depth	(1)	92.671	2.906	0.614	0.914	1.84	0.089
	(2)	92.057	2.234				
Mandibular Plane	(1)	23.107	6.634	-1.035	0.966	-2.25	*0.043
Angle	(2)	24.142	6.203				
Lower Facial	(1)	46.171	4.765	-1.107	0.983	-4.21	**0.001
Height	(2)	47.278	5.155				
Lower Incisor	(1)	26.807	6.836	0.007	0.951	0.01	0.990
Inclination	(2)	26.800	6.282				
Angular measurement (degree)							
Convexity of A	(1)	-3.514	3.029	-1.110	0.914	-3.05	**0.009
Point	(2)	-2.403	3.371				
Lower Incisor	(1)	7.000	3.583	0.642	0.963	2.50	*0.027
Protrusion	(2)	6.357	3.359				

N=14

t : Correlated test

P: Two-tailed probability

* P < 0.05

** P < 0.01

항목은 lower facial height였으며, 이는 Williamson²⁾의 연구와 유사하였다(Table 4 참조). Williamson의 연구에서는 I 급 부정교합자에서 중심교합에서 중심교위로 될 때 lower facial height의 평균치가 감소되는데 반해, 본 연구에서는 lower facial height의 평균치가 증가되었다. 이는 본 연구에서는 중심교위상태에서 소구치 혹은 대구치들간의 조기접촉에 의해 전방안면높이가 증가되는데 비해, Williamson은 Centric Ceph³⁾를 사용하여 전방안면높이가 증가되지 않았기 때문이라 사료된다.

본 실험에서 III 급 부정교합자에서는 facial axis angle, mandibular plane angle, convexity of A poi-

nt, lower incisor protrusion, lower facial height에서 P<0.05 수준에서 유의한 차이를 보였다. 이는 III 급 부정교합자에서는 중심교위와 중심교합간의 하악골의 이동거리가 비교적 크고 전치부의 반대교합에 의해서 중심교합에서 중심교위로 될 때 고경이 상당히 증가하기 때문이라 사료된다.

악관절 기능장애의 원인은 복잡다양하여 간략히 논할 수는 없지만, 그 원인중의 하나로서 외상성 교합을 들 수가 있으며, 이런 경우를 교합성 기능장애라고 할 수 있다. Guichet⁷⁾는 이것을 교합병이라는 범주에 넣어 설명하였고 그 원인을 열거한 바 있지만 그 중에서도 중심교위와 중심교합이 일

Table 3. Anterior slide in class I & class III malocclusion

	unit : mm	
	Class I	Class III
1.	0.80	1.30
2.	2.25	1.70
3.	0.60	1.55
4.	1.00	1.25
5.	1.95	0.90
6.	2.15	1.00
7.	1.25	1.70
8.	1.90	2.15
9.	2.40	1.90
10.	0.20	2.60
11.	2.50	0.55
12.	0.40	2.25
13.	2.00	4.15
14.	2.80	0.85
15.	0.20	
16.	1.05	
17.	0.60	
18.	0.50	
19.	0.90	
20.	0.30	
21.	0.40	
22.	1.85	
Mean	1.27	1.70
	1.44	

치하지 않음으로써 생기는 병변에 관하여 많은 보고가 있었다.^{11,14,15,20} 정상 성인의 경우 대부분이 중심교위와 중심교합 사이에 어느 정도의 변위를 갖고 있다. 변위량에 관한 보고를 보면 Posselt¹²는 90%, Donovan¹³은 93%, Reider²¹은 87.7%, Lauritzen¹¹은 92%, 이¹⁴는 97%에서 변위를 나타내다고 하였고, Kidd와 Sander⁸, Ingrivell¹⁰, Mc Nama-

ra와 Henry¹⁴, Hickey¹⁰는 100%변위가 존재한다고 보고하였으며, 그 변위량은 1.0mm내외이었다. Hodges⁹는 교합이 중음수복, 치과수복물이 적음수복 변위량은 적다고 보고하였다.

본 실험에서 조사대상자 100%에서 중심교합과 중심교위간에 변위를 보였으며, 중심교위에서 중심교합상태로의 하악관의 전방이동의 양은 I급 부정교합자에서는 평균 1.27mm(0.2~2.8mm)로서, 22명중 2명에서 2.5mm이상의 이동을 보였다. 이는 Williamson²⁰(0.7mm)보다는 다소 큰 값으로 연구대상 평균연령의 차이와 인종적 차이에 의한 것이라 사료된다(Table 5 참조).

III급 부정교합자에서는 평균 1.70mm(0.55~4.15mm)이며 14명중 2명에서 2.5mm이상의 이동을 보였다. 본 실험 전대상자의 전방이동의 양은 평균 1.44mm(0.2~4.15mm)로서 Mc Namara¹⁴의 평균값과 비슷하였다(Table 6 참조).

본 실험 및 선행학들의 연구자료에 근거하여 저자는 다음과 같은 임상적 응용 및 문제점을 고려해 볼 수 있었다.

첫째, I급 부정교합자에서는 중심교합상태와 중심교위상태의 계속치간에 높은 상관관계를 보이며, 중심교위에서 중심교합으로 된 때의 하악관의 전방 이동거리도 비교적 적기 때문에, I급 부정교합자에서는 종전과 마찬가지로 중심교합상태의 두부방사선규격사지므로 두부계측분석과 평가를 하는 것이 타당하다고 사료된다.

둘째, 본 연구의 III급 부정교합자에서는 7개 계측항목중 5개 항목에서 유의의 차이를 보이며, 전방이동거리도 비교적 크게 나타났고, Williamson 연구의 II급 부정교합자에서도 7개 계측항목중 4개 항목에서 유의의 차이를 보이며, 전방이동도 비교적 크게 나타났다. 따라서 II급 및 III급 부정교합자에서는 모두 중심교합상태뿐 아니라 중심교위상태에서의 두부방사선사지으로도 두부계측분석과 평가를 하는 것이 기능적인 교합의 안정을 이루는데 도움이 된다고 사료된다.

또한 하악과두가 중심교위의 위치에 있으면서 중심교합일 때의 원래의 고경을 유지한 상태로 두부계측분석 및 평가를 하는 것이 이상적이나 치아의 조기접촉에 의해 고경이 증가되므로 중심교합일 때의 고경을 유지하기 위하여 Centric-Ceph²²라는 기

Table 4. Comparison of correlation coefficient (r) & Probability (P) in class I malocclusion

	Williamson (n=18)		Author (n=22)	
	r	P	r	P
Facial Axis Angle	0.992	0.096	0.959	0.022
Facial Depth	0.990	0.331	0.955	0.083
Mandibular Plane Angle	0.996	0.331	0.985	0.437
Convexity of A Point	0.987	**0.001	0.927	0.185
Lower Incisor Protrusion	0.880	0.244	0.955	0.548
Lower Incisor Inclination	0.969	0.084	0.903	0.451
Lower Facial Height	0.982	**0.000	0.956	**0.002

** P < 0.01

Table 5. Comparison of anterior slide & mean age in class I malocclusion

	n	Mean of anterior slide (mm)	Mean age
Williamson	18	0.7	13.8
Author	22	1.27	22.4

Table 6. Comparison of anterior slide & mean age in malocclusion

	n	Mean of anterior slide (mm)	Mean age
Mc Namara	15	1.56	16.5
Author	36	1.44	22.1

구가 발명되었다. II 급 및 III 급 부정교합자에서는 Centric-Ceph를 이용하여 중심교합일 때의 고경을 유지하면서 중심교위상태의 두부측분석과 평가에 대한 연구가 계속되어야 할 것으로 사료된다.

V. 결 론

악관절부위의 기능이상 및 현증이 없는 성인 I 급 부정교합자 22명과 III 급 부정교합자 14명을 중심교위와 중심교합에서 각각 두부방사선규격사진을 촬영한 후 Ricketts분석을 하고 또한 안이선을 기준으로 중심교위에서 중심교합상태로의 하악골의 전방이동거리를 측정하여 다음과 같은 결론을 얻었다.

1. 중심교위와 중심교합간의 계측항목들의 상관관계는 I 급 및 III 급 부정교합자에서 7 개 항목 모두 높은 상관관계를 보였다.

2. $P < 0.05$ 수준에서 중심교위와 중심교합간에 유의의 차이를 보이는 항목은 I 급 부정교합자에서는 lower facial height, III 급 부정교합자에서는 facial axis angle, mandibular plane angle, convexity of A point, lower incisor protrusion, lower facial height 였다.

3. 중심교위에서 중심교합상태로의 하악골의 전방이동거리는 I 급 부정교합자에서는 평균 1.27mm

였으며, III급 부정교합자에서는 평균 1.70mm였고, 전체조사대상자에서는 평균 1.44mm였다.

참 고 문 헌

1. Andrew, L.F.: The six keys to normal occlusion, Am. J. Orthod. 62: 296-309, 1972.
2. Aubery, R.B.: Occlusal objectives in orthodontic treatment, Am. J. Orthod. 74: 162-175, 1978.
3. Beyron, H.: Optimal occlusion, D.C.N.A. 13: 537-554, 1969.
4. Dawson, P.E.: Evaluation, diagnosis, and treatment of occlusal problems, St. Louis, The C.V. Mosby Co., 1974.
5. Downs, W.B.: Variations in facial relationships: Their significance in treatment and prognosis, Am. J. Orthod. 34: 814-840, 1948.
6. Freese, A.S., Scheman, P.: Management of temporomandibular joint problems, St. Louis, The C.V. Mosby Co., 1962.
7. Guichet, Niles, F.: Occlusion, Denar corporation. 1970.
8. Hickey, J.C.: Mandibular movement in three dimension, J. Prosthet. Dent. 13: 72, 1963.
9. Hodge, L.C., Jr., & Mahn, P.E.: A study of mandibular movement from centric occlusion to maximum intercuspation, J. Prosthet. Dent. 18: 19, 1967.
10. Ingervall, B.: Retruded contact position of the mandible: A comparison between children and adults, Odontol. Revy. 15: 130-149, 1964.
11. Lauritzen, A.G.: Clinical occlusal analysis, 1974.
12. Lucia, V.O.: A technique for recording centric relation, J. Prosthet. Dent. 14: 492, 1964.
13. Mathews, J.R.: Functional considerations of the temporomandibular articulation and orthodontic implications, Angle Orthod. 37: 81-93, 1967.
14. Mc Namara, D.C., Henry, P.T.: Terminal hinge contact in dentition, J. Prosthet. Dent 32: 405, 1974.
15. Mongini, F., Schmid, W.: Assessment of the therapeutic position for orthodontic diagnosis and treatment, Am. J. Orthod. 78: 513-518, 1982.
16. Owen, A.H.: Orthodontic/orthopedic treatment of craniomandibular pain dysfunction (Part I: Diagnosis with transcranial radiographs), J. Craniomandib. Prac. 2: 239-249, 1984.
17. Posselt, U.: Studies in the mobility of the human mandible, Acta Odontol. Scand. 10: Suppl 10, 1952.
18. Ramfjord, S.P., Ash, M.M.: Occlusion, 2nd ed. W.B. Saunders Co., Philadelphia, 1970.
19. Reidel, R.: The relation of maxillary structures to the cranium in malocclusion and in normal occlusion, Angle Orthod. 22: 142-145, 1952.
20. Reider, C.E.: The prevalence and magnitude of mandibular displacement in a survey population, J. Prosthet. Dent. 39: 324, 1978.
21. Ricketts, R.M.: Cephalometric synthesis, Am. J. Orthod. 46: 647-673, 1960.
22. Ricketts, R.M., Palisades, P.: Facial and denture changes during orthodontic treatment as analyzed from the temporomandibular joint, Am. J. Orthod. 41: 163-179, 1955.
23. Roth, R.H.: Functional occlusion for the orthodontist (Part I), J. Clin. Orthod. 15: 32-51, 1981.

24. _____: Functional occlusion for the orthodontist (Part II), J. Clin. Orthod. 15: 174-198, 1981.
25. Sassouni, V.: Diagnosis and treatment planning via roentgenographic cephalometry, Am. J. Orthod. 44: 433-463, 1958.
26. Steiner, C.C., Hills, B.: Cephalometrics for you and me, Am. J. Orthod. 39: 729-755, 1953.
27. Stuart, C.E., Stallard, H.: Oral rehabilitation and occlusion, a syllabus Vol. I and II. University of California School of Dentistry, San Francisco Medical Center, San Francisco, California.
28. Thompson, J.R.: Functional considerations in orthodontic analysis and treatment, In Kraus, B.S., Reidel, R.A., editors: Viatas in orthodontics, Philadelphia, 1962, Lea & Febiger, Publishers.
29. Tweed, C.H.: The frankfort-mandibular incisor angle (FMIA) in orthodontic diagnosis, treatment planning and prognosis, Angle Orthod. 24: 121-169, 1954.
30. Williamson, E.H., et al.: Cephalometric analysis: Comparisons between maximum intercuspation and centric relation, Am. J. Orthod. 74: 627-677, 1978.
31. Williamson, E.H.: Occlusion: Understanding or misunderstanding, Angle Orthod. 46: 86-93, 1976.
32. _____: Temporomandibular dysfunction in pretreatment adolescent patients, Am. J. Orthod. 72: 429-433, 1977.
33. Wood, C.R.: Centrally related cephalometrics, Am. J. Orthod. 71: 156-172, 1977.
34. 이인석, 안형규 : 중심교위에서 중심교합으로 전이될 때의 과두의 변위에 관한 방사선학적 연구, 치과방사선, 12 : 15, 1982.

ABSTRACT

A ROENTGENOCEPHALOMETRIC STUDY ON THE CONDYLAR DISPLACEMENT IN ANGLE'S CLASS I & III MALOCCLUSION

Jeong Hwa Lee, D.D.S., Chang Seo Park, D.D.S., M.S.D., Ph.D.

Dept. of Dental Radiology, College of Dentistry, Yonsei University

The purpose of this investigation was to know correlation of mean values between centric occlusion and centric relation by the cephalogram in Angle's Class I and III malocclusion subjects.

22 adults with Angle's Class I malocclusion (17 men and 5 women, 21 to 27 years of age) and 14 adults with Angle's Class III malocclusion (10 men and 4 women, 21 to 27 years of age) were selected from the dental students in Yonsei University.

Each subject was given two lateral cephalometric radiographies and cephalometric analysis was performed.

All data from these analyses was recorded and statistically processed with CYBER computer system.

The results were obtained as follows:

1. There was a strong positive correlation between centric occlusion and centric relation in all subjects with Angle's Class I and III malocclusion.
2. In Angle's Class I malocclusion, measurements in lower facial height revealed significant difference between centric occlusion and centric relation ($P < 0.05$).

In Angle's Class III malocclusion, measurements in facial axis angle, mandibular plane angle, convexity of A point, lower incisor protrusion, lower facial height revealed significant difference between centric occlusion and centric relation ($P < 0.05$).

3. When the mandible was moved from centric occlusion to centric relation, the mean distance of mandibular movement was 1.27mm (0.2-2.8mm) in Angle's Class I malocclusion, 1.70mm (0.55-4.15mm) in Angle's Class III malocclusion, and 1.44mm (0.2-4.15mm) in all subjects.