

Localized Pleural Mesothelioma

— 수술치험 1 예 —

구 본 일* · 손 광 현* · 고 일 향**

— Abstract —

Localized Pleural Mesothelioma — A Case Report —

Ku, Bon Il M.D.* , Sohn, Kwang Hyun M.D.* and Ko, Ill Hyang M.D.**

Pleural mesothelioma is the tumor of the cell of mesodermal origin lining the pleura. It is relatively uncommon tumor and its localized form is much rarer than diffuse form.

Authors experienced a localized mesothelioma in a patient who was 44 year old male worker at copper plumbing field for 20 years, and admitted due to incidentally found abnormal chest X-ray.

Exploratory thoracotomy was done and a 23 x 16 x 8 cm sized solitary mass was resected with adherent right middle lobe.

Low grade malignancy of the pleural mesothelioma was confirmed by the pathology. We report the case with a literature review.

서 론

Mesothelioma는 흉막의 원발성 종양으로서 흉막, 복막 및 심낭을 싸고 있는 세포에서 유래된다^{16,22)}.

흉막의 Mesothelioma는 미만성 병조 및 한국성 병조의 2 가지 형태로 나타나며, 한국성 병조는 보통 양성으로 나타나나 Okike 1978의 보고에 의하면 약 13.3% (8/60)에서 악성으로 나타나므로써, 한국성 병조가 항상 양성이지는 않다¹⁹⁾는 것을 시사해주고 있다.

저자들은, 남자, 44세의 동관공장 근로자에게서 발견된 병리조직학적으로 낮은 정도의 악성 종양으로 확인

된 한국성 Mesothelioma 1 예를 치험하였기에 이에 참고문헌과 함께 보고하는 바이다.

증 례

환자: 이○역, 남자, 44세

주 소: 우연히 발견된 흉부 X-선상의 이상소견 (우측 횡격막의 상승)

현병력: 평소 일상생활에 큰 불편이 없던 환자로 '85년 9월, 직장 신체검사시에 촬영한 흉부 X-선상 우측 횡격막의 상승이 현저하여 정밀검사를 위해 본원으로 이송되었다.

과거력: 입원 11년전, 녹막염 (비결핵성)을 앓았던 외에 결핵이나 다른 병력은 없었다.

사회력: 약 20년간 황동관 및 동관을 제조, 얼마하는 공장의 사무직 일을 보고 있었으며 공장내에서 생활하는 시간이 많았다고 함.

증세: 약간 피로함을 느끼는 외에 체중감소나 흉통

* 인제의대 서울 백병원 흉부외과학교실
* Department of Thoracic Surgery, Inje Medical College, Paik Hospital, Seoul, Korea
** 인제의대 서울 백병원 임상병리과학교실
** Department of Pathology, Inje Medical College, Paik Hospital, Seoul, Korea
1986년 6월 10일 접수

및 호흡곤란 등은 없었다.

이학적 검사소견 : 건강상태는 일견하여 양호하였으며 입원 당시 혈압 130/90mmHg, 맥박수 88회/분, 체온 37.0℃, 호흡수 20회/분이었고, 우하폐야에서 호흡음이 들리지 않았고, 타진상 둔음이 전면에서 5번째 늑골까지 상승되어 있었고, Vocal fremitus는 감소되어 있었고, 수지에서 공봉형태를 보이고 있었다.

검사실 소견 : 말초혈액 소견상 혈색소 18.3 gm/dl, 혈구용적 55%, 백혈구수 7900/mm³였고, 간기능검사상 Alk. phosphatase : 67μ, SGOT : 18μ, SGPT : 20μ, 총단백 : 7.4 gm/dl, Albumin : 4.0 gm/dl, 혈중 Bilirubin : 0.5mg/dl로 정상 범위였고 공복시 혈당치는 67mg/dl였다.

폐기능 검사소견 : 기능적 폐활량(FVC) 73%, 기능적 1분 호기량(FEV₁) 74%였고 최대환기량(MVV)은 62%로 약간 감소된 양상을 보이고 있었다.

방사선학적 소견 : 흉부단순촬영상 우측 횡격막이 우측 흉곽의 약 2/5 위치까지 상승되어 보였고, 전산화 단층촬영 소견상 큰 동질성의 종유가 간의 상부로부터 우측 흉곽의 하부에 위치하고 있었고(그림 1, 2), 종유에 의해 종격동이 좌측으로 약간 밀려 있었으며, 폐하엽의 부분적 무기폐를 초래하였으나 폐엽내로의 침윤은 보이지 않았다.

수술 및 수술소견 : 1986. 3.12. 우측 개흉술을 실시하였다. 약 23×16×8cm의 타원형의 고형 종유가 횡격막 상부의 흉곽내를 차지하고 있었고, 종유에 의해 종격동이 좌측으로 밀려 있었으며, 우폐하엽이 허탈되

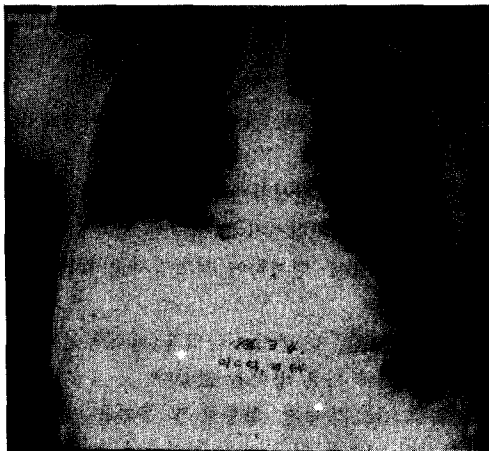


Fig. 1. Preoperative chest P-A X-ray showing a large mass involving Rt. lower hemithorax simulating elevation of Rt. diaphragm.

어 있었고 횡격막은 하부로 밀려 있었다. 종유는 우측 횡격막 dome의 중앙으로부터 Pedicle을 형성하고 있었고, 늑막 및 우폐 중엽과 심하게 유착되어 있었으며, 늑막 및 횡격막으로부터는 잘 박리되었으나 폐 중엽과는 심한 유착으로 폐실질내로의 침윤이 의심되어 폐중엽절제술을 같이 시행하였다. 종격동 임파선은 커져있지 않았다.

병리조직학적 소견 : 종유는 육안상 크기 23×16×8cm, 무게 1500mg의 타원형 종괴이었고 표면은 울퉁불퉁하게 Multilobulate 및 Multiprotrude 되어 있었으며 회백색의 점질에 싸여 있었다. 종유의 단면은 황적갈색으로 다엽성으로 분획되어 있었다. 각기 유주화

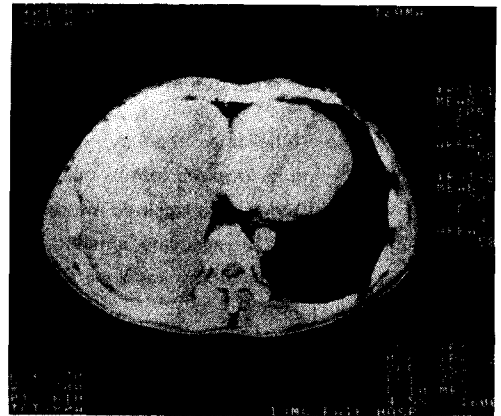

Fig. 2. Computed tomography of the chest shows a mass located in Rt. lower hemithorax with mediastinal shift to Lt. and partial atelectasis of RLL. but no parenchymal infiltration is noted.

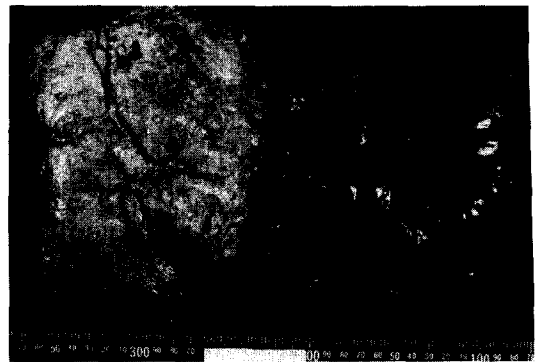


Fig. 3. Removed tumor was hard, ovoid multilobulated and 23 x 16 x 8 cm in size, it was encapsulated by yellow white coat, its cutsurface shows multiprotrusion, trabeculation and cystic formation.

(trabeculation)되어 있었으며 부분적으로 몇개의 낭포 형성을 보이는 곳도 있었다(그림 3).

현미경적 소견으로는 Collagen을 형성하는 방추세포(spindle cell)들로 나타났으며 이 방추세포는 다양한 모양(pleomorphic)으로 짙은 염색질의 핵(hyperchromatic nucleus)과 풍부한 호산성 세포질을 가지고 있었고 분열상(mitotic figure)은 발견되지 않았다. 기저물질은 극단적인 섬유화와 유리질화(hyalinization)되어 있고 Multifocal myxoid변화를 보이고 있었다. 부분적으로 중피의 경계가 분명한 곳도 있었으나 같이 떨어져 나온 폐중엽의 폐실질에는 Mesothelioma의 부분적 침윤이 있었고 낮은 정도의 악성이 의심되었다(그림 4, 5).

전자현미경적으로는 비대해진 방추형 섬유아세포가 세포 바깥쪽으로 풍부한 collagen을 형성하고 있는 소견

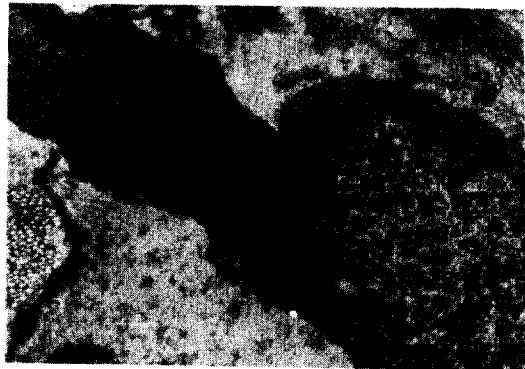

Fig. 6. EM (x5,000) Plump and spindle fibroblast with abundant extracellular collagen formation. (4)

을 보였다(그림 6).

술후 경과 : 환자는 술후 12일에 퇴원하였으며 외래 추월검사상 경과 양호하며 직장 복귀중이다.

고 안

원발성 늑막 Mesothelioma와 석면(asbestos)의 관계는 1960년 Wagner에 의해 남아프리카의 Cape province의 Crocidolite 광산의 광부들중에서 처음 관찰된 이래로 광산, 하역장 및 공장 등의 노동자 및 가족들에게서 그 상관관계가 있음이 논의되기 시작하였다(Cited from Gardner : Br. J. CA. 1982)¹².

그러나, 석면 사용이 거의 없는 미국 중서부에서 전체 Mesothelioma 환자중 석면에 노출된 비율이 10%인 것에 비해 많은 하역장 및 석면광이 산재해 있는 뉴잉글랜드, 잉글랜드, 남아프리카 등지에서는 그 비율이 70%인 것을 비교해 보면 석면이 유일한 원인물질이라고 하기는 어렵다. 뿐만 아니라, 석면노출자의 7.2%에서만 이환되며 Mesothelioma에 이환된 환자의 50%에서는 전혀 석면에 노출된 병력을 보이지 않고 있다(Antman, New Eng. J. Med. 1980)^{4,5}.

임상증세의 발현은 약 3분의 2에서 40대에서 70대 사이에서 발병하며 평균 석면 노출기간은 보통 20~40년 정도이며 보통 석면에 노출이 많은 남자에서 많이 발병하고 있으나, 궁극적인 남녀의 차이는 인정되지 않고 있다^{5,18}.

대부분의 환자에서 서서히 발생하는 흉통과 호흡곤란이 첫 증상으로 나타난다. 흉통의 특징은 흉막통과 달리 복부 및 견갑부의 둔통이 특징이다. 특히, 양성에서는 간혹 저혈당증이나 곤봉수지 등으로 나타나는 비대



Fig. 4. Pleural lining at Lt. upper corner. The mesothelial lining is well intact. Note scattered tumor cells in vessel rich submesothelial fibrous tissue (x100).



Fig. 5. Collagen forming spindle cell showing pleomorphism and hyperchromatic nuclei with abundant acidophilic cytoplasm but mitotic figures are not noted.

성 골관절 병변이 나타나기도 한다^{4,5,8}).

한국성 병변(Benign pleural Mesothelioma)에서는 종양이 충분히 크지 않거나, 중요 장기 침범이 없을 때는 증세가 나타나지 않을 경우가 많아서 40%에서 무증상인데 비하여, 미만성 병변(Malignant pleural Mesothelioma)에서는 흉통 57%, 호흡곤란 40%로 나타난다는 보고도 있다⁵.

진단은 주로 흉부 X-선 및 단층촬영에 의한다. 미만성 병조시에는 흉막비후 및 흉막삼출(80%) 등으로 나타나며, 한국성일 경우 Pedicle을 형성하는 종유(95%)로 나타난다⁵. 그의 기관지경이나 세포진 검사 및 흉경 등은 대부분에서 큰 도움을 주지 못하고 있다. 궁극적으로 확진은 개흉술에 의한 조직생검에 의한다^{5,11}.

병기 분류는 미만성 병조시에는 생존율과 관련하여 Butchart⁷)에 의한 Staging System (Table I)을 흔히 사용하게 된다.

Table 1. Staging of malignant Mesothelioma*

Stage	Description
I	Tumor confined to ipsilateral pleura and lung
II	Tumor involving chest wall, mediastinum, pericardium, or contralateral pleura
III	Tumor involving both thorax and abdomen or lymph nodes outside the chest
IV	Distant blood-borne metastases

* Cited from Butchart et al

중간 생존율은 Stage I, II, III기에 따라 각각 16개월, 9개월, 5개월 정도이다.

여기에서, 원위부위의 전이는 주로 혈액에 의하게 되며 Elmes 등에 의하면 148명중 48명, 즉 33%로 나타나며 전이되는 장기는 주로 대측 폐장, 간장, 신장, 부신, 골전이 등으로 나타난다¹¹.

Mesothelioma의 기원에는 과거 논란이 많았으나 Stout & Murray의 조직 배양방법으로 섬유아세포성(fibroblastic) 및 상피성(epithelial)의 두가지 형태의 기원이 있다는 설이 일반적으로 받아들여지고 있다²².

미만성 Mesothelioma의 경우는 대부분 악성이며, 크게 상피성, 중엽성, 혼합형의 3가지 형태로 나타난다.

한국성 Mesothelioma의 경우는 악성 및 양성의 구분이 병리조직학적으로 어려우며 개흉시의 육안소견에 의존하는 수가 많다. 보통 양성일 경우 단단하고 피막형성(encapsulation) 및 엽 형성(lobulation)이 잘

되어 있으며 잘린 단면에서 fibrous whirled appearance를 보이며 부분적으로 석회화, 출혈 및 중앙 피사를 보이기도 한다.

현미경적 소견으로는 단일한, 신장된 방추세포로 많은 Collagen과 망상섬유를 가지고 있으며, 간혹 분열상(mitotic figure)을 보일 수 있으나 다형태성(pl-eomorphism)과 핵 퇴형성(nuclear anaplasia)은 없으며 아형으로 섬유성, 세포성 및 혼합형이 있다. 악성일 경우에는 양성일 때와 달리 균일하며, 부드러운 재질로 나타나며 현미경적 소견으로 tubulopapillary, fibrous, bimorphic의 세가지 형태로 나타나며, tubulopapillary 병변에서는 acinar와 papillary formation을 가지고 있으며 fibrous type에서는 fibrosarcoma에서 보는 것과 비슷한 fibrous spindle cell 및 fibrous stroma를 보인다¹⁹.

치료는 한국성(Localized Pleural Mesothelioma)의 경우에는 외과적 절제술로 거의 근치가 된다^{5,17,19,24}.

미만성 병조(Diffuse Pleural Mesothelioma)시에는 외과적 절제술, 화학요법 및 방사선요법이 사용되고 있으며 치료효과는 병기 및 세포형에 영향을 받는다. Butchart 등에 의하면 상피성 종양이 중엽성 종양보다 전이가 적으며 예후가 좋다고 한다^{7,23}.

그러나 치료효과는 보고자와 절제범위에 따라 조금씩 차이는 있으나 그 예후는 좋지 않다⁹. 또 미만성 병조에 있어서 외과적 절제술에 대한 개념은 고식적 절제와 근치적 절제에서의 예후 차이는 크지 않으며 근치적 절제에서의 수술치사율은 비교적 높은 것으로 되어 있다^{4,7}. Buchart는 60세 이하에서 비교적 예후가 좋은 것으로 인정되는 제 1병기의 상피성 종양에 대하여는 근치적인 늑막 및 전폐절제술을 적용하고, 60세 이상과 제 2병기 이상, 중배엽성(Mesenchynal type) 및 혼합형(Mixed epithelial type)의 종양에서는 방사선요법 및 화학요법을 추천하고 있다⁷.

국내에서는 김종환 등¹¹)이 3예의 한국성 악성흉막중피세포종 및 1예의 미만성 악성 흉막중피세포종을 보고한 바 있고, 권오춘 등²¹)은 NMC에서 1958년부터 1983년 사이에 치험한 6예의 늑막중피세포종에서 1예가 asbestos에 노출된 증례가 있었음을 보고하고 있다. 김종진 등³)의 2예 보고 중에는 한국성 늑막 비후 증례에 대한 늑막박피술후 양성 상피성중피세포종이 발견되었음을 보고한 바 있어 문헌 고찰 하였다.

결 론

저자들은 약 20년간 동관 제조, 연마 공장에서 석면(Asbestos)에 노출된 사회력이 있는 44세 남자에서 우측 늑막강내에 발생한 $23 \times 16 \times 8$ cm 크기의 종유를 유착폐엽과 함께 절제한 바 병리조직학적으로 낮은 정도의 악성도를 보이는 한국성 늑막중피세포종(Localized Pleural Mesothelioma)으로 확진되었으며 술 후 3개월 현재 경과 양호한 상태로 추월되고 있는 바, 문헌고찰과 함께 보고하는 바이다.

REFERENCES

1. 김종환, 하계식, 전영균, 서경필, 박일용, 이영균 : 흉막중피세포종 (4예보고). 대한흉부외과학회지 2 : 49-53, 1969.
2. 권오춘, 유병학, 이경호, 유희성 : 늑막중피세포종 (6예 보고). 대한흉부외과학회지 17 : 876-791, 1984.
3. 김종진, 유시원, 최형호, 장정수 : 늑막중피세포종 (2예 보고). 대한흉부외과학회지 18 : 840-843, 1985.
4. Antman, K.H.: *Malignant Mesothelioma. England J. Med.* 24:200-202, 1980.
5. Antman, K.H.: *Clinical presentation and natural history of benign and malignant mesothelioma. Seminars in Oncology* 8:313-320, 1981.
6. Benoit, H.W., and Ackerman, L.V.: *Solitary pleural mesotheliomas. J. Thoracic Surg.* 25:346-357, 1953.
7. Butchart, E.G., Ashcroft, T., Barnsley, W.C., and Holden, M.P.: *Pleuropneumectomy in the management of diffuse malignant mesothelioma of the pleura. Thorax* 31:15-24, 1976.
8. Clagett, O.T., McDonald, J.R., and Schmidt, H.W.: *Localized fibrous mesothelioma of the pleura. J. Thoracic Surg.* 24:213-230, 1952.
9. Delaria, G.A., Jensik, R., Faber, L.P., and Kittle, C.F.: *Surgical management of malignant mesothelioma. Annals Thorac. Surg.* 26:375-382, 1978.
10. Ehrenbaft, J.L., Sensenig, D.M., and Lawrence, M.S.: *Mesotheliomas of the pleura. J. Thorac. Cardiovasc Surg*

- 40:393-409, 1960.
11. Elmes, P.C., and Simpson: *The clinical aspects of mesothelioma. Quart. J. Med. N.S.* 45:427-449, 1976.
12. Gardner, M.J., Acheson, E.D., and Winter, P.D.: *Mortality from mesothelioma of the pleura during 1968-78 in england and wales. Br. J. Cancer* 46:81-88, 1982.
13. Grundy, G.W., and Miller, R.W.: *Malignant mesothelioma in childhood, Report of 13 Cases. Cancer* 30:1216-1218, 1972
14. Heaney, J.P., Overton, R.C., and DeBaKey, M.E.: *Benign localized pleural mesothelioma. J. Thoracic Surg.* 34:553-560, 1957.
15. Lewis, R.J., Sisler, G.E., and Mackenzie, J.W.: *Diffuse mixed malignant pleural mesothelioma. Ann. Thorac. Surg.* 31:53-60, 1981.
16. McCaughey, W.T.E.: *Primary tumours of the pleura. J. Path. Bact* 76:517-529, 1958.
17. McCormack, P.M., nagasaki, F., Hilaris, B.S., and Martini, N.: *Surgical treatment of pleural mesothelioma. J. Thorac. Cardiovasc. Surg.* 84:834-842, 1982.
18. Nauta, R.J., Osteen, R.T., Antman, K.H., and Koster, J.K.: *Clinical staging and the tendency of malignant pleural mesotheliomas to remain localized. Ann Thorac Surg.* 34:65-70, 1982.
19. Okike, N., Bernatz, P.E., and Woolner, L.B.: *Localized mesothelioma of the pleura: Benign and malignant variants J. Thorac. Cardiovasc. Surg.* 75:363-372, 1978.
20. Oels, H.C., Harrison, E.G., Jr, Carr, D.T. and Bernatz, P.E.: *Diffuse malignant mesothelioma of the pleura: A review of 37 cases. Chest.* 60:564-570, 1971.
21. Ratzler, E.R., Pool, J.L., and Melamed, M.R.: *Pleural mesotheliomas: Clinical experiences with thirty-seven patients. Am. J. Roentgenol.* 99:863-880, 1967.
22. Stout, A.P., and Murray, M.R.: *Localized pleural mesothelioma. Arch. Pathol.* 34:951-964, 1942.
23. Wanebo, H.J., Martini, N., Melamed, M.R. Hilaris, B., and Beattie, E.J.: *Pleural mesothelioma. Cancer* 38:2481-2488, 1976.
24. Yesner, R., and Hurwitz, A.H.: *Localized pleural mesothelioma of epithelial type. J. Thoracic Surg.* 26:325-329, 1953.