

*Echinostoma cinetorchis*에 의한 人體感染 2例

延世大學校 原州醫科大學 保健學科 및 寄生蟲學教室*

梁 龍 石·安 泳 謙*

原州醫科大學 附屬基督病院 內科 및 臨床病理科**

金元天·申啓澈·李慶遠**·金泰丞**

緒 論

棘口吸蟲科(Family: Echinostomatidae)에 屬하는 腸吸蟲으로서 人體感染例가 報告된 種은 15種에 이르고 있다(Yamashita, 1964; Rim, 1982). 棘口吸蟲의 人體感染은 日本을 비롯하여 東南亞地域에서 주로 報告되어 왔으며 近來에 와서는 우리나라에서도 人體感染例가 報告되고 있다(Seo *et al.*, 1980; Seo *et al.*, 1983; 梁等, 1985; Seo *et al.*, 1985).

移轉寧丸棘口吸蟲(*Echinostoma cinetorchis*)은 Ando *et Ozaki*(1923)에 의해 집쥐(*Rattus norvegicus*)에서 처음 發見 報告된 이후 日本等地에서는 몇몇 人體感染例가 報告되었으나(Takahashi *et al.*, 1930; Kawahara and Yamamoto, 1933; Moriyama, 1952) 우리나라에서는 Seo *et al.* (1980)에 의해 人體感染 1例가 報告되어 있을 뿐이다.

著者등은 忠北 清州市에 거주하는 男子 患者와 江原道 旌善에 거주하는 男子 患者로부터 棘口吸蟲類의 蟲卵을 檢出하고 驅蟲劑를 투여하여 蟲體를 얻었으며, 蟲體를 形態學的으로 觀察한 바 *E. cinetorchis*로 同定하였기에 그 結果를 報告하는 바이다.

症 例

第 1 例 :

崔○○, 患者는 54歲 男子로서 忠北 清州市에 거주하고 있었으며 약 3年 前부터 體重減少 현상이 나타났고 2個月 前부터는 더욱 심한 體重減少와 頻尿의 症狀으로 1985年 10月 7日 原州醫大 附屬病院에 入院하였으며, 大便檢査에서 *Echinostoma* sp. 蟲卵이 檢出되었다.

過去曆: 患者는 公務員職에 있다가 정년퇴직 하였으며 過去曆上 海產魚類를 膾로 먹은 經驗이 있으나, 淡水產 魚類는 낚(生)로 먹은 經驗이 없다고 하였다. 그러나 약 2個月前(病院 入院日부터) 體重減少에 대한 補身藥用으로 논우렁이(*Cipangopaludina* sp.) 약 40마리를 生食(고추장으로 양념하여)한 經驗이 있다고

하였다.

現病曆: 入院 당시 患者는 심한 體重減少와 頻尿의 症狀을 보였다. 1個月 前부터 體重減少가 더욱 심하여 지고(1個月 사이에 約 2.5kg) 頻尿의 症狀도 顯著하였다 한다. 그리고 뚜렷한 消化障碍는 자각하지 못하였고 이따금 軟便을 경험하였다고 하였다. 入院 당시의 各種 檢査所見은 다음과 같았다(1985年 10月 8日 檢査). 즉, differential count에서 segment neutrophil 60%, lymphocyte 34%, monocyte 1% 그리고 eosinophil 5%이었고 혈소판수 47,500/mm³, occult blood음성이었으며 大便檢査에서는 MGL법에 의해 *Echinostoma* sp.로 보이는 蟲卵이 多數(18×18mm Cover glass에서 10개 정도) 檢出되었으며 다른 種類의 蟲卵은 檢出되지 않았다.

蟲卵: 난개가 뚜렷한 橢圓形으로 연한 황갈색을 띠고 있었고 蟲卵(Fig. 6) 20個를 측정한 結果 평균 98×63 μm의 크기이었다.

治療: praziquantel 10mg/kg을 單回 投與한 후 下劑를 服用시키고 排出된 糞사변에서 7마리의 *E. cinetorchis* 蟲體를 檢出하였다. 1주일 후 大便檢査를 다시 실시한 結果 蟲卵은 음성으로 나타났다.

第 2 例 :

林○○, 患者는 71歲의 男子로서 忠南 錦山에서 出生 후 20年 前부터 江原道 旌善에 거주하고 있었으며 1985年 12月 18日 肺癌의 症狀으로 原州醫大 附屬病院에 入院하였고 大便檢査에서 *Echinostoma* sp. 蟲卵이 檢出되었다.

過去曆: 患者가 거주하고 있는 地域은 탄광지역이며 이 地域에서 淡水魚의 生食은 없었다고 한다. 그러나 患者의 出生地인 忠南 錦山 地域에는 1년에 한번 정도 방문하고 있었으며, 확실한 기억은 없으나 淡水魚를 낚(生)로 먹은 經驗이 있다고 하였다.

現病曆: 入院 당시 患者는 고령으로 인한 노쇠현상과 肺癌으로 의심되는 症狀을 보이고 있었고 뚜렷한 소화장애는 자각하지 못하였다고 하였다. 各種 檢査所見은 다음과 같다(1985年 12月 26日 檢査). 즉, 혈액소견은 Hgb. 12.9g/dL, Hct. 39.6%, MCV 98/fL, WBC 159×

Table 1. Comparison of the egg size of *E. cinetorchis*

Author(Year)	Size of eggs (μm)	Source of eggs	Host
Present authors (1986)			
first human case:	95~102×59~69 (98×63)	Stool	Human
second human case:	97~102×64~69 (100×67)	Stool	Human
Seo <i>et al.</i> (1980)	99~116×65~76	Stool	Human
Seo <i>et al.</i> (1964)	89~ 96×53~59	Intrauterine	Rat
Kawahara et Yamamoto (1933)	105×68	Stool	Human
Takahashi (1927)	105×65	Stool	Rat
Sugimoto (1933)	96~ 99×47~53	Intrauterine	Dog

10³/ μl , 그리고 RBC 407×10⁶/ μl 의 성적을 보였고 differential count에서는 segment neutrophil 74%, lymphocyte 16%, monocyte 6% 그리고 eosinophil 4%이었다. 大便檢査에서는 *Echinostoma* sp. 蟲卵外에 肝吸蟲卵과 요꼬가와吸蟲卵이 檢出되었다.

蟲卵: 大便檢査에서 *Echinostoma* sp. 蟲卵은 난개가 뚜렷하였고 연한 황갈색을 띠고 있었다. 난각은 얇았으며 蟲卵(Fig. 6) 5個를 측정 한 結果 平均 100×67 μm 의 크기이었다.

治療: praziquentel 10mg/kg을 單回 投與하고 1時間 후 下劑를 服用시켰으며 檢査面에서 *E. cinetorchis* 두마리와 요꼬가와 吸蟲 31마리 및 肝吸蟲 1마리를 檢出하였다. 이 患者 역시 1주일 후 다시 大便檢査를 하였을 때 *Echinostoma* sp.충란이 檢出되지 않았다.

中間宿主 調査

第一例의 患者가 購入 生食한 바 있는 논우렁이(*Cipangopaludina* sp.) 50여마리를 淸州地域에서 購入(市內의 한 魚類商店에서, 85年 12月 22日)하여 실험실로 運搬하여 調査하였다. 논우렁이의 단단한 貝殼을 벗긴 후에 各 部位別로 슬라이드壓平標本을 만들어 顯微鏡下에서 調査하였으나 「메타세르카리아」는 檢出할 수 없었다.

蟲體 所見

蒐集된 蟲體(總 9마리)는 生理食鹽水內에서 觀察한 다음 70% ethanol에 固定한 후 acetocarmine 染色하여 檢鏡 測定하였다(Table 2 & Fig. 1~5). 體長은 平均 11.4mm, 最大體幅은 平均 2.7mm이고 蟲體는 前端에는 頭冠(head crown)이 뚜렷하였다. 頭棘(collar spine)은 左右 6個씩의 end group spine을 포함하여 37個를 觀察할 수 있었다(Fig. 4&5).

本蟲의 특징이라고 할수 있는 辜丸은 9마리 중 3마리에서만 觀察되었는데 3마리 모두 辜丸이 1個 있었다.

Table 2. Measurements* of *E. cinetorchis* recovered from 2 human cases

Item	Measurements(mm)	
	length(average)	width(average)
Body	9.8~13.1	2.2~3.2 (11.4×2.7)
No. of collar spines	37	
Diameter of head collar	0.40~0.65 (0.60)	
Oral sucker	0.22~0.33	0.21~0.33 (0.25×0.26)
Ventral sucker	0.62~0.91	0.64~0.90 (0.81×0.76)
Pharynx	0.21~0.78	0.18~0.24 (0.24×0.21)
Ovary	0.24~0.70	0.37~0.63 (0.37×0.54)
Cirrus sac	0.16~0.23	0.29~0.70 (0.20×0.43)
Testis: Anterior	0.30~0.31	0.45~0.48 (0.30×0.47)
: Posterior	none	

* Nine worms were measured at stained specimens

크기는 平均 0.30×0.47mm이고 1個는 Fig. 1에서와 같이 卵巢의 側面과 겹쳐져 있었고 2個는 Fig. 2와 3에서와 같이 Mehlis腺 바로 下端에 橢圓形으로 위치하고 있었다.

考 察

E. cinetorchis Ando et Ozaki, 1923의 形態學의 特徵은 頭冠에 배열되어 있는 頭棘(左右 end group spine 6個 포함)의 數가 36個에서 38個(平均 37個)이며 辜丸의 크기, 數 또는 위치에 심한 變異를 나타내는 점이며 이외의 特徵으로 卵巢의 위치가 蟲體의 正中線에 있는 점, 蟲卵의 모양, 크기 등을 들 수 있다고 하였다

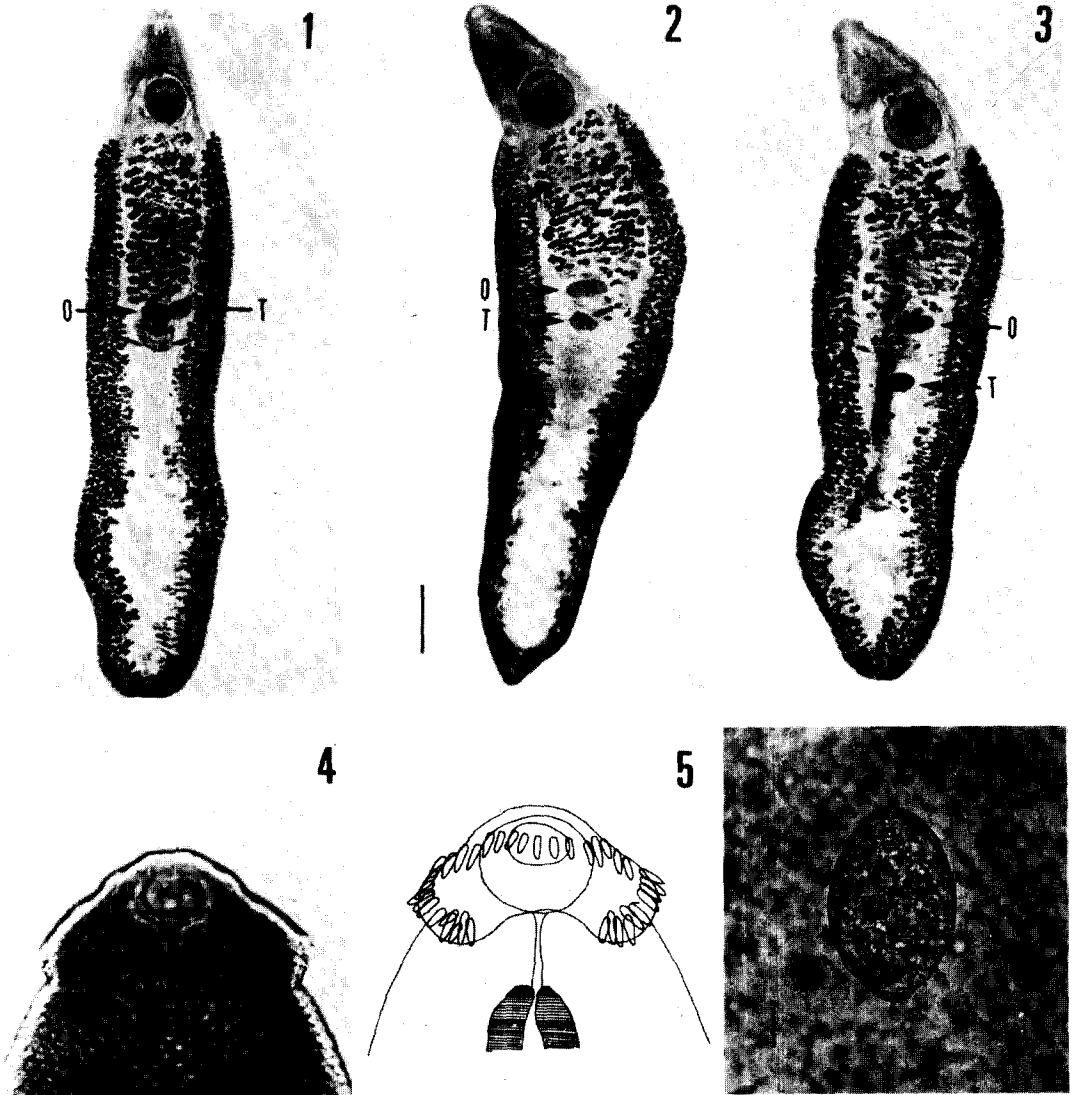


Fig. 1-6. *Echinostoma cinetorchis* from the present human cases.

- 1-3. Variations of testis in adult *E. cinetorchis*(O, ovary; T, testis), stained by acetocarmine(Scale: 1mm)
- 4. Collar spines(including end group spines) on circumoral disk of adult *E. cinetorchis*
- 5. Ibid, drawing of Fig. 4
- 6. An egg of *E. cinetorchis* from the stool of a human case (Scale: 20 μ m)

(Ando *et Ozaki*, 1923; Yamashita, 1964; Seo *et al.*, 1980; Rim, 1982).

著者들이 觀察한 蟲體 形態의 特徵은 蟲體所見(Table 2, Fig. 1-6)에서 記述한 바와 같으며 일부 特異한 點에 대하여 언급하면 다음과 같다.

蟲體 : Ando *et Ozaki* (1923)가 집쥐(*Rattus norvegicus*)에서 最初로 발견 記載한 *E. cinetorchis*蟲體의 體長은 9.5~14.6mm이었고 體幅은 1.7~2.2mm이었다.

그 이후 Takahashi *et al.* (1930)이 45세 농부에서 發見 報告한 蟲體의 크기는 12~14(體長) mm, 2.0(體幅) mm, Seo *et al.*(1980)이 60歲 女子에서 發見 報告한 蟲體의 크기는 10.8~12.6mm(體長), 2.6~3.2mm(體幅)이었다. 著者들의 觀察 結果(平均 11.4mm) 역시 Table 2에서와 같이 上記의 성적들과 같은 크기의 범위에 포함되며, 대개 10mm 内外의 크기(體長)를 보이고 있다. 그리고 著者들이 얻은 蟲體의 體長과 體幅의

比는 4.2:1이었다.

頭冠: *E. cinetorchis* 頭棘의 數와 特徵에 대하여는 앞에서 言及한 바와 같으며, 著者들이 觀察한 頭冠의 形態와 數 그리고 end group spine들이 *E. cinetorchis*의 形態學的 特徵과 잘 符合되었다(Table 2, Fig. 4-5).

辜丸: 棘口吸蟲類는 種에 따라서 辜丸의 위치와 形態에 차이가 있다. 즉, *E. revolutum*과 *E. macrorchis* 辜丸은 蟲體의 後半部에 위치하고 *E. cinetorchis*와 *E. hortense*의 辜丸은 蟲體의 中間部位에 위치한다(Rim, 1982). 그러나 *E. cinetorchis*의 辜丸은 성장과정에서 위치가 移轉되거나 發育도중에 退化되는 현상이 특이하다(Yamashita, 1964; Rim, 1982; Seo et al., 1980). 著者들이 觀察한 結果 역시 *E. cinetorchis*의 特徵에 符合되었다. 즉, 蟲體 總 9마리 중에서 3마리(Fig. 1~3)가 各各 1개의 辜丸을 가지고 있었으며 6마리는 辜丸이 全部 퇴화 소멸되어 관찰할 수 없었다. 고환이 남아 있는 것 중 한마리의 蟲體는 辜丸이 卵巢의 側面 一部와 겹쳐져 있었고 形態는 半月모양이었다(Fig. 1). 나머지 두마리의 辜丸은 全部 Mehlis腺 下端에 위치하고 있었으며 橢圓形이었다(Fig. 2~3).

卵巢: 卵巢의 위치는 棘口吸蟲類의 種에 따라서 차이가 있다. 즉, *E. macrorchis*와 *E. hortense*의 卵巢는 蟲體의 正中線으로부터 側面에 위치하며 *E. revolutum*과 *E. cinetorchis*의 卵巢는 蟲體의 正中線에 위치한다(Rim, 1982). 著者들이 觀察한 蟲體의 卵巢는 正中線에 위치하고 있었으며, 頭棘과 辜丸의 特異한 形態 등을 考慮하여 比較 검토한 結果 *E. cinetorchis* 特徵과 符合되었다(Fig. 1~3).

蟲卵: *Echinostoma* sp. 蟲卵는 *Fasciola* sp., *Fibricola* sp. *Fasciolopsis*의 蟲卵과 形態가 비슷하기 때문에 成蟲의 확인 同定이 뒤따라야 한다(Seo et al., 1980; Rim, 1982; 梁 등, 1985). 著者들이 觀察한 2例의 蟲卵은 Table 1에서와 같이 100 μ m 內外의 크기로서 棘口吸蟲類의 범위에 속하며 形態 또한 Fig. 6에서와 같이 난개, 색상, 난세포의 모양이 棘口吸蟲類에 符合된다고 할 수 있으나 他種(棘口吸蟲類)과의 區別 同定이 蟲卵만으로는 거의 불가능하다.

*E. cinetorchis*의 終宿主는 주로 설치류이며 사람, 개(犬), 鳥類에서도 報告되어 있다(Yamashita, 1964; Rim, 1982; Seo et al., 1980).

Takahashi et al.(1927)은 *Segmentina nitidella*가 第一中間宿主의 역할을 한다고 報告하였고, 第二中間宿主로 報告된 것은 역시 第一中間宿主와 同種의 貝類인 *Segmentina nitidella*와 기타 貝類로서 *Gyraulus hiemantium*, *Lymnaea japonica*(Takahashi et al., 1927), *Cipangopaludina* sp. (Ando & Tsuyuki, 1931) 등과 兩棲類인 *Rana* sp.(Ando & Tsuyuki, 1931), *Hynobius* sp.(Yamashita, 1964), 淡水魚類인 *Misgurnus anguillicaudatus*(Yamashita, 1964; 徐 등, 1984) 등이 報告되어 있고 우리나라에서 蔡 등(1986)이 *Planorbis* sp.(貝

類)로부터 本吸蟲 피낭유충을 檢出한 바 있다. 著者들은 第1例의 患者가 生食한 바 있는 논우렁이에 대하여 皮낭유충 감염유무를 調査하여 檢出하지는 못하였으나 感染 가능성이 있을 것으로 사료되며 앞으로 이에 대한 疫學的 調査 研究를 계속하고자 한다.

要 約

1985年 10月부터 12月 사이에 本病院에 入院한 2名의 患者로부터 *Echinostoma* sp. 蟲卵를 檢出하였다. 이 患者들에게 praziquantel 10mg/kg을 投與하고 下劑를 사용한 후 各各 7마리(제 1例) 및 2마리(제 2例)의 *E. cinetorchis* 蟲體를 收集 同定하였으며 그 結果를 要約 하던 다음과 같다.

1. 第1例의 患者는 忠北 淸州地域에 거주하는 54歲 男子로서 심한 體重減少와 頻尿의 症狀으로 病院에 入院하였으며, 第2例는 江原道 旌善에 거주하는 71歲 男子로서 肺癌의 症狀으로 病院에 入院하였다.

2. 大便檢査에서 檢出된 蟲卵의 크기는 第1例가 98 \times 63 μ m(平均), 第2例는 100 \times 67 μ m(平均)이었다. 患者들에게 구충제와 하제를 投與하고 收集한 蟲體는 總 9마리였다. 蟲體의 크기는 體長 19.9mm(平均), 體幅 2.7mm(平均)였고 頭冠 上위의 頭棘(左右 end group spine 포함)은 37個가 觀察되었다. 辜丸은 크기와 數 그리고 위치에서 變異를 나타내었다.

3. 第1例가 生食한 논우렁이(*Cipangopaludina* sp.)에 대한 本吸蟲 感染 여부를 규명하기 위하여 淸州市 內의 한 魚類商店에서 논우렁이 50마리를 구입하여 調査하였으나 皮낭유충을 檢出하지 못하였다.

(本 研究에서 *E. cinetorchis* 蟲卵 檢出에 도움을 주신 原州醫大 附屬病院 臨床病理科 林聖子 先生께 謝意를 表합니다.)

參 考 文 獻

Ando, R. and Ozaki, Y. (1923) On four new species of trematodes of the family Echinostomatidae. *Jap. J. Zool.*, 35:108-119 (in Japanese).
Ando, R. and Tsuyuki, H. (1923) Studies on intestinal parasites with rats as their final hosts (II) On the trematode *Echinostoma* and its 2nd intermediate host. *Tokyo Iji Shinshi* (2340), 1487-1499 (in Japanese).
蔡鍾一, 孫運睦, 李純炯, 洪性琮(1986) 移轉辜丸棘口吸蟲(*Echinostoma cinetorchis*) 第二中間宿主로서의 planorbis snail. 1986年度 大韓寄生蟲學會 春季學術大會 抄錄誌, p. 7.
Hirazawa, I. (1926) Studies on the trematodes having mudsnail as intermediate host (II) Finding of second intermediate host of *Echinostoma cinetorchis*.

- Tokyo Iji Shinshi* (2502):3165-3170(in Japanese).
- Kawahara, S. and Yamamoto, E. (1933) Human cases of *Echinostoma cinetorchis*. *Tokyo Iji Shinshi*, (2840):1794-1796(in Japanese).
- Komiya, Y. (1965) Metacercariae in Japan and adjacent territories. *Progress of Med. Parasit. in Japan*, 2:1-328.
- Moriyama, S. (1952) A human case of *Echinostoma cinetorchis* Ando et Ozaki, 1923. *J. Jap. Soc. Parasit.*, 21:132 (in Japanese).
- Rim, H.J. (1982) Echinostomiasis. CRC handbook series on zoonoses, section C: Parasitic zoonoses, Vol. III (trematode zoonoses):53-69, CRC Press.
- 梁龍石·安泳謙·金泰丞·李慶遠·韓旻熙(1985) *Echinostoma hortense* 人體感染 2 例 및 第 2 中間宿主 調査. *기생충학잡지*, 23(1):33-40.
- Seo, B.S., Rim, H.J. and Lee, C.W. (1964) Studies on the parasitic helminths of Korea I. Trematodes of rodents. *Korean J. Parasit.*, 2(1):20-26.
- Seo, B.S., Cho, S.Y. and Chai, J.Y. (1980) Studies on intestinal trematodes in Korea I. A human case of *Echinostoma cinetorchis* infection with an epidemiological investigation. *Seoul J. Med.*, 21(1) 21-29.
- Seo, B.S., Hong, S.T., Chai, J.Y. and Lee, S.H. (1983) Studies on intestinal trematodes in Korea VIII. A human case of *Echinostoma hortense* infection. *Korean J. Parasit.*, 21(2):219-223.
- Seo, B.S., Lee, S.H., Chai, J.Y. and Hong, S.J. (1985) Studies on trematodes in Korea XX. Four Cases of natural human infection by *Echinochasmus japonicus*. *Korean J. Parasit.*, 23(2):214-220.
- Sugimoto, M. (1933) On *Echinostoma cinetorchis* Ando et Ozaki, 1923 found in the intestine of a dog. *J. Jap. Soc. Vet. Med.*, 12:231-236 (in Japanese).
- Takahashi, S. (1927) The life cycle of *Echinostoma cinetorchis* and *Echinostoma macrorchis*, particularly their first and second intermediate host. *Fukuoka Ika Daigaku Zasshi*, 20(6):711-723 (in Japanese).
- Takahashi, S. Ishii, T. and Ueno, N. (1930) A human case of *Echinostoma cinetorchis*. *Tokyo Iji Shinshi*, (2654):141-144 (in Japanese).
- Yamaguti, S. (1958) Systema helminthum. Vol. 1, part I & II. The digenetic trematodes of vertebrates. Interscience pub., New York and London.
- Yamashita, J. (1964) Echinostome. *Progress of Med. Parasit. in Japan*, 1:289-313.

=Abstract=

Two Cases of Human Infection by *Echinostoma cinetorchis*

Yong-Suk Ryang, Yung-Kyum Ahn*
*Department of Health Science and Parasitology**
Wonju Medical College, Yonsei University

Won-Tsen Kim, Kye-Chul Shin, Kyung-Won Lee** and Tai-Seung Kim**
*Department of Internal Medicine and Clinical Pathology***
Wonju Christian Hospital, Wonju Medical College

Eggs of *Echinostoma* sp. were found from two patients who were hospitalized between Oct. and Dec. 1985. Single dose of 10 mg/kg of praziquantel was prescribed to each patient and after purgation with magnesium salt seven and two adult worms of *Echinostoma cinetorchis* in respect were recovered from patients.

The first case was a 54-year-old male residing at Chungju City in Chungbuk Province. He was hospitalized because of severe weight loss and frequent urination. The second case was a 71-year-old male residing at Chungsun-Kun in Kangwon Province, and hospitalized due to suspected lung cancer.

The average size of the eggs found in the stools was $98 \times 63 \mu\text{m}$ (the first case) and $100 \times 67 \mu\text{m}$ (the second case) respectively, and total nine worms collected were identified as *E. cinetorchis*.