

Chloroform에 의한 Rat 肝 및 腎臟 障害에 미치는 花粉粒의 影響*

—병리조직학적 소견—

權 貞 淑·尹 水 弘*

安東大學 家政學科

* 曉星女子大學校 藥學大學

(1986년 4월 20일 접수)

Effect of Pollen Load on Chloroform-induced Hepatic and Renal Damage in Rats

—Concerning Pathohistological Aspects—

Chǒng-Suk Kwǒn, Soo-Hong Yoon*

Dept. of Home Economics, Andong National College

* *Lab. of Hygiene, College of Pharmacy, Hysung Women's University*

(Received April, 20, 1986)

Abstract

The present experiment was intended to determine the effect of pollen load on chloroform-induced hepatic and renal damage in albino rats. The subjects were administered with the graded concentration of chloroform and an additional amount of pollen load to some groups, and the result of which was:

1. Fatty changes and necrosis in liver and kidneys of the experimental group became more severe according to the chloroform concentration.

2. The tissue damage decreased in the pollen-treated groups. But the higher the concentration of chloroform administered with pollen is, the less the damaged tissue is rehabilitated.

緒 論

花粉粒은 高蛋白質 營養物質로 그 一般成分과 임상학적 약리효과에 대한 많은 研究가 行해졌다. ^{1~11)} chloroform은 肝과 腎臟 및 중추신경계에 맹독성을 끼치는 物質로 그 병리조직학적 소견은 많이 발표되어 있으나 ^{12~20)} chloroform 투여로 인해 손상된 組織에 대한 花粉粒의 미치는 影響을 다룬 報文은 없으므로, 花粉粒에 대해 營

養生化學的인 면을 實驗한 前報들^{10,11)}에 이어 병리조직학적인 면에서 관찰한 바 몇가지 有意한 結果를 얻었기에 보고하는 바이다.

실험동물 및 검경방법

1. 實驗動物

200±10g의 male sprague-dawley rat를 6마리씩 1個 實驗群으로 하여 7個群으로 구분하고 固

* 본 연구는 1985년도 문교부 학술연구조성비의 지원에 의한 연구의 일부임.

Table 1. The administration formula by the stomach tube feeding method to rats for 7 days (1ml/100g of body weight/day)

Groups	Chloroform	Pollen*	20% Sucrose
Control	0	0	1.0
I (0.1% chloroform)	1.0	0	0
II (0.5% chloroform)	1.0	0	0
III (1.0% chloroform)	1.0	0	0
I -P(0.1% chloroform+pollen)	1.0	1.0	0
II -P(0.5% chloroform+pollen)	1.0	1.0	0
III -P(1.0% chloroform+pollen)	1.0	1.0	0

* 200mg pollen/1ml.

形配合飼料(제일사료 Co.)를 基本飼料로 하여, 7日間 Table 1의 formula를 食前 空腹時 stomach tube feeding(No. 2 catheter)한 후, ether 마취, 도살하여 肝 및 腎臟을 摘出하였으며, 이를 시료로 사용하였다. 花粉粒(pollen load)은 대구 시중 한약방에서 구입하였다.

2. 鏡檢方法

摘出した 肝 및 腎臟을 2~3mm 두께로 전달한 후, 40% formalin solution에서 10시간동안 固定시키고, 70%, 95% ethanol에 각각 2시간 통과시켜서 탈수시킨 후, chloroform으로 3시간 처리하여 paraffin으로 포매하였으며, 이를 rotary microtome(American Optical Co.)으로 60 μ 두께로 절단한 후, hematoxylin-eosin 염색하여 鏡檢(AO light microscope)하였다.

結 果

1. 肝 組 織

(1) 肉 眼 的 所 見

chloroform을 投與한 實驗群의 肝은 전반적으로 浮腫狀을 보였고 暗褐色의 色調를 띄었으며 割面에서 充血狀을 나타내었는데, chloroform의 농도가 증가할수록 그 傾向은 심했다.

(2) 光學顯微鏡의 所見

對照群의 肝小葉은 central vein을 중심으로 하여 hepatocytes의 배열이 규칙적이었으며 均質한 顆粒狀의 細胞質을 가지고 있었고, sinusoids는 약간 充血되어 있었으며 kupffer cell의 수는 적었

다. portal vein에서는 간혹 lymphocytes의 浸潤을 볼 수 있었다(Fig.1).

I 群에서는 약간의 組織 破壞가 보였으나 對照群과 큰 차이는 없었다(Fig.2) I -P群은 對照群과 거의 차이가 없었으며, 두 핵을 가진 再生狀의 肝細胞가 출현했음을 볼 수 있었다(Fig.3)

II 群부터는 전반적으로 肝小葉의 무질서와 肝小葉 주변대와 sinusoids 주변부 및 portal vein에 lymphocytes가 약간 증가하였고 肝細胞의 脂肪變성이 현저하게 나타났다.

III 群에서는 이러한 所見들이 더욱 증가 되었는데 kupffer cell의 증가가 현저했으며, 전반적으로 肝細胞의 fatty changes 및 necrosis가 동반되었고, necrosis는 portal vein보다 central vein 주변부에서 더욱 심함을 볼 수 있었다(Fig.4). II -P群에서도 kupffer cell의 증가 및 肝細胞의 脂肪變성이 남아 있음을 볼 수 있었다(Fig.5).

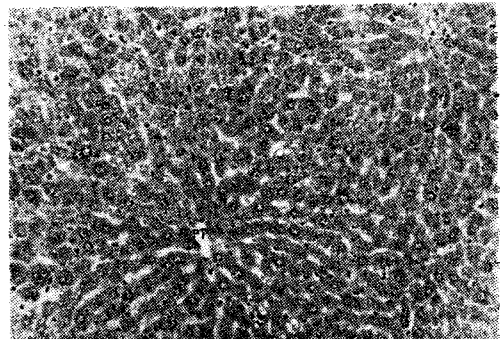


Fig. 1. Liver of control rat. Central vein (CV), Portal tract(PT), Hematoxylin-eosin stain, 200 \times .

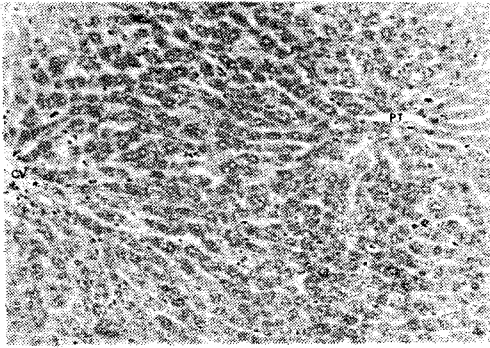


Fig. 2. Liver of rat administered 0.1% chloroform for 7 days. The hepatic lobules show mild disarray and enlargement of hepatocytes with mild kupffer cell hyperplasia. Central vein(CV) and portal tract (PT) are unremarkable. H-E stain, 200 \times .

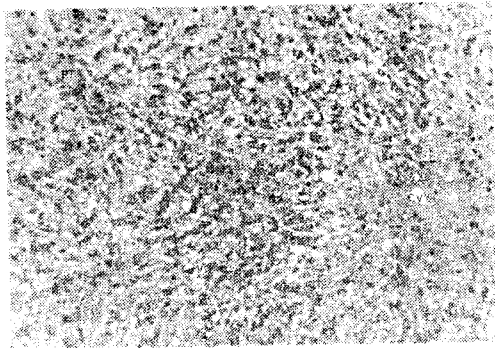


Fig. 4. Liver of rat administered 1.0% chloroform for 7 days. Cytoplasmic vacuolization of hepatocytes showing massive character of necrosis. Centrilobular necrosis(CV) is more severe than portal tract (PT). H-E stain, 200 \times .

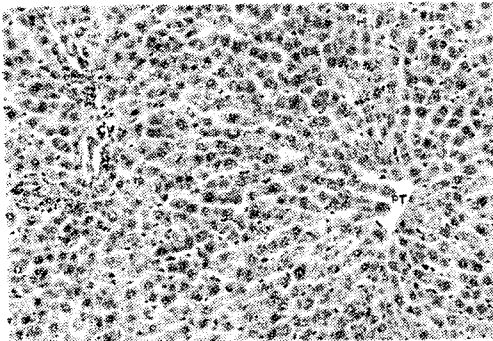


Fig. 3. Liver of rat administered 0.1% chloroform with pollen for 7 days. The hepatic lobules are similar to those of control rat. Central vein(CV), Portal tract(PT), H-E stain, 200 \times .

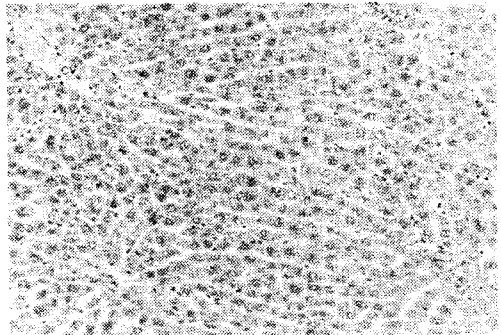


Fig. 5. Liver of rat administered 0.5% chloroform with pollen for 7 days. Slight disarray of hepatocytes and kupffer cell hyperplasia are present. Slight centrilobular necrosis (CV) is still present. H-E stain, 200 \times .

Ⅲ-P群에서는 hepatocyte necrosis가 여러 곳에서 관찰되었으며 肝細胞 再生은 일어나지 않았다.

2. 腎臟 組織

(1) 肉眼의 所見

chloroform을 投與한 實驗群의 腎臟도 표면상 큰 변화가 없었으나, 剖面에서 充血狀을 보였고, 어두운 황갈색의 색조를 띠었으며, chloroform 농도가 증가할 수록 그 경향은 두드러졌다.

(2) 光學顯微鏡的 所見

① Glomerulus: 對照群(Fig.6)을 제외한 모든 實驗群에서 모세혈관의 充血이 인정되었으며,

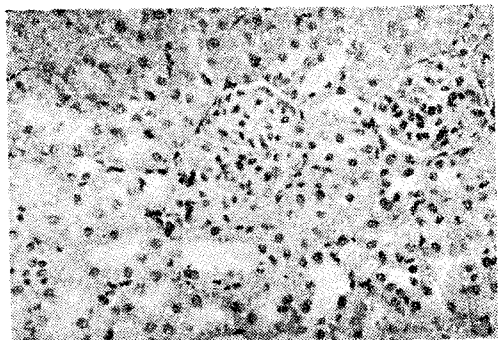


Fig. 6. Kidney of rat administered control diets for 7 days. H-E stain, 200 \times .

chloroform 농도의 증가에 따라 다소 심해지는 傾向을 보였다. Bowman's capsule 내에는 적혈구의 존재가 인정되었으며, 다소간 부종심이 관찰되었다(Fig. 7-10).

② Proximal tubule: chloroform 投與群에서는 상피세포가 호산성을 나타내었고(Fig. 7, 9), 일부 細胞들에서 細胞내 浮腫이 나타나기 시작하였는데, 이는 chloroform 농도가 증가함에 따라 점차 심해지는 傾向을 보였다. I-P群은 對照群과 별 차이가 없이 내강을 향한 brush border가 비교적 규칙적으로 밀집하게 배열해 있었다(Fig. 8).

II群부터 국소적으로 탈락된 세포의 파편이 내

강에 나타나기 시작했으며, 국소적인 지방변성을 관찰할 수 있었다. III群에서는 광범위한 세포 파괴 및 지방변성이 현저하게 나타났다(Fig. 9).

I-P群과 II-P群에서는 chloroform만을 投與한 I, II群에 비해 세포변화나 지방변성이 적었으나 III-P群은 호산성 細胞質, 細胞內 浮腫, 내강내 탈락세포의 존재, 상피세포의 지방변성이 흔히 관찰되었다(Fig. 10).

③ Distal tubule: I群에서는 細胞의 높이가 약간 낮아진 것 외에는 對照群과 별 차이가 없었으며(Fig. 7), II群부터 細胞內의 浮腫과 호산성 과립의 증가가 관찰되었으나 I-P, II-P群에서

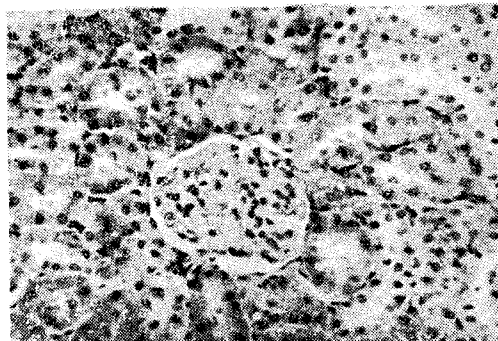


Fig. 7. Kidney of rat administered 0.1% chloroform for 7days. Note the focal vacuolization of proximal tubular cells. Destruction of tubular cells and focal loss of microvilli are also present. A glomerulus is microscopically normal. H-E stain, 400×.

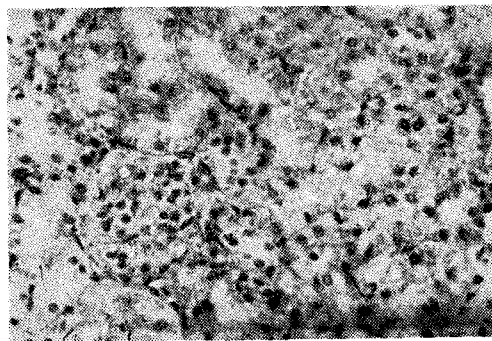


Fig. 9. Kidney of rat administered 1.0% chloroform for 7days. Marked destruction and fatty changes of proximal and distal convoluted tubular cells are present. A glomerulus discloses edematous interstitium. H-E stain, 400×.

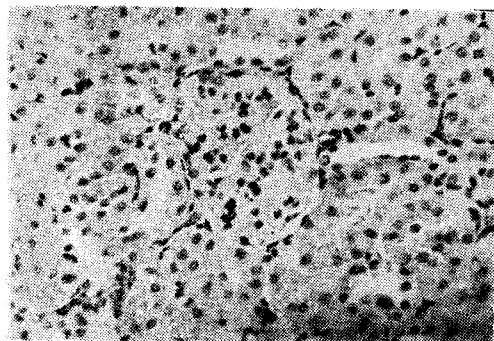


Fig. 8. Kidney of rat administered 0.1% chloroform with pollen for 7 days. Tubular epithelial cells show unremarkable changes. But microvilli are focally destroyed. H-E stain, 400×.

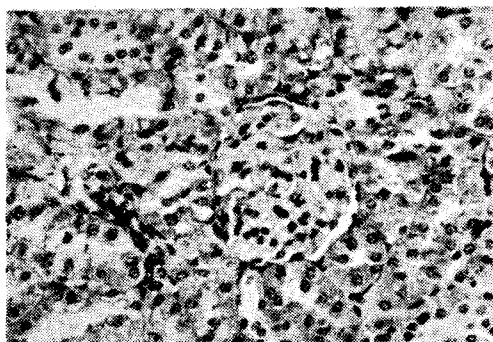


Fig. 10. Kidney of rat administered 1.0% chloroform with pollen for 7 days. Destruction and fatty changes of proximal convoluted tubular epithelial cells are present. But the amount of necrosis is diminished than in Fig. 6. H-E stain, 400×.

는 對照群과 별 차이가 없었다(Fig. 8). III群에서는 심한 세포파괴와 내강의 지방변성이 뚜렷이 나타났으며, III-P群에서도 여전히 심한 細胞變化가 남아 있었다(Fig. 10).

chloroform 投與時 腎臟의 變化는 distal tubule에서보다 proximal tubule에서 더욱 심했으며, 이러한 變化는 花粉粒을 함께 投與함으로써 지연되었고, 세포상해 정도는 花粉과 함께 投與하는 chloroform의 농도가 낮을수록 적게 나타나는 傾向을 보여 주었다(Fig. 8, 10)

考 察

chloroform은 肝과 腎臟에 fatty changes와 necrosis를 일으키며, 肝에서는 주로 central vein 주변에서 그 傾向이 뚜렷하고, intralobular sinusoids의 협착을 일으키며, 腎臟에서는 proximal tubule epithelium의 necrosis가 현저하다는 많은 보고^{21~28)}들이 본 연구 결과와 일치한다. chloroform의 hepatotoxic effects와 diet와의 관계를 연구한 opie^{29~31)} 등은 고당질식이 chloroform의 hepatotoxicity를 저하시키는 반면, 고지방식은 肝에 대한 아무런 보호작용을 나타내지 않았다고 하였으며, Miller³²⁾ 등은 단백질 결핍시 肝의 독성물질에 대한 susceptibility가 증가한다고 하였고, Goldschmidt³³⁾ 등은 저단백, 고지방식을 들한 rat의 chloroform으로 인한 hepatic necrosis는 choline supplement로도 막을 수 없었다고 한 바 있다. 최근 Sato³⁴⁾ 등은 chloroform을 비롯한 hepatotoxiz hydrocarbon의 肝에 미치는 毒性이 食飼내 糖質 含量에 의해 좌우되며, 高糖質食일수록 보호작용이 강하다고 한 바 있다.

花粉粒은 高糖質 高蛋白 營養物質¹⁰⁾로, 花粉粒의 어떤 성분이 어떤 mechanism으로 chloroform의 hepatotoxic effects를 감소시키지는 분명치 않으므로 앞으로의 연구과제라고 할 수 있으나, 花粉粒을 chloroform과 함께 投與한 實驗群에서 kupffer cell의 숫적증가, 두 핵세포의 출현, fatty change의 현저한 감소 및 花粉粒과 함께 투여한 chloroform의 농도가 낮을수록 이들 細胞의 회복 정도가 對照群에 가깝게 나타나는 것 등으로부터 花粉粒이 肝에 대해서 보호작용을 가짐을 알 수 있었다.

要 約

花粉粒의 chloroform으로 인한 肝 및 腎臟組織에 미치는 영향을 알기 위해 rat에 농도별로 chloroform을 투여하고 또 이들과 花粉粒을 함께 投與한 결과, chloroform 농도가 증가할 수록 조직파괴 및 지방변성이 심했으며, 花粉粒을 함께 投與함으로써 조직파괴 정도가 약화됨을 알 수 있었고, 花粉粒과 함께 投與하는 chloroform의 농도가 낮을수록 對照群의 組織에 가까운 형태로 회복됨을 볼 수 있었다.

참 고 문 헌

1. 金丙鎬: 신양봉학(선진문화사, 서울), 242 (1982).
2. McIlwain, D.L.: *Biochem.* **5**(12), 4054(1966).
3. Chung, H.K.: *The Seoul J. of Med.*, **16**(2), 125(1977).
4. Taich, O.: *Yakugaku Zasshi*, **94**(3), 362 (1974).
5. Taich, O.: *Yakugaku Zasshi*, **94**(3), 367 (1974).
6. Anelli, G.: *Agrochem.*, **15**(6), 539(1971).
7. Echigo, T.: *Daigaku Nogakubu Kenkyu Hokoku*, **11**, 37(1971).
8. 古川敏議: 東邦醫會誌, **15**(2), 190(1968).
9. 古川敏議: 東邦醫會誌, **15**(2), 201(1968).
10. Chung, Y.K.: *J. Korean Soc. Food Nutr.* **13**(2), 169(1984).
11. Yoon, S.H.: *J. Korean Soc. Food Nutr.*, **14**(1), 27(1985).
12. Kutob, S.D.: *J. Pharmacol. Exp. Ther.*, **135**, 245(1962).
13. Cornish, H.H.: *Arch. Environ. Health*, **14**, 447(1967).
14. Traiger, CyJ.: *Toxicol. Appl. Pharmacol.*, **20**, 105(1971).
15. Klassen, C.D.: *Toxicol. Appl. Pharmacol.*, **10**, 119(1967).
16. Hasumura, Y.: *Gastroenterology*, **66**, 415 (1974).
17. Maling, M.M.: *Toxicol. Appl. Pharmacol.*

- col., **33**, 291(1975).
18. Strubelt, O.: *Toxicol.* **10**, 261(1978).
 19. Sato, A.: *Toxicol. Appl. Pharmacol.*, **60**, 8(1981).
 20. Robbins, C.: *Pathologic Basis of Disease*, Saunders, 450(1984).
 21. Loeffler, L.: *Arch. f. Path. Anat.*, **257**, 119(1925).
 22. Klatskin, G.: L. Schiff, Ed. Lippincott & Compant. Philadelphia, Pa., 328(1956).
 23. Jennings, R.B.: *Arch. Path.*, **55**, 269 (1955).
 24. Whipple, C.H.: *Bull. Johns Hopkins Hosp.*, **20**, 278(1909).
 25. Cameron, G.R.: *J. Path. & Bact.*, **44**, 297(1937).
 26. Gardner, G.H.: *Bull. Johns Hopkins Hosp.*, **36**, 107(1925).
 27. Goldschmidt, S.: *J. Pharmacol. & Exper. Therp.*, **59**, 1(1937).
 28. Wakim, K.G.: *Arch. Path.*, **33**, 198(1942).
 29. Opie, E.L.: *J. A. M. A.*, **62**, 895(1914).
 30. Opie, E.L.: *J. Exper. Med.*, **21**, 1(1915).
 31. Opie, E.L.: *J. Exper. Med.*, **21**, 21 (1915).
 32. Miller, L.L.: *Am. J.M. Sc.*, **199**, 204 (1940).
 33. Goldschmidt, S.: *J. Clin. Investigation*, **18**, 277(1939).
 34. Akio Sato: *Biochem. Phar.*, **31**(6), 1005 (1982).