

東洋醫學과 獸醫針醫學 (11)

徐斗錫*

12. 家畜別經穴位置圖

牛, 豚의 經穴位置圖와 개의 電針麻醉에 적용하는 經穴의 位置圖는 다음과 같다.

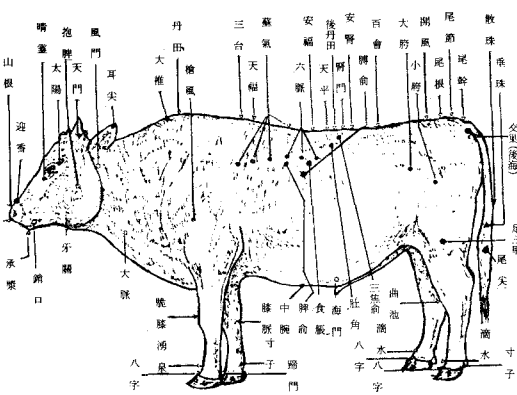


사진 1. 牛의 經穴圖 (体表側面)

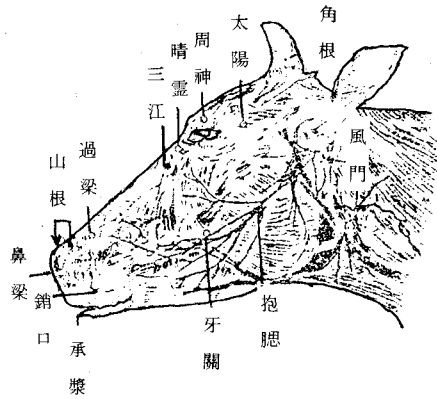


사진 3. 牛의 頭部側面 (皮下淺筋層)

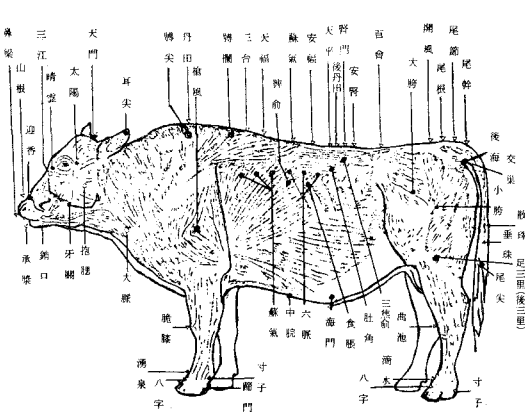


사진 2. 牛의 側面 (皮下淺筋層)

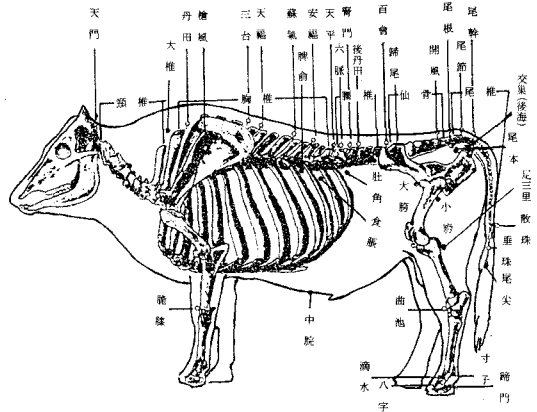


사진 4. 牛의 側面 (骨骼)

* 全南大學校 農科大學 獸醫學科

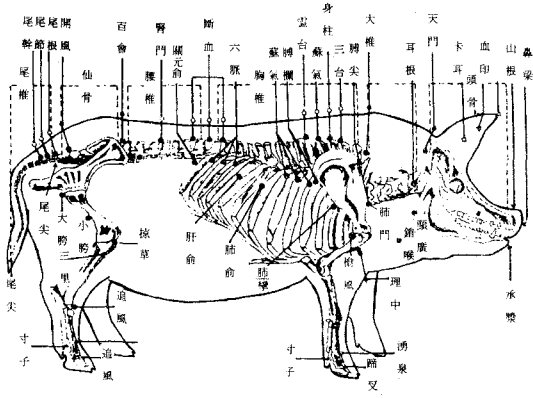


사진 13. 豚의 側面(骨骼)

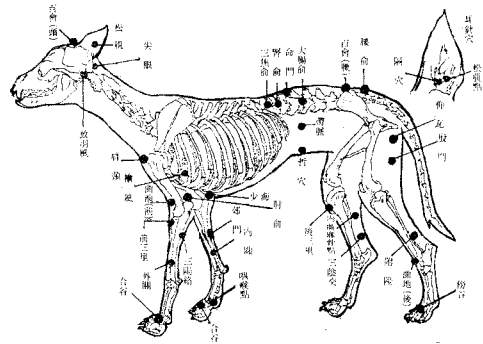


사진 15. 개의 電針麻醉에 적용하는 經穴의 位置

= 계속함 (다음에는 家畜別 經穴의 適應症을 계재함).

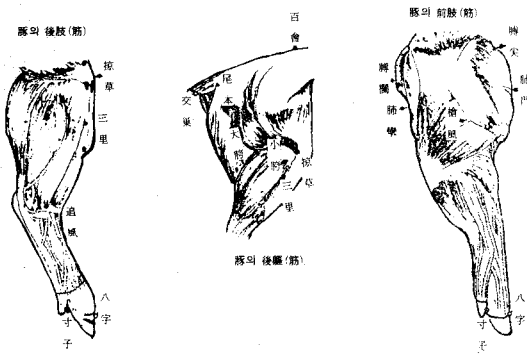


사진 14. 豚의 四肢經穴位置圖