

## 昌原地方에서 발생한 豚痘의 병리학적 소견

김순복\*,곽수동\*,여상진\* 정영길\*\*

### 서 론

豚痘는 주로 자돈에서 발생하여 복부, 사지내측부, 배부, 안면부 등에 적색의 구진이 형성된 후 수포, 농포로 진행되다가 가피형성과 함께 자연 치유되는 질병<sup>1)</sup>으로서, 국내에서는 1933년 경상남도 남해, 사천, 진주, 창원, 김해, 동래등지에서 발생되어 당시 獸疫血清製造所(현 가축위생연구소)에 의해 처음 알려졌다.<sup>2)</sup> 그 이후부터는 이 병의 발생 여부가 불명하나 우리나라에서는 제2종 법정전염병으로 규정하고 있으며 폐사에는 드물지만 이병율이 높고 공중보건상 중요함으로 항상 그 발생을 유의할 필요가 있다.

저자 등은 1985년 1월 초순경 경남 창원소재 어느 양돈장에서 豚痘의 발생예를 관찰하고 이에 대한 병리학적 소견을 보고코자 한다.

### 재료 및 방법

랜드레이스종 비육돈 219두를 사육하고 있는 양돈장을 대상으로 豚痘의 발생양상을 조사하였고, 이환돈 2두를 도살하여 병리해부검사를 하였으며, 피부병변부를 포함한 각종 장기를 절취하여 10% 중성 포르말린에 고정하고 보통방법에 의한 파라핀절편 제작후 hematoxylin-eosin(H-E) 염색을 실시한 뒤 경검하였다.

한편 피부병변부는 항생제 (penicillin 10,000unit/ml, dehydrostreptomycin 5mg/ml) 첨가 생리식염

수로 5배 희석유제를 만들어 각 2마리의 랫드와 마우스의 복부피내에 0.1ml씩 개체별로 5부위를 임의 선정하여 접종하고 15일간 관찰하였다. 또한 피부병변부는 면양혈액을 5% 첨가한 Trypticase soy agar에 배양하여 세균의 분리를 시도하였다.

### 결과 및 고찰

경남 창원소재 어느 양돈장에서 사육되고 있던 생후 2~3개월령의 자돈에서 복부, 사지내측부, 서혜부, 안면 등에 광범하게 1~2cm 크기의 적갈색 원형의 농포 및 가피형성을 주증으로 하는 피부병이 발생하였으며(그림 1), 이환돈은 경도의 식욕부진 외에는 별다른 증상없이 경과하다가 3~4주후에는 가피가 탈락하고 폐사없이 자연회복하였으며, 자돈 102두 중 서로 인접하고 있는 3개 돈방의 35두 가운데서 22두가 감염되어 62.8%의 감염율을 보였다. 실험에 이용한 2두의 병리해부학적 검사에서 내부장기에는 별다른 병변을 볼 수 없었고 피부 환부에서도 병원성세균을 분리할 수 없었다.

병리조직학적으로는 표피의 유극세포층에서 공포변성이 흔히 관찰되었으며(그림 2) 가끔 이들 공포내에서 미약한 호산성염색성의 세포질내 봉입체를 관찰할 수 있었다(그림 3). 또한 이들 부위에서는 유극세포와 기저세포의 증생으로 인한 다양한 정도의 표피층비후를 볼 수 있었으며 표피층 상피세포의 괴사와 진피내의 호중성백혈구, 임파구, 대식세포 등의 염증세포침윤도 종종 인정되었다(표 4).

한편 랫드와 마우스 접종실험에서는 병변 발생이 없었다.

\* 경상대학교 수의학과

\*\* 한국바이엘화학 영업부

이상 기술한 2~3개월령의 자돈에서 가피형성을 주증으로 하는 피부병은 豚痘의 병리학적 소견<sup>2,4)</sup> 과 일치하며, 특히 이 병에서 관찰된 호산성 세포질 내봉입체는 진단적 가치가 있는 豚痘의 주요병리조직학적 소견<sup>2,5)</sup>이다.

豚痘는 豚痘바이러스와 백시니아바이러스가 함께 원인이 될 수 있으며<sup>5-7)</sup> 양자의 감별은 공중보건상 중요하다. 환부유체를 실험동물에 접종한 후 발두여부를 관찰하였던 결과 병변이 인정되지 않아 이 예는 豚痘바이러스에 기인한 것<sup>2,5)</sup>으로 추정되었다.

경남지역에서 오래전부터 이와 유사한 피부병을 가끔 보아왔다는 임상가들의 말을 확인할 수는 없으나, 비교적 불결한 위생조건의 양돈장이 이 지역에 많이 분포하고 있는 점은 이 병을 매개하는 외부기생충의 감염기회가 많다고 볼 수 있으며, 피해 양상이 크게 문제가 되지않는 이 병의 특성 때문에

원인이 밝혀지지 않은채 계속 산발적으로 이 지역에서 발생이 있을 것으로 우려되며, 52년전의 국내 처음발생지역이 이 곳이라는 것은 우연이라고 보아 넘기더라도 앞으로 경남지역에서 豚痘 발생에 대한 면밀하고 지속적인 조사가 이루어져야 할것으로 생각된다.

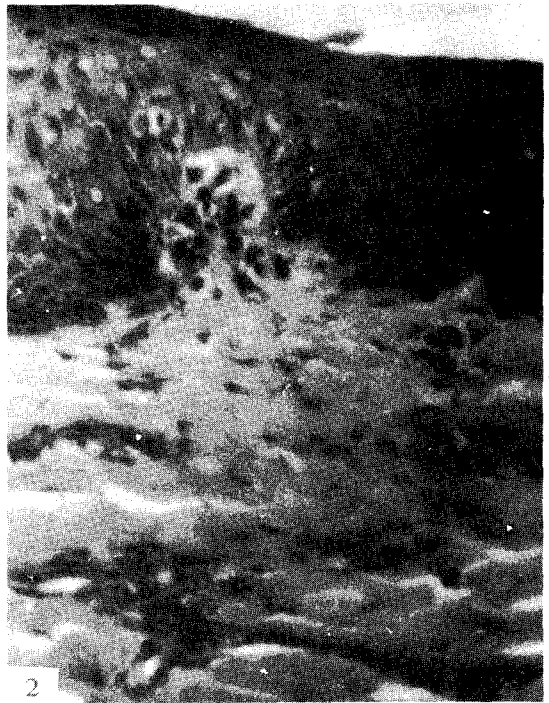
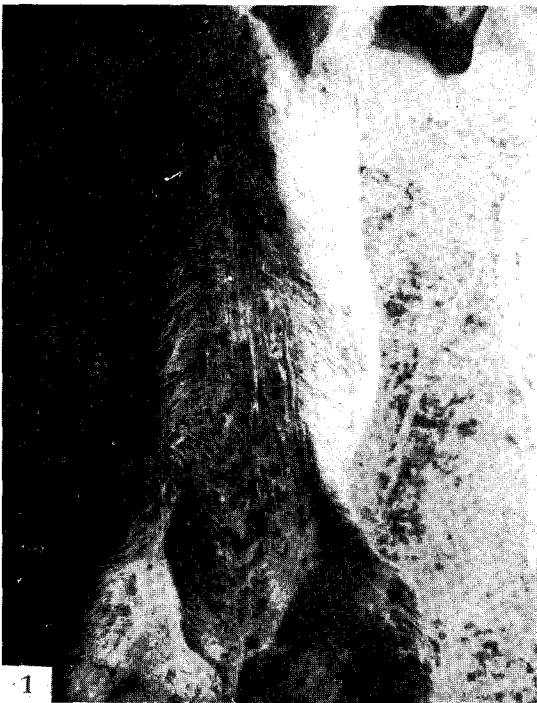## 결 론

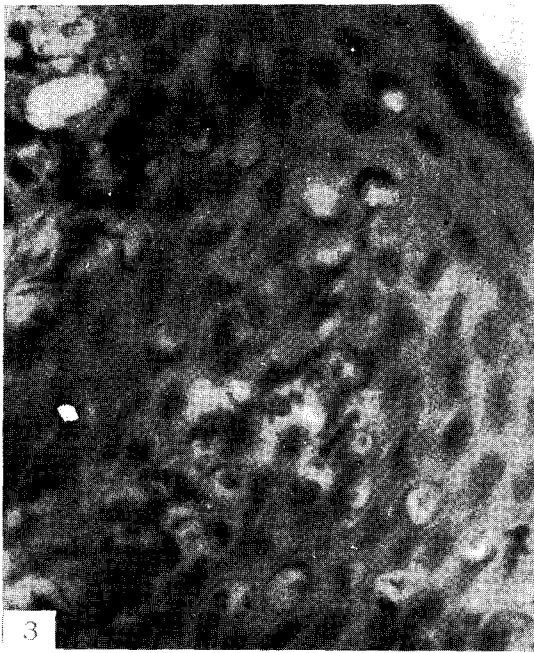
국내의 한 양돈장에서 豚痘의 발생을 관찰하였다. 환돈은 피부에 1~2cm 크기의 적갈색 원형가피를 형성하고 주로 2~3개월령의 자돈에서 발생하였으며 폐사없이 자연회복 하였다.

환부의 병리조직검사에서 상피세포의 공포변성, 증생 및 괴사, 염증세포침윤 그리고 豚痘특유의 호산성 세포질내 봉입체를 관찰하였다.

## Legends for Figures

- Fig. 1. Pox lesions on the abdomen and inguinal regions.
- Fig. 2. Early hydropic degeneration in the epidermis. H-E, X200.
- Fig. 3. Cytoplasmic inclusions in the stratum spinosum. H-E, X400.
- Fig. 4. Epidermis is thickened due to hydropic degeneration and hyperplasia. Dermis is infiltrated with inflammatory cells. H-E, X100.





### References

1. Fenner, F. : The biological characteristics of several strains of vaccinia, cowpox and rabbitpox viruses. *Virology* (1958) 5 : 502.
2. Gillespie, J.H. and Timoney, J.F. : Hagan and Bruner's infectious diseases of domestic animals. 7th ed., Cornell Univ. Press. Ithaca (1981) p. 535.
3. Kasza, L. and Griesemer, R.A. : Experimental swine pox. *Am. J. Vet. Res.* (1967) 23 : 443.
4. Leman, A.D., Glock, R.D., Mengeling, W.L., Penny, R.H.C., Scholl, E. and Straw, B. : Diseases of swine. 5th ed., Iowa State Univ. Press. Iowa (1981) p. 254.
5. Mothanty, S.B. and Dutta, S.K. : Veterinary virology. Lea and Febiger, Philadelphia (1981) p. 192.
6. Schwarte, L.H. and Biester, H.E. : Pox in swine. *Am. J. Vet. Res.* (1941) 2 : 136.
7. Taylor, D.J. : Pig disease. Burlington Press, Cambridge (1981) p. 28.
8. 赤澤笹雄, 松村徳重 : 慶尚南道二流行ヒル豚痘二就テ. *日本獣醫學雑誌* (1935) 14 : 1

## Outbreak of Swine Pox in Changwon Area

Soon-Bok Kim, D. V. M., M. S., Ph. D., Soo-Dong Kwak, D. V. M.,  
M. S., Ph. D. and Sang-Geon Yeo, D. V. M., M. S., Ph. D.

*Department of Veterinary Medicine, Gyeongsang National University*

Young-Gil Chung, D. V. M.

*Bayer Vetchem (Korea), Ltd.*

### Abstract

The outbreak of swine pox from a herd of pigs was pathologically diagnosed in Korea.

The skin lesions were those of a typical pox virus, pustules and crusts 1~2 cm in diameter, and they affected mostly piglets 2~3 months of age without death.

Histopathologically, the epithelium of skin underwent hydropic degeneration, hyperplasia and necrosis. Cytoplasmic inclusions characteristic of swine pox were detected in the vacuolated epithelium of affected skin.