

Pericoronitis (齒冠周圍炎)

치관주위염은 증상이 심한 경우에도 연조직에 국한되어 생긴 경우에는 방사선학적으로 뚜렷한 양상을 나타내지 않는다.

그러나 많은 경우에 있어서 매복된 하악제3대구치의 원심측 주위에 있는 골에 골염이 존재하며 이 경우 특징적인 불꽃모양의 방사선투과상을 나타낸다.

일반적으로 치낭의 변연은 다양한 양상을 나타내어 보통 병적인 상태와 감별이 다소 어려우나 치낭에 감염이 반복되면 만성치관농양이 생겨 치낭변연에 변화를 초래하는 수가 있다.

치관주위염이 있을 경우에는 cortical outline이 없어 맹출중인 치아의 치낭간격과 감별이 가능하다.

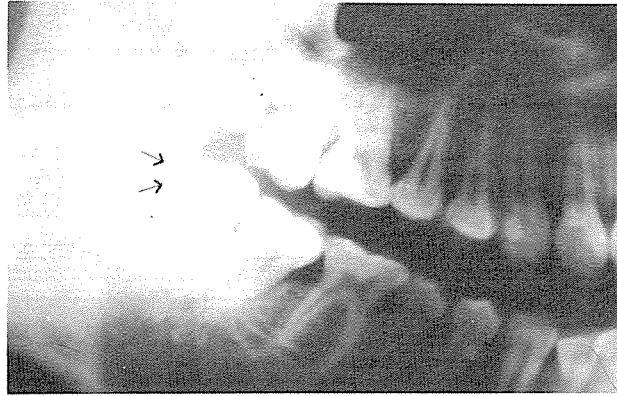


사진 1. 치관주위염.

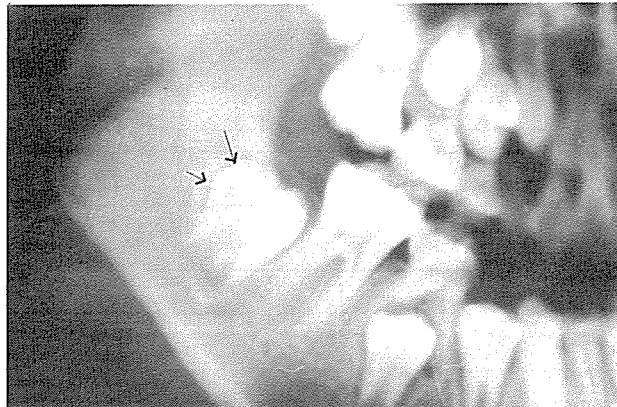

사진 2. 정상적인 치낭

정우치과기공소
Jung Woo Dental Lab.