

Management of ectopic firstmolar eruption

2. Distal tipping

interproximal wedging에 의해서 치료가 효과가 없을 때나 제 1 대구치의 entrapping 정도가 심할 때 시행.

① Humphrey appliance

제 2 유구치의 band에 S-spring을 sololering 하며, 제 1 대구치의 central pit에 작은 cavity를 형성하거나 resin을 이용하여 spring 끝을 고정.

② Modified Humphrey appliance (그림 5)

제 2 유구치의 흡수로 인해 mobility가 심하여 Humphrey appliance로써 시행이 어려울 때 양쪽 제 2 유구치에 soldered lingval arch를 형성하여 stability를 개선.

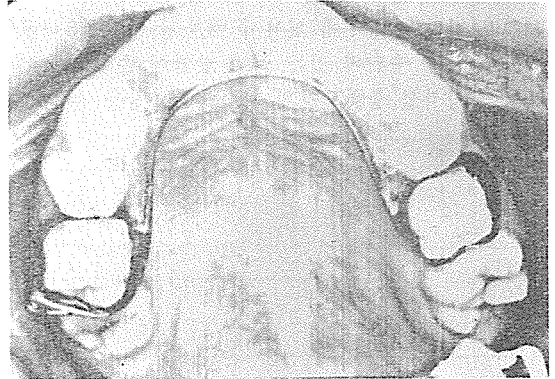


그림 5.

3. 제 1 대구치의 distal tipping이 끝나면 제 2 유구치의 상태에 따라.


① pulpotomy를 한후 stainless-steel crown 장착 (그림 6)

② 제 2 유구치의 발치후 즉시 space maintainer 장착.

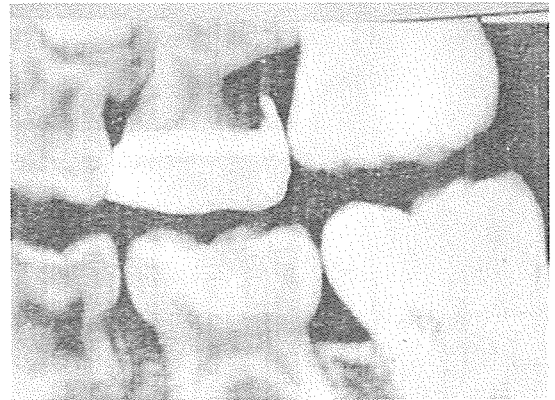

그림 6.

SUCTION



- ① 가볍고 移動하기 쉬우며 기름칠을 할 必要가 없다.
- ② 眞空計를 읽기 쉬우며 調節손잡이로 眞空度를 0에서 22Hg까지 쉽게 調節할 수 있으며 排泄物이 흘러 넘지 않게 安全트랩이 달려 있다.
- ③ 녹과 腐蝕을 防止하기 위하여 Alcorite 皮膜을 입혀 놓았다.
- ④ Thomas社가 만든 本 Suction은 醫療機器標準 (規格)에 合格한 精巧한 製品이다.

眞元洋行

서울 · 中區 仁峴洞 2街 73-1

C. P. O. Box 501 (豊田商街라棟 363-2号) ☎ 274-4465