

## II. 치수 - 치주질환의 감별진단

단국대학교 치과대학

유 근 원

최근에 치주조직과 치수조직사이의 상호관계에 관한 관심이 점차적으로 증가하고 있는 실정이다. 치수질환이 치주조직에 미치는 영향, 역으로 치주질환이 치수조직에 미치는 영향에 대한 가설들이 논의된 바 있지만 치근주위에 발생한 병소가 치수질환으로 인한 것인지 또는 치주질환으로 인한 것인지를 임상적으로 감별할 수 있는 방법은 아직까지 확실하지 않은 상태이므로 보다 근본적인 진단방법을 제시하여 합당한 치료방법 및 예후에 대해 알아볼 필요가 있다고 사료된다.

### I. 치수조직과 치주조직의 상호관계

#### 가) dentinal tubule

치근면이 치주질환으로 구강에 노출되었을 때 dentinal tubule의 내용물과 구강간에 직접적인 접촉이 이루어지게 되는데 이는 CEJ부위에서 cementum이 선천적으로 결핍된 경우나 치주치료를 과도한 기구조작으로 인해 cemental layer가 제거되는 처치과정에 의해서 일어날 수 있다. 일단 dentin이 노출되면 dentinal tubule을 통해 치수강과 구강은 직접 연결되게 되므로 치수질환과 치주질환은 서로 개통된 현상을 나타낼 수 있는 가능성을 배제할 수 없게 된다.

#### 나) lateral or accessory canal

lateral or accessory canal은 치수조직의 염증상태가 치주낭으로 확산하게 되는 중요한 route로 간주되어왔다. 치주질환은 crestal bone에서 시작하여 치근단 방향으로 확산되기 때문에 치근의 coronal third부위와 middle third부위에서 lateral canal의 발생률에 관한 정보를 파악하는 것이 임상적인 관점에서 볼 때 매우 중요한 가치가 있다. 일반적으로

lateral canal은 apical third부위에서 가장 높은 발생률을 보이고 있는데 비해 coronal third 부위에서는 거의 드물게 나타나고 있음을 간과해서는 안될 사실이다.

임상적으로 lateral canal의 존재를 확인해야 할 경우는 아래와 같다.

- i) pulpless tooth와 연관된 lateral lesion이 있을 때.
- ii) root canal filling material이 condensation 시 lateral canal로 밀려 들어갈 때.
- iii) lateral root surface에 notch가 보이는 경우.
- 다) apical foramen or foramina

### II. Clinical Diagnostic Procedures

치근단 주위에 병소가 존재할 경우에 관련된 치아의 생활상태를 검사하는 방법과 치주조직의 상태를 검사하는 방법에 의해서 병소의 성질을 판단할 수 있다. 이러한 임상적 검사 방법으로는 첫째 치수상태를 검사하는 과정이 있고, 둘째로는 X-선 필름 상태를 판단하는 방법이 있으며, 셋째는 치주조직을 탐침하는 방법이 있다.

#### 1. pulp testing procedure

- (가) thermal test
- (나) electric test
- (다) test cavity.

#### (가) thermal test

이 검사방법은 치수조직에 존재하는 nerve ending에 온도자극을 가해서 치수반응을 검사하는 방법이다. 그 기전을 살펴보면 enamel, dentin의 thermal energy를 전달할 수 있는 능력에 따라 달라지는데, 즉 dentinal fluid를 통해 pulp의 neural plex-

us에 전달되어 치수조직에서 sensation 또는 pain을 유발하게 되어 치수조직의 생활상태를 알아 볼 수 있게 된다.

thermal test의 방법으로는 cold test와 Heat test가 있다.

Cold test는 dry ice와 ethyl chloride, iced water를 이용해서 행할 수 있고, Heat test는 heated guttapercha, heated instrument, softened impression compound와 warm water의 stream을 사용해서 행할 수 있다.

정상적인 치수는 cold irritant를 가할때 반응시간은 치아부위에 따라 약간의 차이가 있는데 전치는 1~2초 후, 소구치는 3~4초 구치는 3~8초 후에 반응을 나타내므로 이 점을 유의해서 검사해야 한다.

#### (나) electric pulp test.

치수의 생활상태를 검사하는 방법 중에서 가장 널리 사용되며 쉽게 행할 수 있는 방법이다. 이 검사를 행할 경우에 자칫 잘못하면 치주인대에서도 반응을 유발시킬 수 있으므로 주의해야 한다. 즉 검사하려는 치아의 enamel에 존재하는 수분이 치은조직과 연결되어 있으면 전류가 치주인대에 전달되어 false response가 일어나게 된다. 또한 다근치에서 사용하게 되면 한 근관에 생활력이 있어도 false response를 나타내므로 별 의의가 없게 되므로 반드시 단근치에서만 사용될 수 있다.

#### (다) Cavity test

마취하지 않은 상태에서 old or defective restoration을 제거하여 치아의 생활상태를 알아보는 검사 방법인데 이때에 치아에서 예민한 반응 내지는 동통을 호소한다면 치아의 생활상태를 추측할 수 있다. 특히 full crown이 되어 있는 경우에는 coronal fracture, crack, recurrent caries, pulp exposure, furcal perforation과 extensive pin build-up restoration등의 상태가 감추어져 있게되므로 이 경우에 매우 유용한 검사방법인 것이다.

#### 2. radiographic interpretation

radiogram으로 bone level을 판별할 수 있고, bone loss가 어떠한 원인에 의해서 발생된 것인지를 판단할 수 있다. radiogram이 periapical lesion 과 periodontal lesion의 원인, 원인을 확증하기 위한 진단에 매우 유용하나, bone loss가 CEJ에서 apex까지 확대된 경우에는 별 가치가 없다.

그림-1에서 같이 apical area에서 trabecular pattern이 superimposition되어 있어도 두개의 뚜

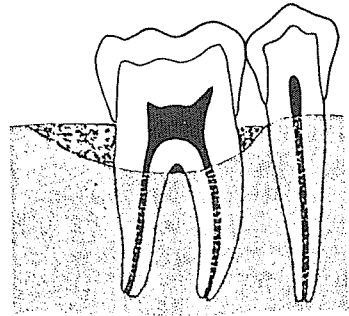


그림-1. Superimposed trabecular pattern의 level 하방으로 치아의 한 쪽에 bone loss가 있음을 나타낸다.

렷한 bone level이 보이는 경우도 있다.

#### 3. periodontal probing

Operiodontal-endodontal lesion의 판별에 매우 중요한 검사방법이다.

Olesion의 성격과 원인을 결정하는 것은 술자의 tactile discrimination에 의한다.

Oprobing을 행할 때는 fine periodontal probe를 사용해야 한다.

Oprobing에 의해서 gingival attachment와 periodontal attachment의 level을 판별한다.

### III. Situations which may be confused with the true perio-endo lesions

#### 1. acute lesion

crestal bone을 포함하여 국소적인 swelling이 있는 상태의 병소이며 치아는 pulpless인 경우를 지칭하여 acute lesion이라 한다.

일반적으로 swelling은 labial side에서 볼 수 있으나 lingual side에서도 볼 수 있다. 그림-2에서 보는 바와 같이 swelling부위에서 probe는 치근단 부위까지 삽입이 되나, swelling이 끝난 부위에서는

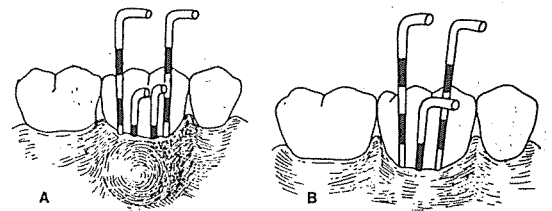


그림-2. A: buccal swelling이 있는 lesion 에서의 periodontal probing의 양상

B.: root canal therapy를 시작한 후 swelling이 해결되어 probing되는 범위가 감소된 상태.

정상적인 probing이 되는 경우가 이 경우의 전형적인 형태이다.

위와 같은 상태인 경우에는 root surface를 curett, 또는 flap operation을 할 필요가 없고, 단지 root canal therapy만으로도 충분히 해결 될 수 있다.

2. chronic lesion

chronic lesion은 acute lesion과 비교하여 보면 swelling이 나타나지 않은 상태이다.

type으로는 아래와 같다.

- (가) typical periodontal lesion
- (나) radiolucent lesion in which the gingival sulcus is intact
- (다) lesions with sinus tract type probing
- (라) independant periodontal and periapical or lateral lesion which do not communication.

(가) typical periodontal lesions

bone loss의 상태는 conical type으로 특징지어져서 나타난다. 이런 경우에는 치아가 pulpless인 경우라도 root canal therapy에 반응하지 않고 단지 periodontal therapy에 따라서 예후가 결정된다. (그림-3)

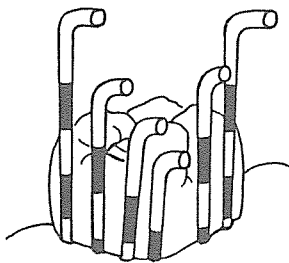


그림-3. typical periodontal lesion에서의 periodontal probing이 conical type으로 된 상태.

- (나) radiolucent lesions in which the gingival sulcus is intact

bone loss는 crestal bone에서 apex방향으로 진행되기 때문에 intact gingival sulcus는 lesion의 원인으로 판단되므로 periodontal disease를 제거하는 방향으로 처치해야 한다. 또한, sulcus가 intact 하고 치아가 pulpless이며 radiolucent lesion이 치아의 lateral root surface에서 crestal bone으로 extension된 경우에는 non-surgical root canal therapy만으로도 충분한 처치가 될 것이다. (그림-4 참조)

- (다) lesions with "sinus tract type probing"

치주발생으로 인한 병소는 X-선 필름상에서 검

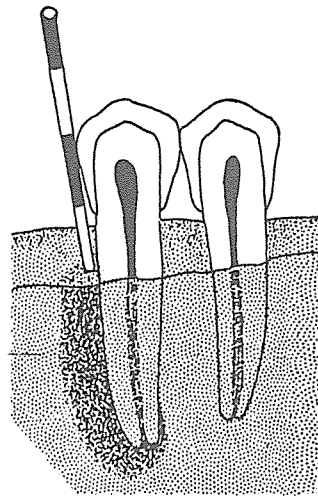


그림 4. 이런 병소는 periodontal lesion임을 보이거나 periodontal probing을 해 보면 gingival sulcus는 intact하다.

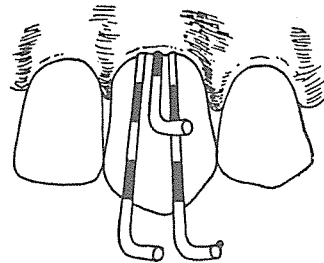


그림-5. sulcus로 narrow sinus tract 상태처럼 periodontal probing이 되는 상태.

출된 수도 있고 검출되지 않을 수도 있다. 임상적으로 병소는 치아의 치근면을 따라 어느정도 probing이 되나 이런 현상은 사실 sinus tract인 것이다.

probing이 되는 상태는 일반적으로 치아의 치근면 하방으로, 매우 narrow하게되지만 probing이 되는 폭은 거의 1mm정도를 제외하고는 gingival depth는 정상적인 상태를 보여주고 있다. (그림-5)

가끔, sinus tract가 넓은 경우가 있는데 이경우는 폭이 넓은 것을 제외하고는 똑같은 형태의 probing을 나타내고 있으며 그 폭은 5~6mm에 달하는 예도 있다. (그림-6) 이때는 물론 swelling이 없고 sinus tract 주변에는 정상이며 root apex로 fall off되어 나타난다. 이런 상황은 병소의 만성도와 연관성이 있음을 추측할 수 있다. 이때의 치료는 root canal therapy만으로도 충분하다.

상악치아의 palatal surface에서 sinus tract의 형

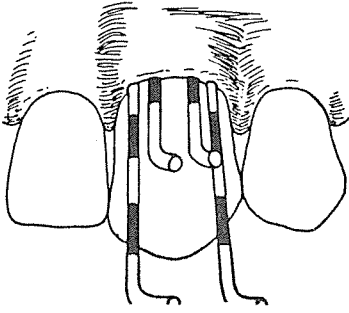


그림-6. sulcus로 sinus tract이 wide한 것처럼 periodontal probing되는 양상, 이경우는 일반적으로 swelling이 없다.

태로 probing되는 경우에는 root canal therapy에 의해서 해결되지 않고 periodontal therapy에 의해 예후가 결정된다.

다근치의 furcation부위를 probing할 때는 특히 유의해야 한다. 이 부위의 sinus tract는 vertical type과 horizontal type로 probing이 된다.

vertical type으로 probing되는 경우는 일반적으로 root canal therapy에 의해 치유되는데 치유기간은 2~3개월이 소요된다.

horizontal type으로 probing되는 경우는 furcation contour와 soft tissue의 height때문에 검사하는데 매우 어려운 문제가 있다. 그래서 이런 경우에는 thin periodontal curett이나 special curved probe로서 적절하게 검사해야 한다. 그리고 pulp necrosis의 결과로 furcation involvement된 경우의 lesion에서도 horizontal, vertical component가 있다. young patient에서 horizontal type의 sinus tract를 형성한 경우 routine canal therapy로서 complication 없이 치유된다. 그러나 old patient에서는 pulp necrosis로 인해 horizontal type의 병소가 furcation 부위에 존재한 경우는 희의적으로 보인다.

sinus tract type이 일어나는 다른 예들이 있으나 이들은 typical sinus tract이 아닌 경우인데 이들을 열거해보면 아래와 같다.

- 1) enamel spur : multi-rooted tooth의 furcation 부위에 흔히 나타난다.
- 2) Developmental Groove : 상악측절치의 설측면에서 흔히 보인다. 이런 경우는 root canal therapy로서 해결되는 경우는 종종 있으나 periodontal defect는 해결되지 않는다.
- 3) vertical root fracture
- 4) periodontal defect following trauma

이상과 같은 설명으로서 술자의 입장은 sinus tract 자체가 defect의 진단 방법이 아니고, 원인을 평가하는데 도움이 되는 하나의 sign으로 보아야 할 것이다. 간단히 다시 요약해보면 pulpal necrosis가 periodontal ligament를 통해 sinus tract을 형성하여 bone loss를 유발하게 되는데 이런 bone loss는 reversible한 것으로 판단되며, 적절한 근관치료후에 periodontal reattachment가 일어나게 된다.

(라) periodontal lesion과 periapical or lateral lesion이 연결되지 않은 경우

periodontal lesion은 typical periodontal type의 양상으로 probing이 되고 치아가 pulpless인 상태로나 타나는데 이런 경우의 예후는 periodontal therapy에 의해 결정된다.

물론 periapical lesion은 root canal therapy에 의해 해결된다. (그림-7)

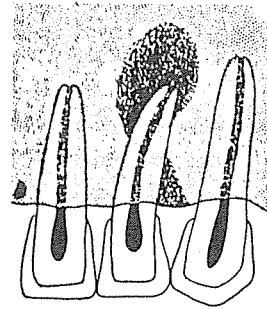


그림-7. 두개의 lesion이 서로 communication되어 있지 않은 양상.

#### IV. True combined Endo-perio lesions

true combined Endo-Perio lesion은 periodontal lesion과 periapical or lateral lesion이 있으면서 서로

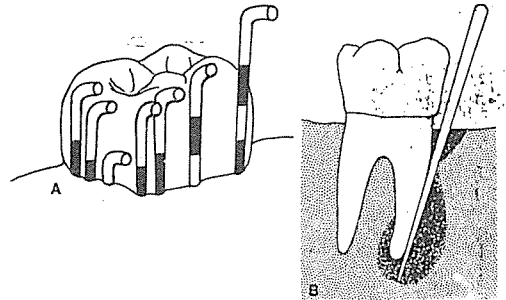


그림-8. A : true combined perio-endo lesion에서 periodontal probing의 양상. B : periodontal lesion과 pulpless tooth로 인해 생긴 lesion이 communication된 상태.

로 개봉된 상태의 병소를 말한다. (그림-8)

이런 병소는 극히 드물며, 감별할 수 있는 범주는 아직 충분히 이루어지지 않은 실정이다. 감별할 수 있는 경우는 probing하면 periodontal lesion의 base에서 probe이 갑자기 lateral root surface 아래로 떨어져서 치아의 apex까지 확장되는 것 이외에는 typical periodontal type의 probing을 보인다.

이런 병소의 예후는 periodontal therapy의 결과로 판단되지만 root canal therapy도 동시에 시행해

야 하는데, periodontal prognosis가 양호하다고 판단되며, root canal therapy를 먼저 시술해야 한다.

전체적인 요약을 다시 해 보면 병소가 치수발생적인 것인지 치주발생적인 것인지 감별하는 방법은 현존하는 병소의 physical characteristics에 근거를 두고서, 사소한 사실에도 집중하고, tactile discrimination의 개발만이 정확한 diagnosis를 유도할 수 있다.

## 제품 소개 II

# CITJECT

## 齒根膜靱帶內麻酔 專用注射器

- ② 소 독 : 刺入點은 齒垢·치석을 제거하고 충분한 소독을 하여 주십시오. 오
- ③ 刺入 : 주사침을 近心(遠心) 長軸에 연해서 齒肉溝에 넣는다. 이때 침끝은 치조골주위보다 깊게 넣지 않도록 주의한다.
- ④ 주 입 : 주입량은 1根에 대해 lever 1~2회 가압은 시간을 보내며 가능한한 천천히 한다. (10~20초)

주● 주입시 lever에 저항이 느껴지지 않는 경우는 마취 약이 연조직에 누설될 가능성이 있으므로, 刺入點을 변경해 주십시오.

● 급격한 가압은 치근막의 염증이나 Cartridge의 파손의 원인이 되므로 금지하여 주십시오.

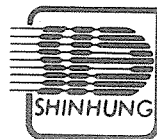● 여러곳 연속하여 刺入할 때, 침끝이 무더져 통증을 느낄 경우가 있다. 이 경우는 새로운 침으로 교환하십시오.

● Lever 조작 종료후도 약액의 유출이 계속되므로 침을 빼지 마십시오.

- ⑤ 마취의 효과 : 주사후 곧바로 효과가 나타난다.

마취지속시간 : 20~30분

※ 단, 상황에 따라 다소 다른 경우가 있다.



주식회사 新興

SHINHUNG CO., LTD.

서울 중구 남대문로5가 158번지 778) 0941~8,752) 1464

■ CITJECT를 사용한 치근막인대내마취

- ① 적 용 : 치육이 정상이고 치근막이 전고한 상태의 경우에 행하는 것이 가능하다.

## (株) 新興 창립 30주년 기념행사 다채롭게 전개



〈주식회사 신흥 창업 30주년 기념식장〉

“부지런한 회사, 노력하는 회사, 꿈이에는 회사”라는 캐치프레이즈를 내걸고 창업한지 30주년을 맞는 주식회사 신흥의 기념행사도 다채롭고 성대하게 거행되어 대기업다운 면모를 보여주었다.

지난 5월 4일 서울 힐튼호텔에서 열린 기념행사에는 李永玉 치협회장, 高英煥 의료기공업협회 회장 및 치대학장, 교수, 치과의사협회 회원을 위시하여 임직원 500여명이 참석한 가운데 개막되었다.

이자리에서 李煥奎회장은 40여명의 장기근속사원에게 표창장과 부상을, 신흥발전에 공이 많은 對外人士에게는 감사장과 기념품을 수여하는 한편 自社 제품전시, 축하 리셉션 등이 줄이어 진행됐다.

주식회사 신흥은 지금부터 30년전 신흥치과재료상회로 그 첫발을 내드던뒤 꾸준하게 成長, 이제는 자본금 3억원, 자산 38억원에 종업원 350명 으로 금년 수출목표는 85억원을 제상하고 있다.



〈감회어린 李煥奎사장의 개회사〉



〈신흥발전에 공이 많은 對外人士에게 감사장과 기념품을 전달하는 李煥奎사장〉



〈리셉션장에서〉