

순소대성형술(Labial Frenectomy)

일반적으로 의치제작시 순소대가 치조능선 정상 가까이 부착되어 있으면 의치의 유지가 나쁘며 의치에 의한 계속적인 자극을 받게 된다. 그렇다고 의치의 feange를 relief하여 주면 의치가 중앙선을 따라 파절되기 쉽다. 이러한 문제를 해결하기 위하여 순소대부착부를 상방으로 높여준다든지 완전히 제거하여 의치의 유지를 좋게 하여주는 외과적방법으로는 Z-plasty, V-Y plasty, Diamond plasty, V-diamond plasty등의 성형술이 있으며 여기에서는 V-Y plasty의 변형술인 V-diamond plasty에 대하여 설명하고자 한다.

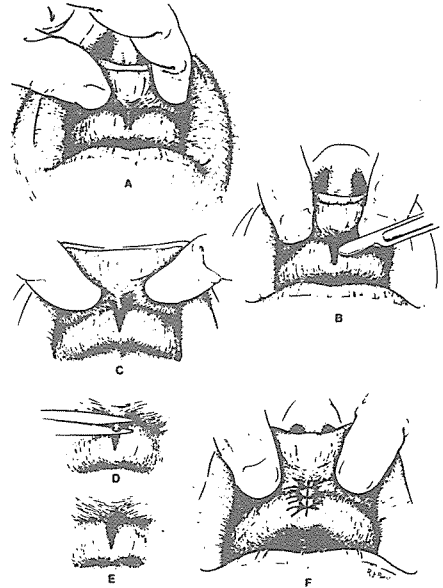
수술방법

- ① 환자 뒷쪽에서 보조원이 한쪽 입술을 들어올리고 술자가 왼손으로 입술을 잡아 순소대가 명확히 보이도록 한다. (그림 A 참조)
- ② 좁은 V-형태의 절개를 순소대를 따라 평행하게 시행한다. (그림 B 참조)
- ③ periosteal elevator를 이용하여 bone과 결체섬유질을 분리시켜 상방으로 높여지도록 한다. (그림 C 참조)
- ④ scissor로 순측점막과 과다한 결체조직을 삭제한다. (그림 D 참조) 이때 hemostat으로 상방으로 이동된 순측점막과 과다한 결체조직을 순측점막에 평행하게 잡고 #15 blade로 절제할 수도 있다.
- ⑤ Diamond형태의 결손 부위의 가장자리를 scissor로 박리하여 봉합시 tension이 없도록 한다. (그림 E 참조)
- ⑥ Interrupted suture 방법으로 봉합시 처음 봉합

은 결손 부위의 중앙(대개 가장 넓은 부위)에서 시행하며 전정(vestibule)의 높이를 유지하며 골막에 잘 적합되어 치조점막 하방에 hematoma의 형성을 최소화 시킨다. (그림 F 참조)

술후처치

수술후 구강외과 상순에 압박 dressing을 약48시간정도 시행하며 매 4시간마다 냉습포를 20~30분간 시행하여 술후 부종을 감소 시킨다. 식사후에는 구강세척제를 이용하여 mouthwash를 하게 하며 항생제 및 필요에 따라 진통제를 투여한다. 상순에 약간의 부종이 있기는 하나 보통 곧 소실된다.



신일치과기공소

代表 孫 永 受

서울·중구 남대문로 5가 6-25(신한빌딩 402호)

☎ 756-2875 · 2876