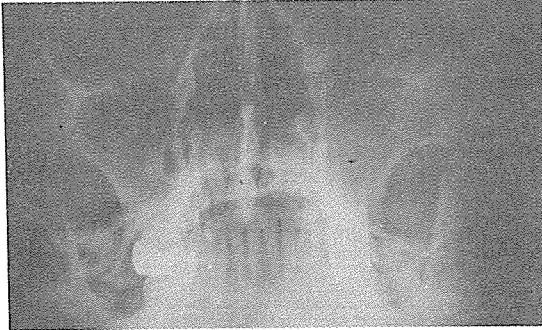


화농성 구강질환의 X선상

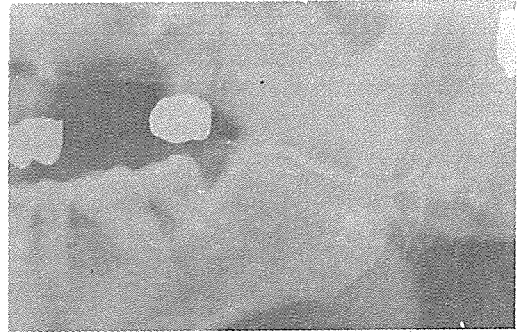
악골의 염증은 주로 세균감염, 물리적 자극 (외상, 방사선), 화학적자극(불소, 수은) 등에 의하여 발생되나 일반적으로 齒牙 및 齒周조직의 비특이성염을 원인으로 하는 화농염에 있다. 염증이 치조골에 국한되어 있는 경우 치조골염, 골막에만 존재하는 경우 골막염, 악골에 광범

위하게 퍼져있는 골수염으로 나누지만 명확하게 구별이 안되는 경우가 많다. 이에 저자들은 齒根端에 국한된 화농성 염증부터 치주 및 골내 파급된 화농성 질환의 放射線상을 비교검토하고 타액선과 관계있는 화농성 질환의 특징적인 상을 소개 하고저 한다.



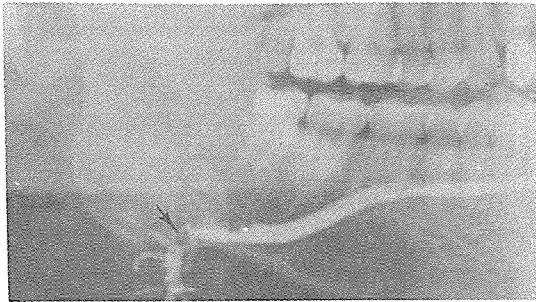
좌측 상악동의 전반적인 density의 증가와 경계가 뚜렷한 변연을 가진 dome 모양의 균일한 radiopacity가 우측 상악동 기저부에서 관찰된다.

※ 방사선 진단  
상악동염과 mucous retention cyst.



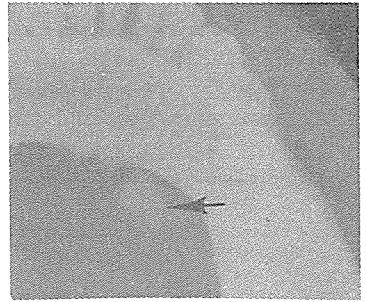
좌측 이하선에 부분적인 peripheral ductal dilation을 보이고 조영제가 globular 또는 saccular accumulation이 산재되어 나타난다.

※ 방사선 진단  
Chronic parotitis.



주 ductal system의 dilation과 화살표 부위에서 radiolucent한 sialolith와 periphery와 terminal acini에 조영제가 채워지지 않는다.

※ 방사선 진단  
Sialadenitis and sialochitis of submandibular gland.



악하선의 main duct에 large calculus가 보인다. 타액선 타석의 대부분(80~90%)이 악하선에 나타난다.

※ 방사선 진단  
Sialolithiasis.

정우치과기공소  
Jung Woo Dental Lab.

代表 崔 海 明

전화 765-0606, 743-6633

서울특별시 종로구 종로 5가 40번지