

Incisive foramen (切齒孔)

상악 전치부 표준형사진에서 절치공은 상악 전치 치근 사이에 나타나며 이것의 형태, 크기, 선명도는 매우 다양하다. 위치도 다양하여 중절치 치근단부, 치조능에서도 나타나고 이 사이의 어느 곳에서나 나타나기도 한다.

표준형 사진에서 이 절치공의 판독은 매우 중요하다. 왜냐하면 이 부위에서는 흔히 치근낭종이나 절치관낭종이 호발하기 때문이다. 낭종과 감별시는 다음의 사항을 염두에 두면 된다.

첫째, 방사선 투과상의 크기가 6mm 이하이고 증상이 없을 경우는 정상 절치공으로 간주하며, 둘째, 절치공의 경우 lateral margin만 선명한데 반해 낭종의 경우 전 경계가 명확하고, 셋째, 절치공은 난형 혹은 불규칙한 형태이며, 치조백선이 그대로 있고, 넷째, 투사각을 변화시키면 절치공의 경우는 위치가 변화되며, 다섯째, 주기적인 방사선 검사에서 절치공은 크기가 증가하지 않는다.

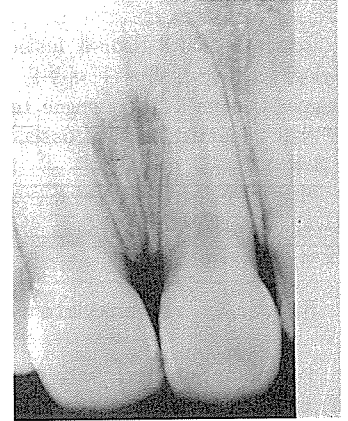

그림 2.

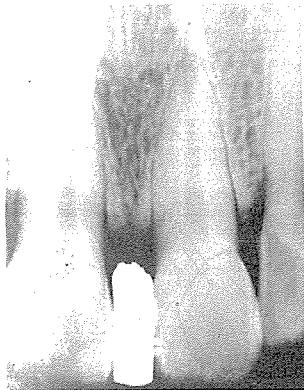

그림 1.

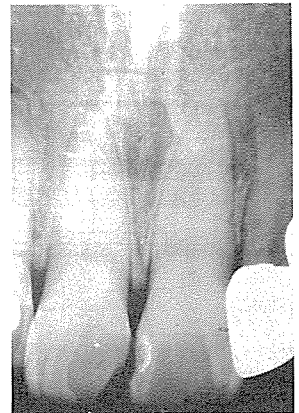


그림 3.

정우치과기공소
Jung Woo Dental Lab.