

Ankyloglossia

I. 정 의

tongue이 mouth floor에 fusion된 것(complete ankyloglossia)을 말하거나 대부분 임상에서는 short lingual frenum에 의한 tongue tip이 mouth floor에 부착된것(partial ankyloglossia, tongue tie)흔하다(그림 1).

이런 경우, 소아에 있어서는 자연스런 infantile swallowing과 정확한 발음을 방해하여 근 기능적인 장애가 오기 쉽다.

II. 치 료(ankylotomy)

1. Indication

- ① infant의 nursing이나 sucking ability를 방해.
- ② 불완전한 speech swallowing
- ③ marginal gingival tissue irritation

2. Technique

- ① local anesthesia
bilateral lingual nerve block or infiltration.
- ② tongue traction

tongue tip에서 약 1/4"정도 떨어진 곳에 holding suture형성(그림 2).

- tongue forcep이나 hemostadt도 가능.

③ incision of frenum

i) sharp straight scissors나 fine needle electrode로써 frenum의 중간부위에서 후방으로 mouth floor와 평행하게 cut(그림 2, 7) - salivary duct나 carunculae에 손상주지 않게 ef) hemostadt사이의 triangular piece를 excision(그림 3).

ii) mouth open된 상태에서 tongue tip이 상악중절치의 설면에 닿일때 까지 시행(그림 4).

④ 필요시 하방의 genioglossus muscle을 cut.

⑤ curved scissors로써 incision site의 lateral edge를 undermining(그림 5)

⑥ interrupted suture(그림 6).

3. After Care

- ① 구강 청결유지.
- ② antibiotic coverage.
- ③ 5일후 stitch out.
- ④ 필요시 myofunctional therapy.

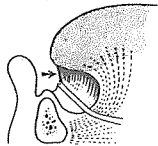


그림 1.

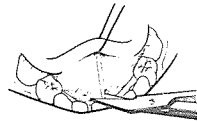


그림 2.

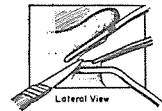


그림 3.



그림 4.

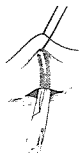


그림 5.

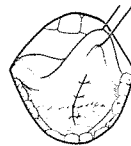


그림 6.

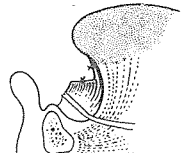


그림 7.



SUCTION

- ① 가볍고 移動하기 쉬우며 기름칠을 할 必要가 없다.
- ② 眞空計를 읽기 쉬우며 調節손잡이로 眞空度를 0에서 22Hg까지 쉽게 調節할 수 있으며 排泄物이 흘러 넘지 않게 安全트랩이 달려 있다.
- ③ 녹과 腐蝕을 防止하기 위하여 Alcorite 皮膜을 입혀 놓았다.
- ④ Thomas社가 만든 本 Suction은 醫療機器標準(規格)에 適合한 精巧한 製品이다.

110 Volt.
[Portable model]

眞元洋行

서울·中區 仁峴洞 2街 73-1
 (豊田商街라棟 363-2号) ☎ 274-4465