

치조골성형술

D. Obwegeser's 치조골성형술

Obwegeser는 심한 premaxillary protrusion 시에 Dean's 술식을 변형하였다. 이 술식은 순측과 구개측 피층골을 골절시켜서 시행한다.

Obwegeser's 술식의 장점은 극심한 전치부 전돌 경우 순측과 구개측의 수정으로 가장 양호한 결과를 얻을 수 있다.




그림 1. 수술전 상태로 심한 순측경사를 보이고 있다.

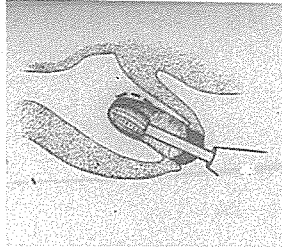


그림 2. 해당치아의 발거 후 bone rongeur나 bur로 interradicular medullary bone을 삭제하고 round bone bur로 발치와를 넓게한다.

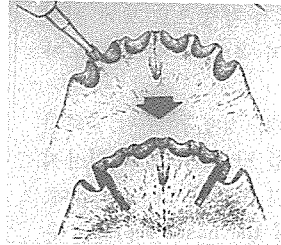


그림 3. 양측 후방치부위에 서 순측과 구개측 피층골을 수직으로 제거한다.




그림 4. disk를 이용하여 순측 및 구개측의 치근단 부위에 수평으로 골을 절개한다.

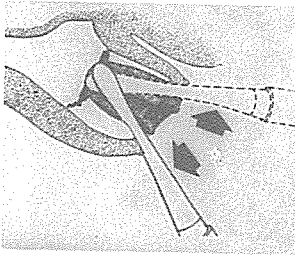


그림 5. 둔하고 넓적한 기구를 사용하여 순측과 구개측 피층골을 골절시킨다.

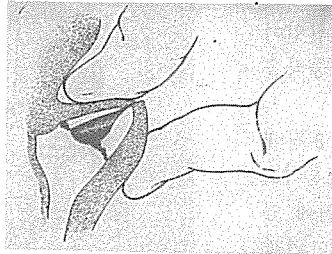


그림 6. 지압을 이용하여 원하는 형태로 압박시킨다.

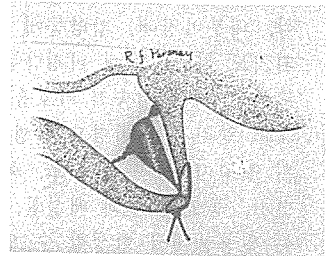


그림 7. 적절한 봉합술을 시행하며 가능한한 미리 splint를 만들어 4~6주 정도 유지된다.

# 신일치과기공소

代表 孫 永 受

서울·중구 남대문로 5가 6-25(신한빌딩 402호)

☎ 756-2875 · 2876