

고환의 원발성 결합성 생식세포 종양 — A case report with literature review —

영남대학교 의과대학 병리학교실
 남혜주 · 최원희 · 이태숙

영남대학교 의과대학 비뇨기과학교실
 서 준 규

Laboratory Service, VA Medical Center, Providence, Rhode Island,
 이 경 철

서 론

고환의 원발성 악성 종양은 대부분 성생활이 활발한 30대에 호발하며, 보고된 남성 악성 종양의 약 1~2%를 차지한다. 그 중에도 고환의 정상 피종과 태아성암이 결합한 결합성생식세포종양(combined germ cell tumor)은 원발성 고환 종양의 약 4.7%를 차지하는 드문 종양이다.²⁾ (Table 1).

Table 1. Ratio of combined germ cell tumor by Mostofi

Teratoma + Embryonal carcinoma	24%
Teratoma + Embryonal carcinoma + Seminoma	6.4%
Embryonal carcinoma + Seminoma	5%
Teratoma + Seminoma	2%
Teratoma + Embryonal carcinoma + Choriocarcinoma	1%

저자들은 50세 남자에서 정상피종과 태아성암으로 구성된 결합성생식세포종양 1예를 경험하였기에 문헌고찰과 아울러 보고하는 바이다.

증 례

1) 병력: 환자는 50세 남자로 6개월간 우측 고환의 무통성 증대를 주소로 내원하였다. 입원 약 20일 전부터 하복부에 간헐적으로 둔통 내지는 산통의 경력이 있었고, 체중은 4개월만에 약 2kg의 감소가 있었다. 25년전 간염과 폐결핵을 앓은 이 외에는 과거력과 가족력상 특기할 소견은 없

었다.

2) 이학적 소견: 고환 검사시 우측 고환이 단단하게 커져 있었으나, 동통, 압통, 궤양 등은 없었으며, 배뇨장애나 기타 특별한 다른 증상은 없었다.

서혜부 임파선은 촉지되지 않았고, 복부내 종괴도 촉지되지 않았고, 기타 복직근의 강직도 없었다. 혈압은 100/60mmHg이었고, 영양 및 신체 발육은 중등도이었으며, 전신상태도 비교적 양호하였다.

3) 검사소견: 일반 혈액 및 소변 검사는 대체로 정상범위 내에 있었다. 흉부X-선 검사상 양측 상엽에 과거 결핵을 암시하는 섬유성 결절성 석회상의 밀도가 있었고, 신장조영술에서는 특별한 이상이 관찰되지 않았다. 초음파 검사상 우측 고환의 광범위한 고형성의 혼합된 echogenic 양상이 관찰되었다.

4) 수술소견: 수술은 우측 고위 서혜부절개후 근치고환절제술을 시행하였고, 육안 소견상 고환 주위에 특별한 병변이 인지되지는 않았으며, 부고환은 육안적으로 그 해부학적 모양이 구별되지 않았다. 반대측 고환은 육안적으로 특별한 이상이 발견되지 않았다.

5) 병리조직학적 소견:

육안적 소견: 절제된 고환은 무게 180gm, 크기 9×6×5cm으로 외형은 비교적 부드럽고 결절상은 보이지 않았다. 절단면은 분홍빛 내지는 회색의 부풀어 오르는 연조직 종괴로, 지리적으로 광범위한 켈사부위가 관찰 되었으며, 고환 고유의 조직은 보이지 않았다. 부고환에도 종양이 확장되어 그 고유의 모양을 식별할 수 없었으며, 육

안적으로 초막(tunica vaginalis)은 침윤되지 않은 것으로 보였다(Fig. 1).

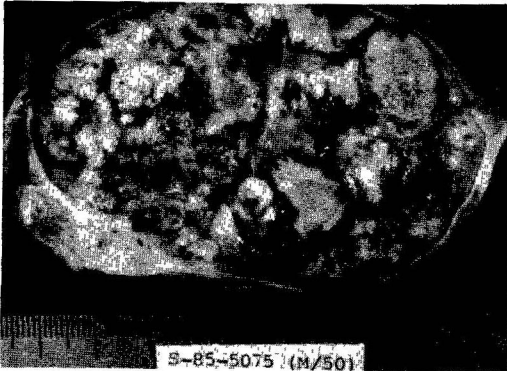


Fig. 1. This is the cut surface of a tumor that has greatly enlarged the testis and almost completely replaced the testicular parenchyma. The soft, bulging, pinkish gray solid tumor contains diffuse geographically outlined necrotic area. Tunica vaginalis does not show gross invasion by tumor.

현미경적 소견 : 종양은 두 가지 양상으로 관찰되었는데, 한 부분은 접합하는 선과 관의 양상으로 배열된 종양으로 구성되어 있었다. 이들의 구성세포를 보면 비교적 미분화된, 모양과 크기가 다양한 큰 세포였는데, 핵은 불규칙적인 타원형 내지는 둥근 소포성이었고, 불규칙적으로 거친 핵막, 그리고 한개 이상의 뚜렷한 핵인을 가지고 있었다. 세포질은 투명하며 공포성을 띠고 있거나 균등하게 양염성이거나 파립상이었고, 세포막은 비교적 불분명하였다. 기괴한 종양거대세포도 자주 관찰되었고, 유사핵분열도 흔히 발견되었다. 이러한 양상은 태아성암에 일치하였다. 다수의 절단에서도 내배성 혹은 외배성 계통으로의 분화는 없었다.

종양의 다른 부분은 큰 세포들이 고형성 양상으로 배열되어 있었다. 이들의 구성세포는 크기가 다양하지만 전자에 비해서 정도가 덜 하였고, 큰 핵과 저명한 핵인을 가지고 있었으며, 세포질은 비교적 투명하였고 세포막은 비교적 뚜렷하였다. 여기에는 종양세포들 사이사이에 임파구의 침윤이 있었으며, 기괴한 종양거대세포와 유사핵분열의 수는 더 적게 관찰되었고, 이는 정상피종의 양상에 해당하였고, 그 유형은 역행위축형이었다.

PAS염색상 전자는 세포질이 음성 반응을 보여주었고, 후자는 부분적으로 양성 반응을 보여 주었

다. 각각의 종양 소엽 사이에 풍부한 섬유성 기질이 있었는데, 이 기질은 광범위한 초자질화를 동반하고 있었다. 조직괴사는 양쪽 다에 광범위하게 있었다. 종양세포는 임파관을 침습했으며 백막까지 침윤되어 있었다. 종양의 주변부에 위축되어 있지만 아직 남아있는 수성세관이 소수 관찰되었다(Fig. 2).




Fig. 2. On this microscopic finding the upper portion of the view shows anastomosing glandular and papillary structure of large tumor cells, and the lower portion shows solid growth of tumor cells with clear cytoplasm. Two portions are separated by fibrous stroma.

6) 수술 후 검사소견 : 수술후 종양의 staging을 위한 복부 컴퓨터 단층 촬영상 대동맥주위 임파선들과 신장문 주위의 임파선들에 광범위하게 고형성의 종양조직이 파급되어 있었다(Fig. 3).

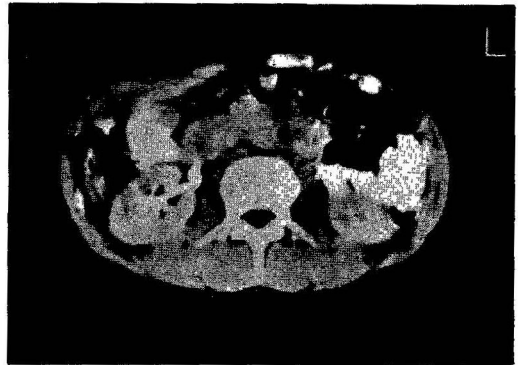

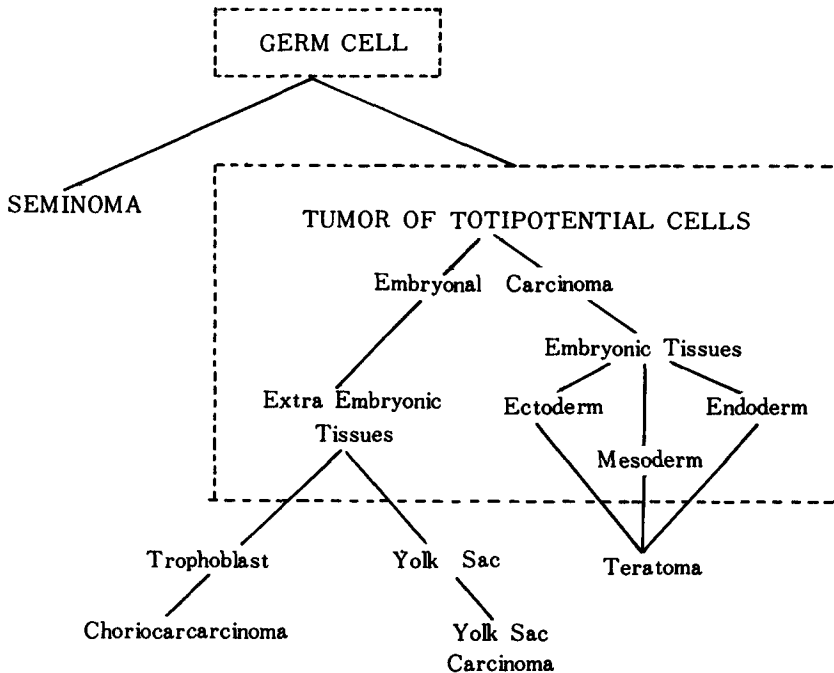
Fig. 3. This figure shows solid mass around para-aortic area suggesting para-aortic nodal involvement.

고찰

원발성 악성 고환 종양은 어린 아이부터 노인까지 다양한 발생연령을 가지나, 성생활이 활발한 30대가 호발 연령으로 50대 이후에서는 심하게 감소되고⁸⁾ 청년기 전체인 암사망의 11~13%를 차지하며, 모든 보고된 남성 악성 종양의 1~2%를 점하는 종양이다.²⁾ 고환종양의 대부분이 일측성이나, 2%에서 양측성으로 발생한다고 한다.³⁾ 원발성 악성 고환종양 중에 94% 이상이 생식세포종양이며, 이 중에서 60%가 단일생식세포종양이고, 40%가 결합생식세포종양이다. 고환 종양은 다양한 형태를 취하고, 종양의 종류에 의한 차이뿐 아니라, 한 종류의 종양에서도 조직학적으로 변화와 배합이 많아 혼동이 잘 되고 분류상에 애로점이 많아 대개 병리조직학적인 분류에 의존하고 있다. 이 분류에 있어서도 여러 학자들에 의해 다양하게 분류되었는데, 생식세포종양에 관한 것은 조직학적 소견을 근거로 하여 Mostofi분류²⁾를 약간 변형시킨 WHO classification을 보면 다음의 표와 같다 (Table 2).

Table 2. WHO International Histological Classification of Germ Cell Tumors of Testis

A. Tumors of one histological type	
1.	Seminoma
2.	Spermatocytic seminoma
3.	Embryonal carcinoma
4.	Yolk sac tumor (embryonal carcinoma, infantile type: endodermal sinus tumor)
5.	Polyembryoma
6.	Choriocarcinoma
7.	Teratomas
	(a) Mature
	(b) Immature
	(c) With malignant transformation
B. Tumors of more than one histological type	
1.	Embryonal carcinoma and teratoma (teratocarcinoma)
2.	Choriocarcinoma and any other types (specify type)
3.	Other combinations (specify)



Scheme 1. Tumors of germ cell origin. From Pierce and Abell by permission.

원발성 생식세포 종양의 원인은 아직까지 명확하게 밝혀진게 없으며, 유발인자로는 비강하, 연령, 외상, 감염, 내분비장애, 유전인자, 그리고 비정상적인 교환 등이 알려져 있다.²⁾

생식세포 종양의 기원은 생식세포로서⁹⁾, 이에 관한 근거는 여러 학자들에 의해 증명되었으며,^{4, 5)} 태아성 세포는 비정상피종적인 생식세포 종양의 모세포로서 배성(embryonic) 방향으로 분화시 기형종으로 발전하고 외배성 방향으로 분화시 난황낭암 혹은 용모막암으로 발전한다. 이에 관해 간단하게 도식해 보면 다음과 같다¹⁰⁾ (Scheme 1.). 따라서 생식세포의 분화중 2 가지 이상의 다른 방향으로 분화가 진행될 때 결합된 형태가 생기게 된다.

교환종양의 가장 흔한 증상은 무통성 종괴 혹은 확장으로,⁶⁾ 이 예의 경우도 동일하였다(Table 3).

Table 3. Chief presenting signs and symptoms

Painless mass or swelling	56.9%
Pain plus mass or swelling	23.5%
Symptoms and signs of metastases	5.2%
Mass on routine physical examination	2.9%
Pain but no swelling	2.9%
Mass found incidentally at operation	1.4%

결합 종양의 병리조직학적 양상과 치료 및 예후에 대해 Dixon과 Moore는 정상피종이 태아성암과 기형종을 동반한 경우 예후와 치료방향에 아무 영향을 끼치지 않으나, 태아성암이 기형종을 동반하면 태아성암의 예후를 좀 더 좋게 하며, 또한 용모막암이 태아성암 혹은 기형종을 동반하면 용모막암의 예후가 더 나빠진다고 했다.²⁾ 정상피종은 모든 생식세포종양중 단일형으로 생기는 확률이 가장 많은 종양이나, 이 정상피종이 비정상피종적인 요소를 동반하거나 비정상피종적인 전이가 동반된 경우의 결합종양은 비정상피종적인 암에 준해서 치료해야 된다.¹²⁾

일단, 교환의 종물이 발견되면 즉시 고위 서혜부 절개후 근치 교환 절제술을 한 후에 종양세포 유형과 임상 단계에 따라 후복막 임파선 절제, 방사선 치료, 그리고 화학요법 등의 치료를 계속 시행한다.^{7, 9, 11)} 본 예는 Cis-Platinum, Vinblastine 그리고 Bleomycin의 결합 화학요법(PVB)의 치료를 시행후, 그 결과를 본 후에 후복막 임파선 절제의 시행여부를 결정할 예정이다.

요 약

저자들은 최근 50세 남자 환자에서 병리조직학적으로 증명된 정상피종과 태아성 암으로 구성된 결합종양 1 예를 경험하였기에 문헌 고찰과 아울러 보고하는 바이다.

참 고 문 헌

1. Mostofi, F. K. and Price, E. B. : Tumors of the male genital system. Atlas of tumor pathology, 2nd series, fascicle 8, 1973, AFIP, p. 7.
2. Mostofi, F. K. : Testicular tumor. Epidemiologic etiologic and pathologic features. Cancer, 32:1186, 1973.
3. Campbell, M. F. and Harrison, J. H. : Urology, 3rd edition, Philadelphia, London and Toronto, WB Saunders Co. 1970, p. 1214.
4. Damjanov, I. and Solter, D. : Experimental teratoma. Curr topics pathol, 59:69, 1974.
5. Kleinsmith, L. J. and Pierce, G. B., Jr. : Multipotentiality of single embryonal carcinoma cells. Cancer, Res., 24:1544, 1964.
6. Robson, C. J., Bruce, A. W., and Charbonneau, J. : Testicular tumors. J. Urol., 94:440, 1965.
7. Li, M. C., Whitmore, W. F., Jr., Golbey, R., and Grabstald, H. : Effects of combined drug therapy on metastatic cancer of the testis. J. A. M. A., 171:1291, 1960.
8. Tuttle, J. P., Pratt-Thomas, H. R., and Thomason, W. B. : Embryonal carcinoma of the testis in elderly men. J. Urol., 118:1070, 1977.
9. Javadpour N. : Review article : The national cancer institute experience with testicular cancer. J. Urol., 120:651, 1978.
10. Mostofi, F. K. : Pathology of germ cell tumors of testis. Cancer, 45:1735, 1980.
11. Martin, L. S. J., Woodruff, M. W., Webster, J. H., and Pickren, J. W. : Testicular seminoma. Arch. Surg., 90:306, 1965.
12. Fraley, E. E., Lance, P. H., and Kennedy, B. J. : Medical progress; Germ-cell testicular cancer in adult. N. Engl. J. Med., 301:1370, 1420, 1979.

— Abstract —

A Case of Combined Germ Cell Tumor in Testis

Hae Joo Nam, Won Hee Choi, and Tae Sook Lee

*Department of Anatomical Pathology
College of Medicine, Yeungnam University
Taegu, Korea*

Jun Gju Suh

*Department of Urology
College of Medicine, Yeungnam University
Taegu, Korea*

Kyung Chul Lee

*Laboratory Service, VA Medical Center, Providence,
Rhode Island, U. S. A.*

Primary germ cell tumor of the testis is rare, which occupies 1 to 2% of all reported malignant male neoplasms. Combined primary germ cell tumor of the testis composed of embryonal carcinoma and seminoma is more rare tumor.

The authors experienced a case of 50-year old male who presented with painless enlargement of right testicle. He has had radical orchiectomy and diagnosed by pathologically as combined germ cell tumor of testis. The testicle is measuring 180 gm in weight and $9 \times 6 \times 5$ cm in dimension, and almostly replaced by tumor mass. Grossly the tumor is rubbery solid smooth tumor mass, with variegated cut surface with geographically outlined diffuse necrotic area.

Histologically the tumor is composed of two components of tumor, which are solid growth pattern of large round to polyhedral cells with clear or granular cytoplasm and distinct cell border, and anastomosing glandular and papillary arrangement of anaplastic epithelial cells.

The former corresponds to seminoma, and the latter to embryonal carcinoma. Each tumor lobule is separated by abundant fibrous stroma.