

## 일측 자궁 부속기 절제술 이후 발생한 복강임신 1 예

영남대학교 의과대학 산부인과학교실

김 종 욱

### 서 론

자궁의 임신 중에서도 복강임신은 비교적 드물게 발생하며, 특히 원발성 복강임신은 확실한 증명이 어려워 문헌에 발표된 예가 그리 많지 않으며, 그 발생기전도 잘 알려지지 않고 있다.

본 병원 산부인과에서 일측 자궁 부속기 절제술 이후 발생한 복강임신 1 예를 경험 하였기 이에 보고하는 바이다.

### 증 례

환자: 강 ○ 임, 34세, 주부, 0-0-1-0

가족력: 특기사항 없음.

월경력: 초경은 15세였고, 주기는 30일 형으로 비교적 규칙적이었으며 최종 월경일은 1983년 12월 25일이었다.

산과력 및 기왕력: 입원 5년전 좌측 난관임신으로 타 병원에서 좌측 자궁부속기 절제술 및 충수제거술을 시행 받았으며, 그의 특기 사항은 없었다.

현병력: 입원 약 2주전 일과성 하부통 증세가 있는 외 특기할 만한 증상은 없었으며 입원 당일 새벽부터 점차적으로 심해지는 하부통과 무월경 11주를 주소로 응급실로 내원하였다.

입원시 소견: 체격 및 영양상태는 보통, 의식상태는 명료하였고 혈압이 130/90mmHg, 맥박 76회/분이었으나 안검이 창백하였고 복부팽만과 압통 및 복벽긴장 등 급성복증의 증세를 나타내었다.

내진 소견: 복벽긴장과 압통으로 자궁 및 자궁 부속기를 정확히 촉지할 수 없었으나 우측 자궁 부속기 부위에 종괴가 의심 되었다 Douglas와는

약간 팽대되어 있었으나 천자검사는 실패하였다.

검사 소견: 혈액검사상 Hgb이 11.0gm%, Hct가 33.5%, WBC는 15,500/mm<sup>3</sup>이었으며 노중HCG 검사상 양성반응인 외에 특기할 소견은 없었다.

수술소견: 전신마취 하에서 하복부 정중 절개술을 시행한 결과 복막 내에 약 2,000ml의 혈액 및 혈괴가 고여 있었다.

자궁 및 우측 난소는 정상 크기로 육안상 기왕의 손상이나 기타 특이한 병변의 흔적이 없었으며, 우측 난관은 염증성양을 나타내어 소식자에 의해 체부폐색이 확인 되었으나, 외관상 손상의 흔적은 없었다. 좌측 난소 및 난관은 기왕의 제거술로 인해 존재하지 않았다.

수관대 크기의 혈괴가 우측 골반누두인대와 직장 사이의 골반후벽 복막과 광인대의 우측 후엽에 유착되어 있었는데 이를 용수제거한 결과 혈괴 내에서 약 4.1cm (CRL) 가량의 퇴행성 변화가 거의 없는 태아와 함께 태반조직이 발견되었다. (Fig. 1).

혈괴를 제거한 후 골반후벽 복막에 소량의 출혈을 동반한 잔여태반조직이 부착되어 있음이 확인되었다.

수술은 염증이 의해 폐색된 잔여 우측 난관의 절제술을 시행하였으며, 골반후벽복막에 부착된 소량의 태반조직으로부터의 출혈은 압박과 젤라틴포를 사용하여 지혈하였다.

병리조직 소견: 제거된 우측 난관은 분절 절제술상 염증성 변화의 기왕의 임신 및 손상의 증거는 발견할 수 없었다.

수술후 경과: 수술 후 제 8일째에 건강한 상태로 퇴원하였으며, 퇴원 1주 및 1개월후 관찰상 잔여태반에 의한 합병증은 보이지 않았다.

### 고 찰

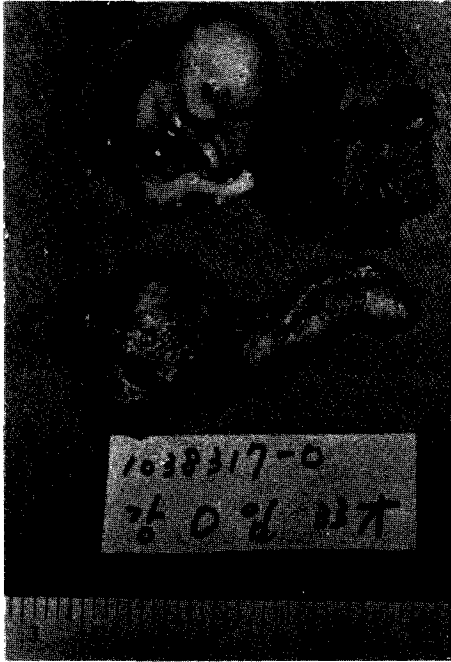


Fig. 1. Abdominal pregnancy and inflamed right salpinx as removed at operation.

복강임신은 수정난이 일차적으로 복막이나 장 및 장간막 등 복강내에 착상하여 성장한 원발성 복강임신과 수정난이 원발성으로 자궁내막이나 난관 및 난소에 착상한 후에 2차적으로 복강내로 이행하여 성장한 속발성 복강임신으로 분류할 수 있다.

정상분만에 대한 복강임신의 빈도는 학자들<sup>1)~6)</sup>에 따라 차이가 많아 1 : 36,480에서 1 : 1,746까지로 다양하게 보고되고 있으나, 발표된 대부분의 예가 속발성이었다. 국내에서도 수예<sup>7)~12)</sup>의 속발성임신이 발표되었는데 신 등<sup>7)</sup>은 2,736gm의 정상여아를 분만한 것으로 보고하였다.

Clark<sup>13)</sup>는 26세의 속발성 복강임신을 분류하여 그 발생기전은 매개 난관임신이 유산이나 파열로 인하여 2차적으로 발생하거나, 초기 인공 임신 중절시 자궁파열이나 천공을 통해 자궁내에 착상된 수정난이 복강내로 이행하여 발생한다고 하였으며, King<sup>14)</sup>은 기왕의 제왕절개로 인하여 자궁의 결손이 생긴 환자에서 발생한 복강임신 4예를 보고하였다

한편 원발성복강임신의 진단근거를 Studdiford<sup>15)</sup>는 첫째, 양측 난관 및 난소가 정상이고 최근 또는 기왕의 손상 흔적이 없고, 둘째, 자궁과 복강

사이의 누공의 근거가 없어야 하며, 셋째, 확실히 착상부위가 복막에 국한되고, 원발성 난관 임신의 2차적 착상을 제외할 수 있어야 된다고 규정하였으며, Cavanagh<sup>16)</sup>도 양쪽 난소, 난관 및 자궁을 정상인 상태에서 적출후 일련 절제하여 병리조직적인 증거가 필요하다고 하였다

원발성 복강임신의 발생기전은 확실치 않으며 학자에 따라서는 그 존재 가능성도 의심되고 있으나<sup>17)</sup>, Teneblatt<sup>18)</sup>는 문헌적 고찰에서 일차적인 착상의 근거가 없는 복강임신 25예를 보고하고 있고, 국내에서도 임 등<sup>19)</sup>, 김 등<sup>20)</sup>은 Studdiford<sup>15)</sup>의 진단근거를 충족하는 복강임신 예를 각각 보고하고 있다.

본 증례는 기왕의 좌측 난관임신으로 인해 좌측 자궁부속기 절제술을 시행받았으므로 Studdiford<sup>15)</sup>의 원발성 복강임신의 진단근거를 충족하지는 못하였으나 육안적으로는 자궁과 우측 난소에 손상 흔적이거나 일차적인 착상 흔적을 발견할 수 없었고, 절제한 우측 난관도 병리조직 검사상 일차적인 착상 흔적을 발견할 수 없었으며, 적출된 태아가 퇴행성 변화를 거의 일으키지 않았고, 잔여태반 조직도 골반후벽 복막에만 존재하였던 점으로 보아 수정난의 원발성 착상의 가능성도 완전히 배제할 수는 없는 것으로 생각된다.

King<sup>14)</sup>이 보고한 복강임신 4예중 1예는 자궁벽의 결손을 통해 탈출한 수정난자가 착상하여 원발성 복강임신을 유발하였다고 하였으며,

Steikh<sup>21)</sup>는 복강경 난관 불임술을 시행받은 323명중 250명에 대해 자궁난관 조영술을 시행하여 3.6%에서 누공이 발생하였음을 보고 하였으며, Rotten<sup>22)</sup>과 Garb<sup>23)</sup>는 자궁 각부 절제술시 누공이 더 잘 형성된다는 것을 보고하였다.

이들의 보고와 함께 복강경 난관 불임술 이후 각각 복강임신과 난소임신 예가 발생함을 발표한 문 등<sup>24)</sup>과 윤 등<sup>25)</sup>의 보고를 미루어 볼 때 본 예에서와 같이 자궁 및 난소에 1차적인 착상이 증명되지 않고 잔여난관도 폐색되어 있는 경우, 확인할 수는 없으나 복강경 난관 불임술후 자궁의 임신이 발생한 예와 마찬가지로 난관 절제술 후에도 자궁각에서 누공이 형성되고 이를 통해 정자가 복강내로 이행하여 복강임신이 이루어질 가능성도 배제할 수는 없는 것으로 생각된다. 조 등<sup>8)</sup>의 예도 일측 난관절제술을 시행한 4년 후 복강임신이 발생하였다.

복강임신의 진단은 초기 임신의 경우 그 증상

이 하복통, 점적출혈, 지속적인 오심, 구토 등으로 절박유산 및 난관임신과 감별이 힘들며, 진행된 임신의 경우 정상자궁내 임신과 감별하기 위해서는 비정위 또는 횡위의 태위를 촉진, 또는 Braxton Hicks 자궁수축여부 확인, 자궁난관 조영술, aortography, isotopic placentography, uterine phlebography 등 방사선 촬영에 의한 진단, pitocin test 및 각종 분만 유도법, 자궁소식자법 등과 근래에는 초음파를 이용한 진단방법이 동원되고 있으나 수술 전 진단율은 거의 50%에 미달하고 있다.<sup>26), 27)</sup>

복강임신의 모성사망율은 6~14.5%로 비교적 높게 발표되고 있는데,<sup>3), 28), 29)</sup> 그 주원인은 진행된 복강임신에서 무리한 태반제거를 시도함으로써 과다출혈을 초래하거나, 그 반대로 복강내 잔류된 태반의 화농, 장폐색, 유착, 소모성 응고장애 등의 심한 합병증에 기인하며<sup>17)</sup>, 김 등<sup>20)</sup>의 예에서도 복강내 혈괴를 제거중 태반 박리로 인한 과다출혈로 Miles 씨 수술을 시행하였음을 보고하였다.

진행된 복강임신에서 일반적인 태반의 처리 방법은<sup>17)</sup> 출혈의 위험성이 적은 경우 이를 완전히 제거하는 방법과 복막의 광범위한 부위나 장 등에 유착된 경우 이를 잔존시켜 흡수를 기대하는 탐폰법, 3주후 재수술 하여 이를 제거하거나 MTX투여로 융모세포의 파괴 및 탈혈관화를 기대하는 방법 등으로 요약되나 상황에 따라 방법을 결정하여야 하며, 여하간 다소간의 위험성을 감수해야 하는 어려운 문제이다

본 증례에서는 태반의 대부분이 이미 조기 박리되어 있었고, 소량의 잔여태반에서의 심한 출혈이 없었으므로 압박과 젤라틴포를 사용하여 지혈이 가능 하였고 수술후 MTX의 치료나 follow-up 수술도 불필요 하였다.

## 요 약

1984년 3월 영남대학교 의과대학 부속병원 산부인과에 자궁외 임신 진단하에 입원하여 응급 개복수술을 시행한 환자에서 일측 자궁부속기 제거술 후 발생한 원발성으로 의심되는 초기 복강임신 1 예를 경험하였기에 문헌고찰과 함께 보고 하였다.

## 참 고 문 헌

1. Clark, J. F. J. and Bourke, J. : Advanced ectopic pregnancy. *Am. J. Obstet. Gynecol.* 78(2):340-350, 1959.
2. Henderson, D. N. and Wilson, R. : Abdominal pregnancy. *Am. J. Obstet. Gynecol.* 88(3): 356-360, 1964.
3. Beacham, W. D., Hernquist, W. C., Beacham, D. W. and Webster, H. D. : Abdominal pregnancy at Charity Hospital in New Orleans. *Am. J. Obstet. Gynecol.* 84(15) :1257-1270, 1962.
4. Cambell, A. : *Am. J. Obstet. Gynecol.* , 55: 228, 1948. (Cited from 10) and (20)
5. Hreshchysyn, M. M., Naples, J. D., and Randall, C. L. : Amethopterin in abdominal pregnancy. *Am. J. Obstet. Gynecol.* , 93(2): 286-288, 1965.
6. Strafford, J. C. and Ragan, W. D. : Abdominal pregnancy: Review of current management. *Obstet. Gynecol.* , 50(5):548-552, 1977.
7. 신경숙, 이우영, 장애수, D. E. Marsden, 김영선 : 복강임신 1 예. *대한산부인과학회잡지*, 24(9) : 867-870, 1981.
8. 趙賢實, 吳惠淑, 鄭慶淑, 禹福姬, 姜信明 : 腹腔妊娠 1 例. *대한산부인과학회잡지*, 26(12) : 1546-1549, 1983.
9. 김대연, 김정만, 이동수, 김용탁, 박승보 : 二次性腹腔妊娠 1 例. *대한산부인과학회잡지*, 25(3) : 395-398, 1982.
10. 成貞柱, 朱明淑, 裴惠珍 : 腹腔妊娠의 2 症例. *대한산부인과학회잡지*, 13(5) : 35-42, 1970.
11. 김성심 : 복강임신의 3 증례, *대한산부인과학회잡지*, 5(3) : 43-47, 1962.
12. 李憲榮, 蔡裕榮, 朴熙高, 董亨根 : 복강임신의 2 례. *대한산부인과학회잡지*, 9(4) : 67-69, 1966.
13. Clark, J. F. J. : Abdominal pregnancy. *Am. J. Obstet. Gynecol.* , 95(4):511-520, 1966.
14. King, G. : Advanced extrauterine pregnancy. *Am. J. Obstet. Gynecol.* , 67(4) : 712-740, 1954.
15. Studdiford, W. E. : Primary peritoneal pregnancy. *Am. J. Obstet. Gynecol.* , 44:487, 1942. (Cited from 17)
16. Cavanagh, D. : Primary peritoneal pregnancy;

- 17 year review. *Am. J. Obstet. Gynecol.*, 78(3): 523-535, 1958.
17. Prichard, J. A., MacDonald, P. C., and Gant, N. F.: *Williams Obstetrics*. 17th ed., Appleton-Century-Crofts, Norwalk, Connecticut, 1985, pp. 433-437.
18. Teneblatt, W.: *Placental management in abdominal pregnancy*, Review of literature and report of a case. *Med. Ann. D. C.*, 23:255, 1954. (Cited from 20)
19. 임옥만, 석광수, 이봉구, 김대현: 原發性 腹腔妊娠의 1例. *대한산부인과학회잡지*, 16(10): 649-653, 1973.
20. 김대훈, 이숙인, 이재현: 복강내임신 1예. *대한산부인과학회잡지*, 16(1): 49-51, 1973.
21. Sheikh, H. H.: *Hysterosalpingographic follow-up of laparoscopic sterilization*. *Am. J. Obstet. Gynecol.*, 125(2):181-184, 1976.
22. Rotten, G. N.: *Failure in sterilization*. *West. J. Surg.*, 63:146, 1955. (cited from 24)
23. Garb, A. E.: *A review of tubal sterilization failures*. *Obstet. Gynecol. Surv.*, 12(3): 291-295, 1957.
24. 文基昊, 洪性格, 金淑姬, 丘秉參: 腹腔鏡 卵管不妊術後 發生한 腹腔內 妊娠의 1例. *대한산부인과학회잡지*, 26(6): 695-698, 1983.
25. 尹汝霖, 南雄琇, 鄭求烈, 黃仁奎, 丘秉參: 腹腔鏡 卵管燒灼 不妊術 後에 發生한 卵巢妊娠의 1例. *대한산부인과학회잡지*, 25(4): 479-482, 1982.
26. Hibbard, L. T.: *The management of secondary abdominal pregnancy*. *Am. J. Obstet. Gynecol.*, 74(3): 543-550, 1957.
27. Rahman, M. S., Al-Suleiman, S. A., Rahman, J., and Al-Sibai, M. H.: *Advanced abdominal pregnancy-Observations in 10 cases*. *Obstet. Gynecol.*, 59(3) 366-372, 1982.
28. Ware, H. H. Jr.: *Observation of 13 cases of late extrauterine pregnancy*. *Am. J. Obstet. Gynecol.*, 55(4): 561-581, 1948.
29. Stander, R. W.: *Abdominal pregnancy*. *Clin. Obstet. Gynecol.*, 5(4): 1065-1075, 1962.

— Abstract —

## A Case of Abdominal Pregnancy Developed after the Previous Unilateral Adnexectomy

Jong Wook Kim

*Department of Obstetrics and Gynecology  
College of Medicine, Yeungnam University  
Taegu, Korea*

Abdominal pregnancy is one of the rare but extremely hazardous complications of childbearing. The diagnosis of the abdominal pregnancy is rarely made before surgery and the management of it also has many difficult problems.

I experienced a case of abdominal pregnancy developed after the previous unilateral adnexectomy and it was a suspicious primary abdominal pregnancy as though did not fulfilled the Studiford's the following criteria for primary abdominal pregnancy. 1) normal tubes and ovaries with no evidence of recent or remote injury, 2) absence of any evidence of uteroplacental fistula, and 3) presence of a pregnancy related exclusively to the peritoneal surface and young enough to eliminate the possibility of secondary implantation following primary nidation in the tube. And now I present a case with brief review of literatures.