

# 방사성 동위원소 심혈관촬영술을 이용한 개심술 전후의 역행성 심실중격운동에 관한 연구\*

서울대학교 의과대학 내과학교실

신성해 · 정준기 · 이명철 · 조보연 · 고창순

흉부외과학교실

서            경            필

= Abstract =

## Evaluation of Paradoxical Septal Motion Following Cardiac Surgery with Gated Cardiac Blood Pool Scan

Seong Hae Shin, M.D., June-Key Chung, M.D., Myung Chul Lee, M.D., Bo Youn Cho, M.D.  
and Chang-Soon Koh, M.D.

*Department of Internal Medicine, College of Medicine, Seoul National University*

Kyung Phil Suh

*Department of Thoracic Surgery*

The development of paradoxical interventricular septal motion is a common consequence of cardiopulmonary bypass operation.

The reason for this postoperative abnormal septal motion is not clear. 41 patients were studied preoperatively and postoperatively with radionuclide blood pool scan to evaluate the frequency of development of paradoxical septal motion with right ventricular volume overload before surgery and the frequency of development of paradoxical septal motion after cardiac surgery with cardiopulmonary bypass, and to evaluate the change of EF related to the development of paradoxical septal motion after cardiac surgery.

The results were as follows;

1) 7 of 41 patients with right ventricular volume overload(that is 17%) showed paradoxical septal motion before surgery.

But 13 of 34 patients(that is 42%) had paradoxical septal motion after cardiac surgery with cardiopulmonary bypass.

So open heart surgery with cardiopulmonary bypass related the development of paradoxical septal motion after surgery.

2) EF significantly decreased in patients who developed paradoxical septal motion after surgery, whereas the EF did not change in the patients who retained normal interventricular septal motion after surgery.

So paradoxical septal motion usually reflected some diminution of left ventricular function, immediately after cardiac surgery.

\* 본 논문은 1984년도 서울대학교병원 특진연구비의 보조로 이루어진 것임.

서 론

심질환 진단법과 함께 개심술의 발달로 수술前 진단 뿐 아니라 수술후의 경과 관찰도 매우 중요하게 되었다. 특히 개심술을 받은 환자중에서 역행성 심실중격운동(Paradoxical interventricular septal motion)이 발생할 수 있음은 이미 보고되었고<sup>1-6)</sup> 그 기전으로 개심술 자체<sup>2,6-7)</sup> 및 우심실 용적 과부하, 우심실 압력 과부하<sup>8-11)</sup>, 관상동맥 질환 및 심근 경색증<sup>12-14)</sup>, Lt Bundle Branch Block 과 같은 심전도(心傳導)장애 등이 생각되고 있으나 그 기전이 확실하지 않고, 國內에서는 아직 이에 대한 보고가 없었다.

이에 저자들은 개심술 전·후의 역행성 심실중격운동의 발생빈도 및 좌심실 기능을 반영하는 EF(Ejection Fraction)의 변화를 알아보고자, 1981년 1월부터 1982년 12월까지 서울대학교병원에서 개심술을 받고, 수술前後에 방사성동위원소 심혈관촬영술, 심에코도 및 심전도를 실시한 환자 41명을 대상으로 수술 前·後의 역행성 심실중격운동을 관찰하여 다음과 같은 성적을 얻었다.

대상 및 方法

대상은 개심술을 실시한 환자 41명으로, 연령은 2세에서 47세까지, 그 평균 연령은 19.1세이었다.

남·여 비는 22명과 19명이었고, 질환별 분류는 판막질환환자가 16명, 심장내 단락환자가 18명, Fallot氏 증후군이 7명이었다(Table 1).

방법은 수술전·후에 <sup>99m</sup>Tc-HSA 15 mCi를 정맥주사한 후 심혈관계가 평형상태에 이르렀을 때, 좌우심실이 가장 잘 분리되도록 좌전사위 30°각도로 평형상태 방사성동위원소 심혈관촬영술(Gated cardiac blood pool scan)을 실시하여 64×64 byte mode로 Computer에 수록한 후 확장기말과 수축기말 화면에서의 심실중격운동을 구하여 역행성 여부를 관찰하였고, 수축기말 화면과 확장기말 화면에서 시간-방사능곡선을 구하여 심박출계수(EF; Ejection Fraction)를 구하였다. 또 M-mode 심에코도를 이용하여 수술 前·後의 심실중격운동을 살펴보았다.

통계처리는 Student t-test를 이용하였으며, 수술 前·後의 비교는 paired t-test를 이용하였다.

성 적

수술前 시행한 평형상태 방사성동위원소 심혈관촬영술에서 83%인 34명에서는 정상적인 심실중격운동을

Table 1. Summary of the Patients Studied

Age: 2~47 years(19.1±11.7 years)	
Sex: M/F=22/19	
Disease:	
Valvular D.	16
Mitral valvular D.	5
Aortic valvular D.	1
Mitral & aortic valvular disease combined	10
L-R Shunt	18
TOF	7
	41

Table 2. Preoperative Findings

Normal septal motion		Paradoxical septal motion	
19.2±12.3	Age(year)	17.2± 8.3	
57.7±10.2	EF(%)	53.2±22.4	
Valvular D. 13	Disease	Valvular D. 3	
ASD, VSD 14		ASD, VSD 4	
TOF 7			
34			7

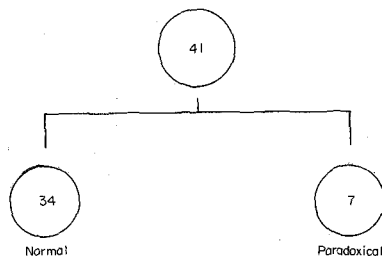


Fig. 1. Schematic presentation of number of patients.

보였고, 17%인 7명에서는 역행성 심실중격운동을 보였다.

수술전에 정상적인 심실중격운동을 보인 군의 평균 연령은 19.2세, EF은 57.7±10.2%이었고, 수술전에 이미 역행성 심실중격운동을 보인 7명의 평균연령은 17.2세, EF은 53.2±22.4%로 두 군間에 연령이나 EF의 유의한 차이는 없었다(Table 2).

그러나 TOF 7예에서는 수술전 모두 정상적인 심실중격운동을 보였고, 수술전 역행성 심실중격운동을 보

Table 3. Postoperative Findings

Normal septal motion		Paradoxical septal motion	
19.8±12.7	Age(year)	17.1±10.8	
7.5± 1.8	Interval(day) (op.-scan)	7.1± 2.1	
	EF(%)		
57.6± 7.6	Pre-op.	57.9±11.3	
61.6± 9.8	Post-op.	45.2±11.2 (p<0.05)	
	Disease		
7	Valvular D.	6	
7	VSD, ASD	7	
7	TOF	0	
21		13	

Table 4. Change of EF during Cardiac Surgery

Preop. \ Postop.	Normal septal motion	Paradoxical septal motion
Normal septal motion	57.6/61.6	57.9/45.2
Paradoxical septal motion	58.0/63.3	50.5/48.8
Preop./postop. Unit(%)		

인 7명 모두에게 우심실 용적과부하(Right Ventricular Volume overload)가 있었다.

수술후 시행한 평형상태 방사성동위원소 심혈관촬영술에서 59%인 24예에서는 정상적인 심실중격운동을 보였으나 41%인 14예에서는 역행성 심실중격운동을 보였다.

이들중 수술전에 정상적인 심실중격운동을 보인 34

Table 5. Comparison of LVEF between the two groups

LVEF Difference			
Preoperative & Postoperative normal septal motion		Preoperative normal septal motion but postoperative paradoxical septal motion	
3.48%	Mean	-13.04%	
12.64%	S.D.	15.25%	
21	Number	13	

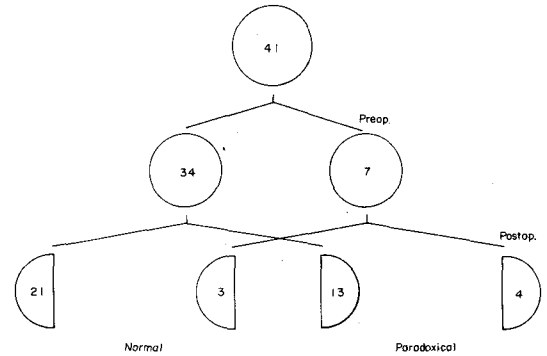


Fig. 2. Change of EF during cardiac surgery.

예를 보면 21명은 수술후에도 정상적인 심실중격운동을 보인 반면 13명은 수술후에는 역행성 심실중격운동이 생겼다(Fig. 1).

수술후 정상적인 심실중격운동을 보인 군의 평균 연령은 19.8세이었고, 수술과 평형상태 방사성동위원소 심혈관촬영술을 실시한 날짜간격은 7.5일, EF은 61.8±9.7%이었는데, 이중 수술전에 시행한 평형상태 방사성 동위원소 심혈관촬영술에서 역행성 심실중격운동을 보인 3예를 제외한 21예의 EF은 61.6%이었으며, 이들 21예의 수술전 EF은 57.6%이었다.

개수술후 41%인 17예에서 역행성 심실중격운동이

Table 6. Disease Distribution according to Postoperative Wall Motion

Disease	Postoperative normal septal motion	Postoperative paradoxical septal motion	Total
Valvular D.	8( 7)	8( 6)	16(13)
VSD, ASD	9( 7)	9( 7)	18( 4)
TOF	7( 7)		7( 7)
Total	24(21)	17(13)	41(34)

( ) : Number of preoperative normal septal motion

관찰되었으며, 이들의 평균연령은 17.1세, 수술과 평형상태 방사성동위원소 심혈관촬영술을 실시한 날짜간격은 7.1일, EF는  $46.1 \pm 16.8\%$ 이었는데 이중 수술전에 시행한 평형상태 방사성동위원소 심혈관촬영술에서 이미 역행성 심실중격운동을 보인 4예를 제외한 13예의 EF는  $45.2\%$ 이었고, 이들의 수술전 EF는  $57.9\%$ 이었다 (Table 3).

수술후 역행성 심실중격운동의 발생빈도가 증가함을 알 수 있었으나, 평균연령이나, 수술과 평형상태 방사성동위원소 심혈관촬영술을 실시한 날짜 간격, 수술전의 EF에는 두 군간에 유의한 차이가 없었다. 그러나 수술후의 EF는 두 군간에 유의한 차이가 있었다 ( $p < 0.05$ ) (Table 3).

수술전·후의 EF의 변화는 Table 4와 같았다.

이들중 수술전·후 모두 정상적인 심실중격운동을 보인 21예의 EF 변화의 평균은  $3.48 \pm 12.64$ 로 수술후 EF가 증가하는 경향을 나타내었으나 통계적으로 유의한 차이는 없었고, 수술전에는 정상적인 심실중격운동을 보였으나 수술후에 역행성 심실중격운동을 보인 13예의 EF 변화에의 평균은  $-13.04 \pm 15.25$ 로 수술후 EF가 감소하였음을 알 수 있었고, 두 그룹의 EF 변화에는 통계적으로 유의한 차이가 있었다 ( $p < 0.01$ ) (Table 5) (Fig. 2).

이들의 질환별 분류는 Table 6과 같다.

## 고 안

개심술후 역행성 심실중격운동이 발생함은 이미 알려져 있으나<sup>1-6)</sup> 그 기전은 명확하지 않고, 또 이의 임상적 의의에 대해서도 확실하지 않다.

Miller<sup>2)</sup> 등은 승모판막 교체술 후 역행성 심실중격이 발생한다고 보고하였고 수술후 Paraprosthetic leakage가 있어 승모판막폐쇄부전증이 있으면 오히려 역행성 심실중격운동이 없어지고 이런 현상은 대동맥판막 교체술(Aortic Valve Replacement)후에도 나타난다고 하였다. 그러나 현재에는 개심술후 우심실 혹은 좌심실 용적과부하의 유무가 개심술 후 정상적 혹은 역행성 심실중격운동을 발생케하는 근본 원인이라고는 생각되지 않는다. 또 승모판막 교체술 후 Paraprosthetic leakage가 있을 때 이로 인하여 승모판막폐쇄부전증이 발생하고 이때는 정상적인 심실중격운동을 보이게 되나 개심술후 정상적인 심실중격운동이 있을 때 Paraprosthetic leakage나 우심실 용적과부하가 교정되지 않고 있다고는 할 수 없다.

또 많은 양의 심낭삼출액이 있어 심운동의 변화가 있을 때에도 역행성 심실중격운동이 발생한다<sup>17)</sup>고 하나 수술후 역행성 심실중격운동이 발생한 예중 다량의 심낭삼출액이 동반된 경우는 그리 많지 않다. Payvandi<sup>4)</sup> 등은 선천적으로 심외막(Pericardium)이 없는 환자에게서 우심실 용적과부하 및 역행성 심실중격운동이 발생한다고 보고하면서 그 기전은 심외막이 없으므로 흉강내에서의 심장운동의 변화가 생기고 이에 따라 우심실 용적과부하가 생겨 역행성 심실중격운동을 유발한다고 말하였다. 특히 개심술후 심외막에 손상을 입은 환자에게서 이와 같은 기전으로 역행성 심실중격운동이 발생한다고<sup>21,22)</sup> 하였으나 개심술후 심외막의 손상여부와 역행성 심실중격운동 발생사이에 유의한 상관관계가 없어 심외막의 손상이 역행성 심실중격운동 발생에 관여는 하나 발생기전 전부를 설명할 수는 없었다. Burggraf와 Graige<sup>3)</sup> 등은 개심술중 임상적으로는 인지할 수 없는 정도의 심벽의 저산소증(Septal Ischemia)에 의해 개심술 후 역행성 심실중격운동이 발생한다고 보고하였다. 이들은 수축기때 심벽의 두께를 측정하여 정상적으로 심벽이 두꺼워지면(normal septal thickening) 정상적인 심실중격운동을 보였으나 수축기때에 심벽이 두꺼워지지 못할 때는 역행성 심실중격운동이 발생한다는 것을 알 수 있었다.

Righetti<sup>5)</sup> 등은 관상동맥수술을 받은 환자에서 심에 코드를 이용하여 위와 같은 결과를 얻었다고 보고하였고, Ross<sup>18)</sup> 등도 이와 유사한 결과를 보고하였다.

저자들의 결과에서도 개심술 후 역행성 심실중격운동을 보인 그룹사이에 연령이나 수술전 EF의 유의한 차이는 없었으나 수술후 EF의 유의한 차이가 있어 개심술로 인한 심근의 수축력 변화와 개심술후의 역행성 심실중격운동의 발생은 서로 관계가 있음을 알게 되었고 Burggraf의 보고와 일치하는 것으로 생각된다. TOF 7에는 모두 수술전에 우심실 용적과부하가 있었으나 정상적인 심실중격운동을 보여 우심실 용적과부하만으로 역행성 심실중격운동의 발생기전을 설명할 수 없음도 알 수 있었다. Alan<sup>19)</sup> 등은 개심술을 실시한 연령에 따라 개심술후 우심실 용적과부하 및 역행성 심실중격운동의 발생율이 달라 25세이후에 심방결손으로 개심술을 실시했을 때 그 발생율이 높다고 주장했으나 저자의 결과 및 다른 사람의 보고서에는 연령에 따른 차이를 찾을 수 없었다.

심에코를 이용한 심실중격운동의 관찰은 관찰자에 따라 또 측정하는 위치에 따라 상이한 결과가 나타날 수 있음은 이미 알려져 있으나<sup>20)</sup> 평형상태 방사성동위

원소 심혈관촬영술을 이용하여 얻은 심실중격운동은 이런 제약점이 없고 부정맥에 의한 오차를 배제할 수 있어 더욱 정확한 결과를 얻었을 것으로 사료된다.

### 결 론

1) 우심실 용적 과부하가 있는 41명의 환자중 17%인 7예에서 개심술전에 역행성 심실중격운동이 있었다.

2) 수술전에 정상적인 심실중격운동을 보인 34예중 42%인 13예에서 개심술 후 역행성 심실중격운동을 보았다.

3) 개심술 후 역행성 심실중격운동을 보인 예에서는 EF이 감소한 반면, 개심술후에도 계속 정상적인 심실중격운동을 보인 예에서는 EF의 변화가 없었다.

따라서 역행성 심실중격운동은 개심술 직후의 좌심실 기능저하를 반영하는 것으로 사료된다. (본 연구의 진행에 기술적인 협조를 하여 주신 서울대학교병원 핵의학과의 유광열씨와 직원 여러분에게 감사드립니다.)

### REFERENCES

- 1) Feigenbaum, H.: *Echocardiography*, 2nd ed., Philadelphia, 1976, Lea & Febiger, p.287.
- 2) Miller, H.E., Gibson, D.G. and Stephens, J.D.: *Role of echocardiography and phonocardiography in diagnosis of mitral paraprothetic regurgitation with Starr-Edwards prostheses*, *Br. Heart. J.*, 35:1217, 1973.
- 3) Burggraf, G.W. and Craige, E.: *Echocardiographic studies of left ventricular wall motion and dimensions after valvular heart surgery*, *Am. J. Cardiol.*, 35:473, 1975.
- 4) Payvandi, M.N. and Kerber, R.E.: *Echocardiography*.
- 5) Righetti, A., Crawford, M.H., O'Rourke, R.A., Schelbert, H., Daily, P.O. and Ross, J., Jr.: *Interventricular septal motion and left ventricular function after coronary bypass surgery. Evaluation with echocardiography and radionuclide angiography*, *Am. J. Cardiol.*, 39:372, 1977.
- 6) Vignola, P.A., Boucher, C.A., Curfman, G.D., et al.: *Abnormal interventricular septal motion following cardiac surgery: Clinical, surgical,*

- echocardiographic and radionuclide correlates. Am. Heart. J.*, 97:27~34, 1979.
- 7) Pearlman, A.S., Borer, J.S., Clark, C.E., et al.: *Abnormal right ventricular size and ventricular septal motion after atrial septal defect closure. Am. J. Cardiol.*, 41:295-301, 1978.
- 8) Pearlman, A.S., Clark, C.E., Henry, W.L., et al.: *Determinants of ventricular septal motion: Influence of relative right and left ventricular size. Circulation*, 54:83-91, 1976.
- 9) Diamond, M.A., Dillon, J.C., Haine, C.L., et al.: *Echocardiographic features of atrial septal defect. Circulation*, 43:129-135, 1971.
- 10) Meyer, R.A., Schwartz, D.C., Benzing, G., et al.: *Ventricular septum in right ventricular volume overload. Am. J. Cardiol.*, 30:349-353, 1972.
- 11) Meyer, R.A., Kaplan, S.: *Noninvasive techniques in pediatric cardiovascular disease. Prog. Cardiovasc. Dis.*, 15:341-367, 1973.
- 12) Kolibash, A.J., Beaver, B.M., Fulkerson, P.K., et al.: *The relationship between abnormal echocardiographic septal motion and myocardial perfusion in patients with significant obstruction of the left anterior descending artery. Circulation*, 56:780-785, 1977.
- 13) Assad-Morell J.L., Tajik, A.J., Giuliani, E.R.: *Echocardiographic analysis of the ventricular septum. Prog. Cardiovasc. Dis.*, 17:219-237, 1974.
- 14) Wiener, I., Meller, J., Packer, M., et al.: *Prognostic value of echocardiographic evaluation of septal function in acute anteroseptal myocardial infarction. Am. Heart. J.*, 97:726-732, 1979.
- 15) Abbasi, A.S., Eber, L.M., MacAlpin, R.N., et al.: *Paradoxical motion of interventricular septum in left bundle branch block, Circulation*, 49:423-427, 1974.
- 16) Gomes, J.A., Damato, A.N., Akhtar, M., et al.: *Ventricular septal motion and left ventricular dimensions during abnormal ventricular activation. Am. J. Cardiol.*, 39:641-650, 1977.

- 17) Vignola, P.A., Pohost, G.M., Curfman, G.D. and Myers, G.S.: *Correlation of echocardiographic and clinical findings in patients with pericardial effusion*, *Am. J. Cardiol.*, 37:701, 1976.
  - 18) Ross, J., Jr. and Franklin, D.: *Analysis of regional myocardial function, dimensions and wall thickness in the characterization of myocardial ischemia and infarction*. *Circulation*, 53(Suppl. I):I-88, 1976.
  - 19) Alan, S., Pearlman, J.S., Eorer, C.E., Clark, W.L., Henry, D.R., Redwood, A.G. and Epstein, S.E.: *Abnormal right ventricular size and ventricular septal motion after atrial septal defect closure*. *Am. J. Cardiol.*, 41:295, 1978.
  - 20) Abbasi, A.S., Eber, L.M., MacAlpin, R.N., et al.: *Paradoxical motion of interventricular septum in left bundle branch block*. *Circulation*, 49:423-427, 1974.
  - 21) Gibson, T.C., Grossman, W., McLaurin, L.P., et al.: *Echocardiography in patients with constrictive pericarditis*. *Circulation*, 50(Suppl. III): 86, 1974(abstract).
  - 22) Katdare, A.V., Vengsarkar, A.S., Nair, K.G.: *Echocardiographic features of the interventricular septal motion in constrictive pericarditis*. *J. Postgrad. Med.*, 25:214-218, 1979.
-