

폐의 선천성 낭포성 유선종

— 치험 2예 —

조광현* · 우중수* · 이양행* · 김종덕** · 은충기** · 홍숙희***

— Abstract —

Congenital Cystic Adenomatoid Malformation of the Lung (2 cases)

Kwang-Hyun Cho, M.D.*, Jong-Soo Woo, M.D.*, Yang-Haeng Lee, M.D.*,
Jong-Deok Kim, M.D.**, Tchoong-Kie Eun, M.D.**, Sook-Hee Hong, M.D.***

The congenital cystic adenomatoid malformation (C.C.A.M.) of the lung is a rare lesion consisted of multiple cysts in the pulmonary parenchyma lined cuboidal or columnar epithelium.

The C.C.A.M. presents clinically in three ways:(1) stillborn or perinatal death, (2) progressive respiratory distress in the newborn, and (3) acute and chronic pulmonary infections in the older infant and child.

We recently experienced two cases of C.C.A.M. of the lung, and have good surgical results.

The first case was 29 days old male and the second case was 16 month old female who have been suffered from severe respiratory difficulty and pulmonary infection repeatedly each other.

The lobectomies were performed, and the postoperative course was uneventful.

I. 서 론

폐의 선천성 낭포성 유선종 기형은 Ch'in 과 Tang¹⁾에 의하여 1949년 10예가 처음 보고된 이후 간헐적 보고가 있긴 하지만 비교적 희귀한 질병으로서 주로 사산아로 태어나거나, 혹은 출생 후 점차적으로 심한 호흡부전증을 유발하게 되거나 혹은 경미한 경우는 점차 성장

함에 따라 2차적인 세균 감염의 발생으로 인하여 호흡기계 증상을 반복하므로서 발견하게 된다.

저자들은 최근 갑작스런 호흡곤란으로 입원한 29일 된 남아와 장기간 반복되는 폐의 세균 감염으로 인하여 본증으로 추정된 16개월 된 여아에서 양자 모두 수술 후 병리 조직학적으로 본증으로 확진되었기에 문헌고찰과 더불어 보고하고자 한다.

II. 증 례

<증례 1>

이△욱, 생후 29일 남아

주소 : 호흡 곤란

병력 : 내원 3일 전부터 코가 막히고 무기력한 증세로 개인병원에서 감기로 치료하던 도중 갑자기 본병원 도착 3시간 전부터 호흡 곤란 및 이에 따른 심한 흉벽 함몰, 청색증 등이 나타나 본원 응급실을 통하여 입원함.

* 인제대학 의학부 부속 부산백병원 흉부외과학교실

* Department of Thoracic and Cardiovascular surgery, Inje Medical College, Pusan Paik Hospital.

** 인제대학 의학부 부속 부산백병원 진단방사선과학교실

** Department of Radiology, Inje Medical College, Pusan Paik Hospital.

*** 인제대학 의학부 부속 부산백병원 임상병리과학교실

*** Department of Clinical Pathology, Inje Medical College, Pusan Paik Hospital.

출산력 및 가족력 : 첫 아이로 개인병원에서 비교적 순산하였으며 출생시 체중은 3.2kg이었다. BCG 접종도 실시하였음.

이학적 소견 : 외견상 무기력하며 노력성 호흡에 따라 심한 흉벽함몰이 있었으며 청진상 좌측 폐야 전체의 영역에서 호흡음을 들을 수 없었으며 심음은 우측으로 심하게 이동하며 들렸으나 심잡음은 청진되지 않았다. 복부는 약간 팽만되어 있었고 간 및 비장이 촉진되었다. 맥박은 165~180회/분, 호흡수는 65~75회/분으로 상당한 빈맥 및 과호흡이 있었다.

검사실 소견 : 혈액검사 및 전해질 조성은 정상 범위 이내였다.

흉부 방사선학적 소견 : 심장과 종격동이 심하게 우측으로 이동하여 우측 폐야는 하엽 부분만 조금 나타나 보였으며 좌측 폐는 전체적으로 방사선 투과성(radiolucent)의 양상을 보이며 평탄한 횡격막을 보였다. 또한 좌하엽에 타원형의 낭종성 음영이 3개 정도 나타나 보였다 (Fig.1).




Fig. 1. Case. 1. Pre-op. Chest A-P View
Roentgenogram of the chest demonstrates a oval shape, multicystic mass occupying left lower lobe and displacing mediastinum to the right.

수술 소견 : 좌측 제 6 늑간을 통하여 개흉하고 좌하엽 절제술을 실시하였다. 수술시 좌하엽의 과도한 팽창으로 인하여 좌상엽은 거의 축소되어 있었으며 좌하엽의 표면은 다량의 공기를 함유한 팽창된 고무풍선 같았다. 좌하엽 절제술을 실시한 후 좌상엽은 잘 팽창하여 별 어려움 없이 수술이 완료되었다.

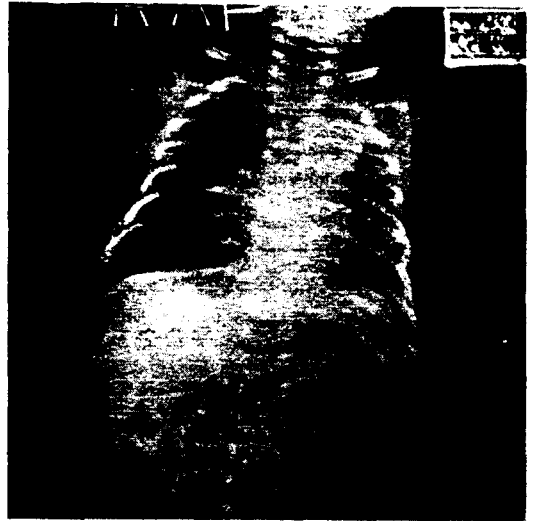


Fig. 2. Case. 1. Post-op. Chest A-P View
Roentgenogram of the chest following left lower lobectomy demonstrates return of mediastinum to midline and well-expanded left upper lobe.

수술후 경과 : 수술직후 부터 과호흡 등의 증세는 좋아졌으며, 남아있는 좌상엽도 잘 팽창되어 있어서 별다른 합병증 없이 13일 만에 퇴원하였다 (Fig.2).

병리 조직학적 소견 : 절제한 조직은 7.3×6.6×4.0cm 크기로 무게 28gm 되는 좌하엽 폐로 절면은 매끈하였다. 단면상 늑막하 측 폐실질의 변연부에 다수의 크고 작은



Fig. 3. Case. 1. Specimen (Gross finding)
Gross finding of the resected left low lobe, 28gm weight, 7.3×6.6×4.0cm dimensions.

낭종이 스펀지 모양으로 있었으며 그 중 가장 큰 낭종은 직경이 4.5cm였다. 현미경학적 검사에서 이러한 낭종은 섬모성 위중층 원주 혹은 단층의 입방상피 세포로 덮인 기종성의 폐포와 확장된 말단 세기관지와 유사한 작은 낭종이 서로 교통하면서 존재하고 있었다 (Fig. 3, 4, 5).

<증례 2>

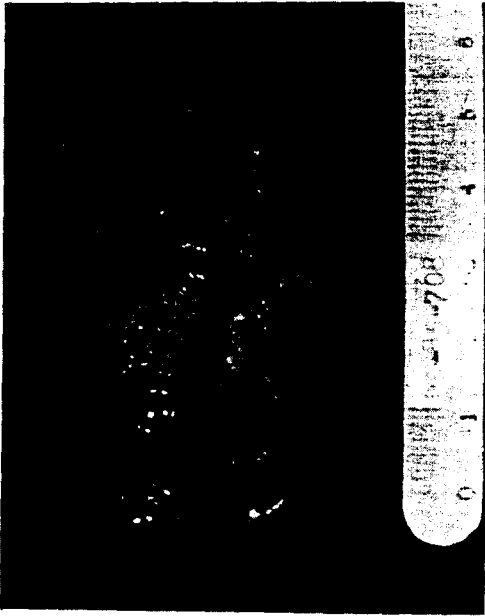


Fig. 4. Case. 1. Specimen (Cut surface)
Sectioning of the left low lobe reveals numerous irregular, multiloculated cysts.

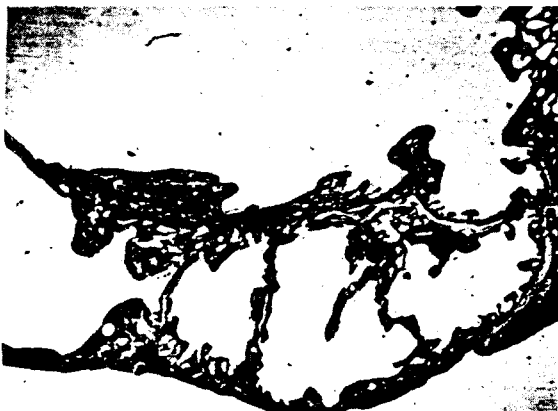

Fig. 5. Case. 1. Microscopic findings
Many various sized cysts with papillary growth are seen. (H&E Stain, ×40)

김김혜, 16개월 여아.

주소 : 호흡 곤란

병력 : 생후 15일 부터 기침, 미열 등의 증세로 개인 병원에서 감기로 치료 받던 중 호흡 곤란이 생후 19일 경부터 나타나 본원 응급실을 통하여 소아과로 입원 후 늑막천자상 황색의 늑막액이 다량 흡인되어 농흉의 진단하에 흉부외과로 전과되어 폐쇄식 흉강내 삽관술을 실시하였다. 입원 16일 만에 환아의 증세는 많이 좋아졌으나 흉부 방사선상 좌상 폐야의 혼탁한 방사선 비투과성 (radiopaque)의 음영은 완전히 없어지지 않은채 보호자의 원에 의하여 퇴원하였다. 퇴원 20일 후인 생후 2개월째 기침, 열 등의 증세로 흉부 방사선 촬영을 실시하여 좌상 폐야 전체에 방사선 비투과성 음영이 발견되어 재발된 농흉으로 생각하여 폐쇄식 흉강내 삽관술을 재차 실시하였다. 삽관을 통하여 진득한 황색의 농액이 배출되고 난뒤 좌폐야의 중간 부분에 큰 낭종이 발견되어 선천성 낭포성 질환으로 생각하여 수술을 권유하였으나 보호자가 동의하지 않아 입원후 1달 만에 증세가 호전되어 퇴원하였다. 생후 14개월 짜에 다시 심한 호흡 곤란 및 기침 등으로 입원하여 폐쇄식 흉강내 삽관술을 실시하였으나 흉관을 통하여 계속적인 공기 유출이 있어서 생후 16개월째 수술을 시행하였다.

출산력 및 가족력 : 첫번째 아이로 조산원에서 출산하였으며 출생 당시의 체중은 3.4kg이었다.

이학적 소견 : 첫번째 입원 당시 심한 호흡 곤란 및 이에 따른 흉골 함몰이 있었으며 청진상 좌폐야의 전체에서 호흡음을 들을 수 없었으며 우폐야의 호흡음도 상당히 감소되어 있었다. 심음은 우측 하폐야 쪽으로 밀려서 청진되었으며 심잡음은 들리지 않았다. 복부 촉진상 중정도 간이 만져졌으며 맥박은 150~160회/분, 호흡수는 50회/분, 체온은 38.5~39℃ (직장온도)였다.

검사실 소견 : 혈액 검사상 Hb : 14.2mg%, Hct : 43%, WBC : 32,300, ESR : 32mm/hr였으며 전해질 조성은 K⁺ 6.6mEq/l 외에는 정상 범위 이내였다. 혈액 배양검사 및 늑막천자 시 얻어진 농의 균배양은 음성이었다.

흉부 방사선학적 소견 : 좌폐야의 거의 전부분에 걸쳐 방사선 비투과성의 음영이 보였으며 이로 인하여 심장 및 중격동이 우측으로 심하게 이동되어 보였다 (Fig. 6). 폐쇄식 흉강내 삽관술 후 충분히 배농이 된 상태에서 (2번째 입원시) 좌폐야의 중간부분을 거의 차지하는 방사선 투과성의 낭종이 발견되었다 (Fig. 7).

수술 소견 : 좌측 5번째 늑골을 제거한 후 오랫동안의

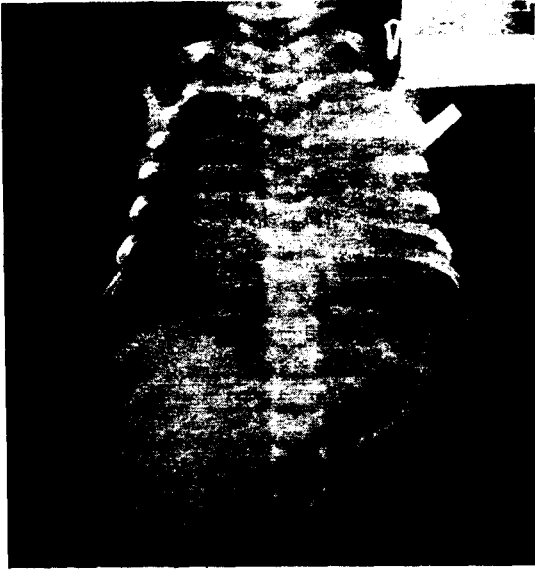

Fig. 6. Case. 2. Pre-op. Chest A-P View
Roentgenogram of the chest demonstrates a water-density mass occupying left upper lobe and displacing mediastinum to the right.

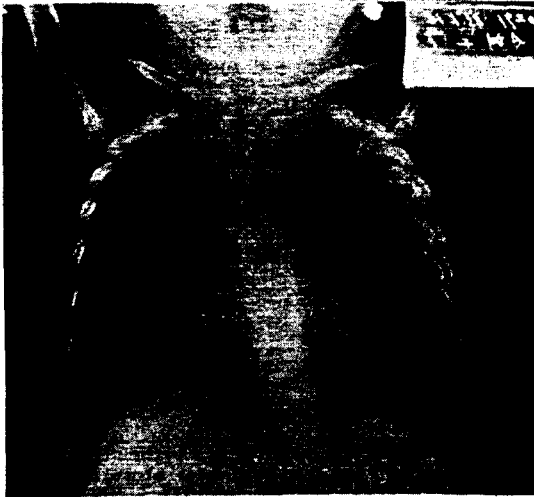

Fig. 7. Case. 2. Post-Closed Thoracotomy Chest A-P View
Roentgenogram of the chest demonstrates a air-filled well demarcated cyst occupying left upper lobe.

계속된 세균 감염으로 늑막 유착이 심하여 조심스럽게 폐실질과 늑막의 유착 부위를 박리한 후 좌상엽 절제술을 실시하였다. 낭종은 좌상엽의 대부분을 차지하고 있었으며 흉관을 삽관한 부위로 추축되는 상처가 좌상엽의 낭종 부분에 보였으며, 이것이 폐쇄성 흉강내 삽관

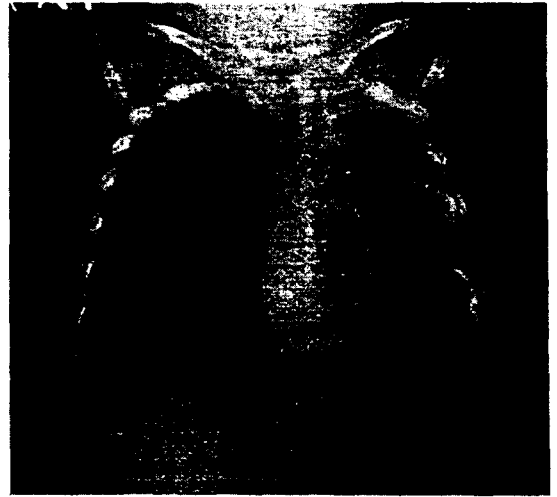

Fig. 8. Case. 2. Post-op. Chest A-P View
Roentgenogram of the chest following left upper lobectomy demonstrates return of mediastinum to midline and well expanded left lower lobe.

술 후 계속된 공기 누출의 원인으로 생각되었다.

수술후 경과 : 수술후 흉부 방사선 소견상 좌하엽의 충분한 팽창을 볼 수 있으며 (Fig.8) 별다른 합병증 없이 술후 11일째 퇴원하여 현재까지 양호한 상태를 유지하고 있다.

병리 조직학적 소견 : 절제된 좌상엽의 폐는 $9 \times 9 \times 3.3$ cm 크기로 45gm이었으며 비교적 평활한 표면을 보였다. $5.0 \times 4.5 \times 2.5$ cm 크기의 큰 낭종 한개가 폐실질의 대부분을 차지하고 있었고 주위에 여러개의 아주 작은 낭종이 산재해 있었다. 큰 낭종 주위를 싸고있는 폐실질은 회백색 혹은 황금색의 반점을 보이고 있었다. 현미경 검사에서 큰 낭종의 내면은 섬모성 위중층 원주상피로 덮여 있었고, 주위의 작은 낭종은 입방 상피세포로 덮여 있었다. 부분적으로 이들 낭종 내강은 염증성 삼출액과 점액으로 차 있었고 낭종 사이의 결합 조직에도 중성구 및 임파구 등의 염증세포 침윤이 있었다 (Fig.9, 10, 11).

III. 고 찰

폐의 선천성 낭포성 유선종 기형은 말단 세기관지의 급격한 증식으로 인하여 선종과 유사한 조직학적 양상을 보이며 마치 육안적으로는 큰 고우와 같은 탄력성있는 덩어리로 보인다²⁾. 또한 이 질병은 호기시 기관지의 허탈 (collapse)을 방지하는 기관지 연골 조직의 부

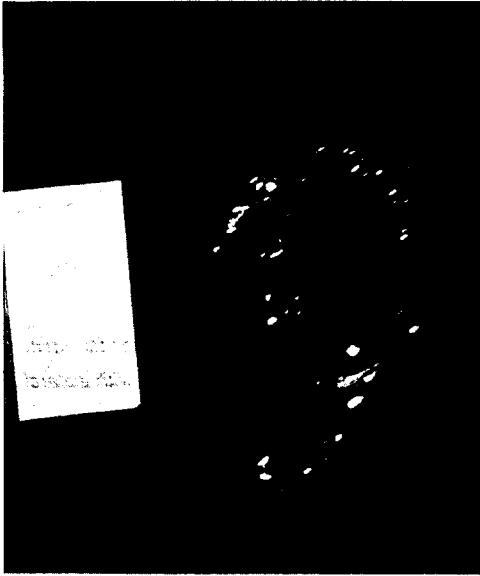


Fig. 9. Case. 2. Specimen (Gross finding)
Gross finding of the resected left upper lobe, 45gm weight, 9.0×9.0×3.3cm dimensions.



Fig. 10. Case. 2. Specimen (Cut surface)
Serial sectioning of the left upper lobe reveals large and multiple small cysts, and filled with mucin or inflammatory exudates.

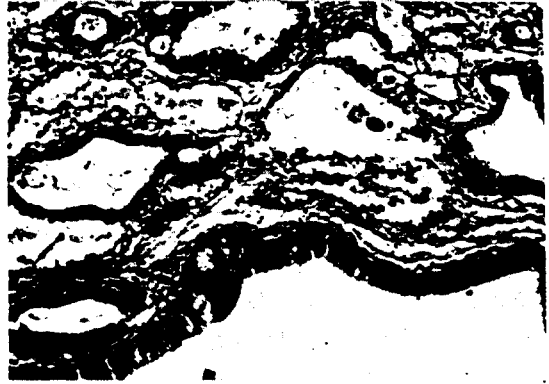


Fig. 11. Case. 2. Microscopic finding
The lining epithelium of the cyst is ciliated pseudostratified columnar cells or a single layer of cuboidal epithelium. (H&E Stain, ×100)

하면 청색증까지 유발하게 되어 응급 조치를 취하지 않으면 생명이 위험하게 된다. 태생학상 정확한 원인은 아직 잘 모르나 연골 조직 (cartilaginous analage) 이 형성되기 직전의 폐엽 구조물 (lobar architecture) 이 형성되는 시기, 즉 태생 5 주 경에 발생하는 것으로 생각하고 있다. 주로 한 엽에 국한되어 발생하며 각 엽에 발생하는 빈도는 같은 것으로 보고되고 있다. 낭종은 서로 교통되는 경우가 많으나 주기관지와의 교통이 되는 경우는 드물다. 낭종의 덩어리는 주로 세기관지의 과도성장으로 인하여 늑막에 인접한 부위인 원위부를 제외한 전 폐포의 발달이 억제된다. 그러한 경향으로 말미암아 가끔 이 덩어리가 연골이 존재하지 않는 정상 조직이 과도성장을 한 것 같은 양상을 보이므로 과오종 (hamartoma) 으로 불리워 지기도 하였다^{3,4,5}. Stocker 등¹⁶ 은 임상 및 병리 조직학적 소견에 따라 3 가지 유형으로 구분하였는데 제 1 형은 주로 2cm 이상의 한개 혹은 몇개의 큰 낭종으로 구성되며 내벽은 섬모성 중층 원주세포로 이루어져 있고 이들 큰 낭종 사이 혹은 주위에 작은 낭종이 있으며 비교적 임상적 예후는 좋다. 제 2 형은 주로 1cm 이내의 비교적 크기가 일정하면서 작은수 많은 낭종들로 구성되며 내벽은 섬모성 입방 혹은 원주세포로 이루어져 있고 다른 선천성 기형이 동반되어 예후가 나쁘다. 제 3 형은 비교적 드문 형으로 낭포의 형성 없이 0.5cm 이하의 겨우 육안으로 볼 수 있을 정도로 작은, 미세기관지와 유사한 구조를 가진 선조직들이 유선종을 이루며 주로 섬모 원주세포로 구성되어 있다. 이러한 조직은 침범된 폐엽의 전체를 점유하므로 매우 예후가 불량한 것으로 분류하였다. 저자들이 치험한 2례

측으로 인하여 점차로 기종성 확장 (emphysematous enlargement) 을 야기하여 종격동이 반대편의 정상 폐 쪽으로 이동하게 된다. 그에 따라 환자는 호흡 곤란 및 심

는 모두 Stocker 분류법의 제 1형에 속하였다. 선천성 낭포성 유선종 기형은 임상적으로 3가지 경과를 밟게 되는데 ①사산 혹은 분만 직후 사망, ②신생아에 있어서 점진적인 호흡 부전, ③유아 및 소아에 있어서 급성 혹은 만성적인 호흡기 감염 등으로 나타나게 된다. 저자들이 경험한 증례 1은 두번째 경우이며, 증례 2는 세번째 경우에 해당한다고 볼 수 있다. 주 증세는 급격한 호흡 곤란증으로 심한 과호흡 및 청색증 뿐만 아니라 사망까지도 도달하게 된다. Craig 등⁹⁾은 특징적인 흉부 방사선학적 소견을 기술하였는데, 산재한 방사선 투과성 부분을 함유한 연조직 음영을 보이는 폐 실질 조직 내의 종괴로서 크거나 모양은 불규칙적이며 종괴의 외연은 매우 예각을 이룬다고 하였다. 또한 심장과 종격동은 반대편으로 밀려있고 낭종이 발생한 쪽의 폐는 흉부 중심선을 넘어 역시 반대편으로 탈출된 양상을 종종 보인다고 한다. 특히 신생아기에서는 흉부 방사선상 낭종이 아직 공기를 함유하고 있지 않기 때문에 단지 물과 비슷한 음영의 종괴 (water density mass)로 보일 수도 있다. 감별해야 할 질병으로는 폐엽 기증, 선천성 횡격막 탈장, 핵장 섬유증(mucoviscidosis), Letterer-Siwe 병 등이 있다¹⁰⁾.

신생아에서 종격동은 성인에 비하여 상당히 이동성이 심하여 선천성 낭포성 유선종 기형의 발생시 이 낭종으로 인하여 정상의 폐조직과 혈관 구조물이 압박 받기가 성인에 비하여 훨씬 쉬워지므로 응급 수술이 필요하게 된다. 대개는 폐엽절제술로 치유될 수가 있으나 전폐적 출혈을 요하는 경우에도 폐엽절제술에서와 같이 잘 견디는다고 한다¹¹⁾. 특히 주의할 점은 마취 유도시 기관지내 삽관을 통하여 양압의 기계적인 호흡을 과도하게 시키게 되면, 낭종 기형의 병소 부위가 매우 팽창되면서 정상의 폐 및 종격동 구조물을 압박하게 되어 심·폐부전의 증세를 더욱더 악화시키게 된다. 수술중 낭종이 늑막 가까이 모여 있어 (subpleural cyst collection) 낭종 제거술 혹은 부분 폐소구역 절제술만 실시한 경우는 대개 재수술하여 폐엽절제술을 한 예가 대부분이었으며 또한 병소 부위를 제거한 뒤에도 남아있는 폐조직이 양압의 호흡을 시켜도 충분히 팽창되지 않는 경우도 추후 재수술한 원인 중의 상당수를 차지하고 있다. 그러므로 의심되는 병소 부위는 과감한 폐엽절제술을 시행하는 것이 좋고 남아있는 폐조직이 불충분하게 늘어난다면 근본적인 완전한 전폐적출술도 고려해야만 한다¹²⁾.

IV. 결 론

저자들은 최근 폐의 선천성 낭포성 유선종 기형인 29 일된 남아와 16 개월 된 여아를 수술로 치험 후 병리조직학적으로 확진되었기에 문헌 고찰과 함께 보고하였다.

REFERENCES

1. Ch' in, K.Y., and Tang, M.Y.: Congenital adenomatoid malformation of one lobe of a lung with general anasarca. *Arch. Pathol.*, 48:221, 1949.
2. Buntain, W.L., Isaacs, H.Jr., Payne, V.C. Jr., Lindesmith, G.G. and Rosenkranz, J.G.: Lobar emphysema, cystic adenomatoid malformation, pul. sequestration, and bronchogenic cyst in infancy and childhood.: A clinical group. *J. Pediat. Surg.* 9:85, 1974.
3. Kwitken, J., and Reiner, L.: Congenital cystic adenomatoid malformation of the lung. *Pediatrics* 30:759-768, 1962.
4. Goodyear, J.E., and Shillitoe, A.J.: Adenomatoid hamartoma of the lung in a newborn infant. *J. Clin. Pathol.* 12:172-174, 1959.
5. Graham, G.C., and Singleton, J.W.: Diffuse hamartoma of the upper lobe in an infant. *Amer. J. Dis. Child* 89:609-611, 1955.
6. Craig, J.M., Kirkpatrick, J., Neuhauser, EBD.: Congenital cystic adenomatoid malformation of the lung in infants. *Amer. J. Roentgen* 76:516-526, 1956.
7. Crawford, T.J., and Cahill, J.J.: The surgical treatment of pul. cystic disorders in infancy and childhood. *J. Pediat. Surg.* 6:251-255, 1971.
8. Belanger, R., La Fleche, L.R., Picard, J.L.: Congenital cystic adenomatoid malformation of the lung. *Thorax* 19:1-11, 1964.
9. Birdsell, D.C., Wentworth, P., Reilly, B.J., et al.: Congenital cystic adenomatoid malformation of the lung.: A report of eight cases. *Canad. J. Surg.* 9:350-356, 1966.
10. Holder, T.M., and Christy, M.G.: Cystic adenomatoid malformation of the lung. *J. Thoracic Cardiovasc. Surg.* 47:590-597, 1964.
11. Parodi-Hueck, L., Densler, J.F., Reed, R.C., et al.: Congenital cystic adenomatoid malformation of the lung. *Clin. Pediat.* 8:327-330, 1969.
12. Moncrieff, M.W., Cameron, A.H., Astley, R. et al.: Congenital cystic adenomatoid malformation of the lung.

Thorax 24:476-487, 1969.

13. Halloran, L.G., Silverberg, S.G., and Salzberg, A.M.: *Congenital cystic adenomatoid malformation of the lung. Arch. Surg.*, 104:715, 1972.

14. Stocker, J.J., Madewell, J.E., and Drake, R.M.: *Congenital cystic adenomatoid malformation of the lung. Human Pathology*. 8:155-171, 1977.
-