

단독 선천성 심기형을 동반한 내장 완전 좌우 역전증

- 2례 보고 -

정덕용* · 한병선* · 임승평* · 홍장수* · 이영*

— Abstract —

Two Cases Report of Isolated Congenital Heart Disease with Situs Inversus Totalis

Dock-Yong Chong, M.D.*, Byung-Sun Han, M.D.*, Seung-Pyung Lim, M.D.*,
Jang-Soo Hong, M.D.*, Young Lee, M.D.*

Two cases of situs inversus totalis with isolated congenital heart disease were treated at department of cardiothoracic surgery, Chungnam National University Hospital.

Sixteen months old girl was operated under diagnosis of PDA with mirror-image dextrocardia by triple ligation.

Fifteen months old girl was managed under diagnosis of VSD with mirror-image dextrocardia by simple closure of VSD with extracorporeal circulation.

The former had smooth postoperative course, but the latter was died of asphyxia due to vomitus on postoperative second day

I. 서 론

내장 완전 좌우 역전증은 0.01%에서 존재하며 이중 심기형 동반례는 8% 정도이나¹⁻³⁾ Cooley²⁾ 등의 보고에 의하면 단독의 심혈관 기형은 무척 희귀하다고 한다. 단독 심혈관 기형의 례는 동반 기형의 정도에 따라 예후가 달라지겠다.

본 충남대 흉부외과학교실에서는 내장 완전 좌우 역전증이면서 단독 심장기형으로 동맥관 개존증 1례와 심실중격 결손증 1례를 1985년 6월과 10월에 각각 치험하였기에 문헌 고찰과 함께 보고하는 바이다.

II. 증 례 1

1년 4개월된 여자 환자로 잦은 상기도 감염을 주소

로 입원하였다.

환자는 3개월때 개인병원에서 상기도 감염에 대한 치료중 선천성 심장 질환이 있음을 알았으나 비교적 건강하였다. 환아의 가족력 및 과거력에 특이한 소견은 없었다. 입원 당시 이학적 소견상 심음은 우측 2번째 늑간에서 3도 정도의 연속적인 기계 잡음이 있었으며 P₁는 증강되었고 우측 흉골 하연에서는 약한 수축기 잡음이 들렸다. 복부 소견상 좌측 늑골 하부에 1횡지 정도의 간비대가 있었으며 말초 소견으로는 큰 반동 맥박이 촉진되었다. 내원시 시행한 혈액학적 검사, 소변검사 및 간기능검사 소견은 정상 범위였으며 말초 혈액의 소견은 색소부전, 소적혈구 빈혈 소견이었으며, 흉부 X-선 소견은 중등도의 심비대 및 폐의 혈관음영이 증가되었고 우측 심장변은 돌출되었고 우상복부에 위장 공기 음영이 있었다(그림 1).

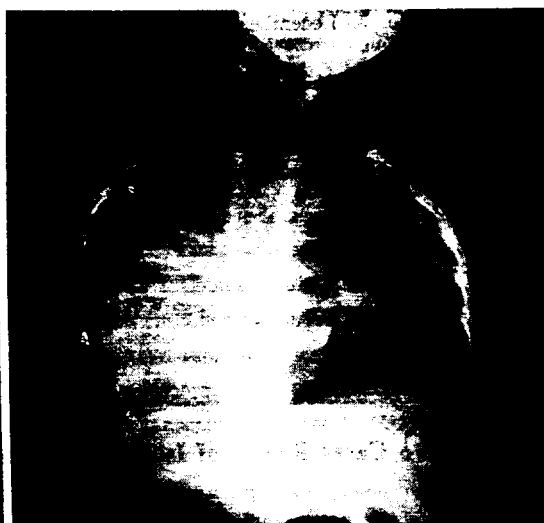
심전도 소견은 RAD, 우심실 비대가 있으며 precordial lead 5, 6에서 Twave의 역위가 있었고(그림 2) P vector는 +120°였다(그림 4). 심도자 검사는 표 1과 같이 산소 포화도의 증가가 폐동맥에 있으며 폐 고혈

* 충남대학교 의과대학 부속병원 흉부외과학교실

* Department of Cardiovascular Surgery, Chungnam National University Hospital, Daejeon, Korea

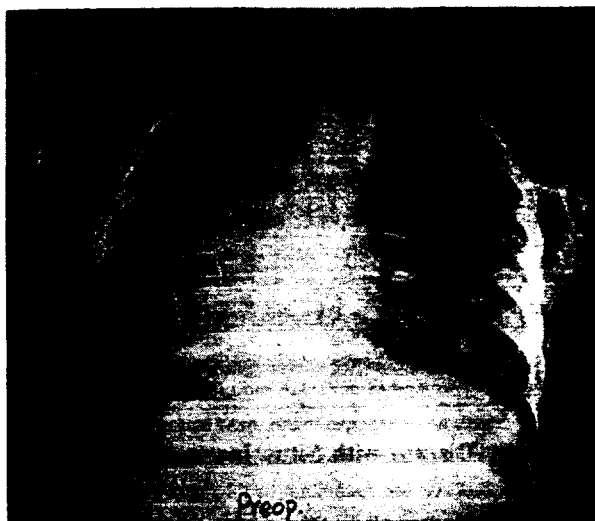

Fig. 1. A: Chest radiogram of Case I (P-A view)



B: Chest radiogram of Case II (P-A view)

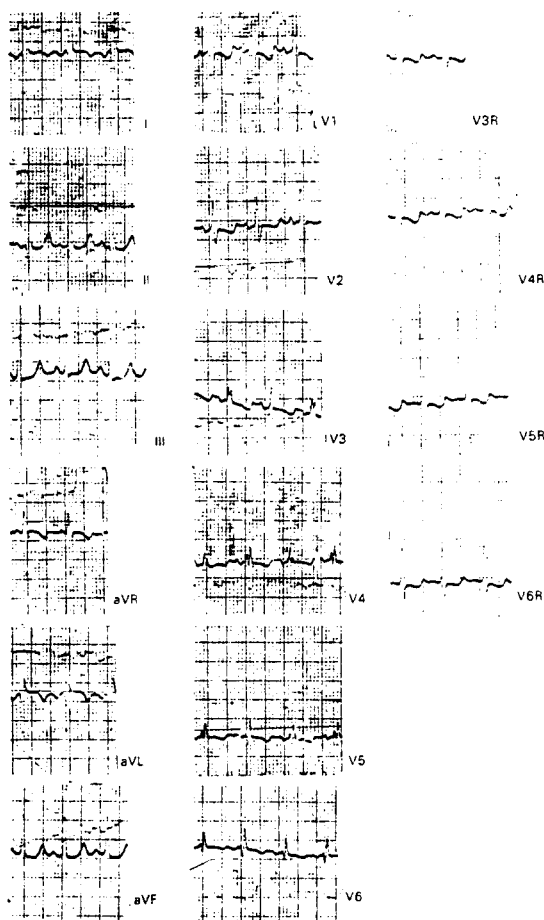


Fig. 2. E.C.G. of Case I

압이 있다. QP/QS : 3.64 였다 (표 1). 연속 심혈관 조영술에서는 동맥관 개존증이 증명되었다. 이에 내장 완전 좌우 역전증 및 동맥관 개존증의 진단하에 수술을 시행하였다.

수술은 우측 4 번째 늑막간을 통해 개흉하였으며 우측은 2 개의 폐엽으로 되어있었고 동맥관 크기는 1×1 cm

Table 1. A: Cardiac catheterization data of case I
B: Cardiac catheterization data of case II

	O ₂	Pr.		O ₂	Pr.
IVC	46		IVC	64	
SVC	59		SVC	76	
RAH	60	a=11	RAH	72	a=10.4
M	55	v=10	M		
L	52	(5)	L	67	v=4.0
RVI	58		RVI	80.8	64/0/10
O	60		O	77.5	
MPA	84	75/55	MPA	75.2	70/40
PA		(60)	LPA	74.9	
PW			PW		
PV			PV		
PA		95/55	PA		
LV			LV	87.2	88/0/5
A _o	95	(75)	A _o	88.5	78/47

의 크기로 우측 쇄골하동맥의 기시부 반대측에 위치하였다. 동맥관을 3번의 결찰후 수술을 끝냈으며 순조롭게 술후 과정을 지내고 경쾌 퇴원하였다.

III. 증 례 2

1년 3개월된 여자환자로 호흡곤란을 주소로 내원하였다. 현 병력상 빈번한 상기도 감염이 있었으며 생후 3개월에는 안경시에도 호흡곤란이 있어 울혈성 심부전에 대해 디곡신과 이뇨제로 내과적인 치료를 받았다.

이학적 검사에서 체중은 7.5 kg으로 10 percentile이며, 맥박수는 분당 130회, 호흡수는 분당 30회였다.

전신 소견에서 환아는 발육부진 소견을 보였고, 청색증을 없었다. 흉부 소견상 우측 흉벽은 들출되어 있었으며 3도 정도의 수축기성 심잡음이 우측 흉골하연에서 들렸고 우측 쇄골쪽으로 방사되었다. 간장은 좌측 하연

골부에서 1횡지 정도 촉진되었다. 혈액 소견 및 일반 화학검사는 정상 범위였으며 심전도상은 RAD, Ppulmonale, 경상의 우심증 소견이었으며 (그림 3), P vector는 $+165^\circ$ 였다 (그림 4).

흉부 X-선 검사는 심비대가 있으며 현저한 좌우단락 소견 및 위장 공기음영이 우측에서 보였다 (그림 1). 심도자 검사상 폐동맥에서의 산소 포화도는 75%이며 우심실에서는 80%이고 우심방에서는 72%였다. 폐동맥 압력은 70/40mmHg 이고 우심실은 64/0/10mmHg였다. QP/QS는 1.45였으며 (표 1) 연속 심장 조영술의 소견은 경상의 우심증과 심실중격결이 있고 2차적인 승모판 폐쇄부전증이 있었다. 이에 심실 중격 결손증, 내장 완전 좌우 역전증 및 2차적인 승모판 폐쇄부전의 진단하에 수술을 시행하였다.

정중 흉골 절개후 체외순환하에서 심실중격결손을 단순 봉합하였다. 수술 소견은 우심방 및 우심실은 좌측에 존재하였으며 상하공정맥은 좌측에서 우심방으로 유입되었다. 폐동맥 및 대동맥의 위치는 일치하는 심실에서 기시되었고, 좌우는 바뀌었으나 상하의 변화는 없었다.

심기부와 심첨부를 연결하는 축은 우하부로 향하였다. 심실 중격결손은 제 2형으로 크기는 직경 0.7 cm였다. 체외 순환후 순조로운 수술 경과를 지냈으나 술후 2일에 구토에 의한 질식으로 사망하였다.

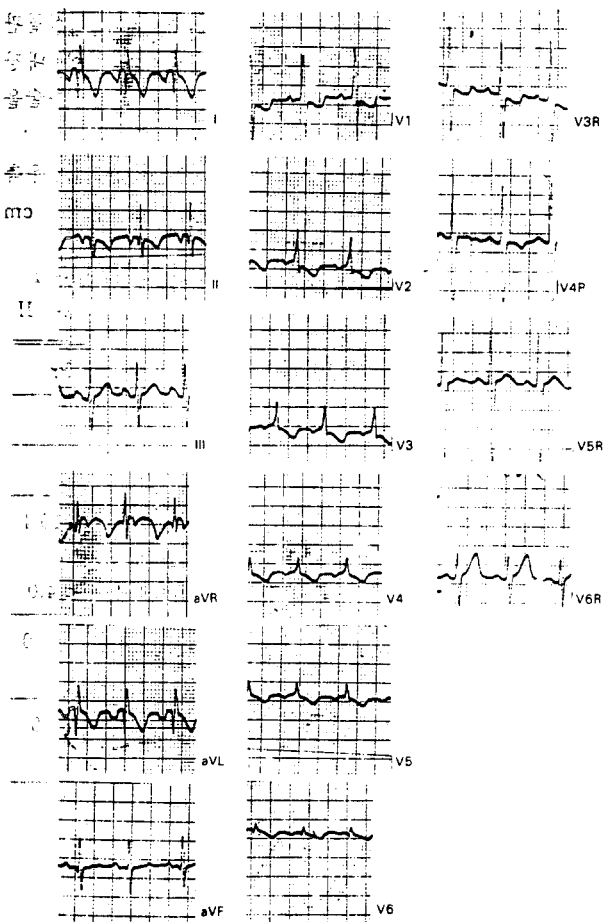


Fig. 3. E.C.G. of Case II

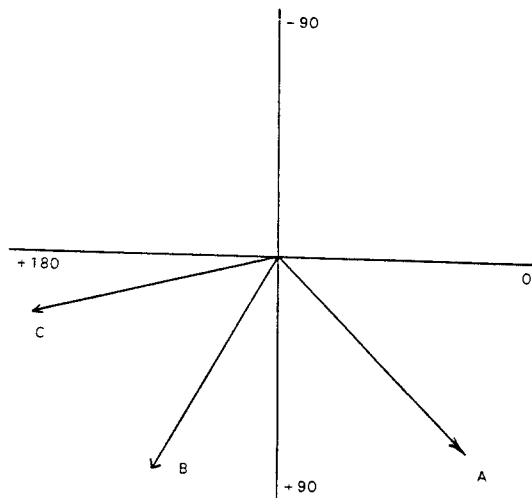


Fig. 4. A: P vector of situs solitus
B: P vector of Case I
C: P vector of Case II

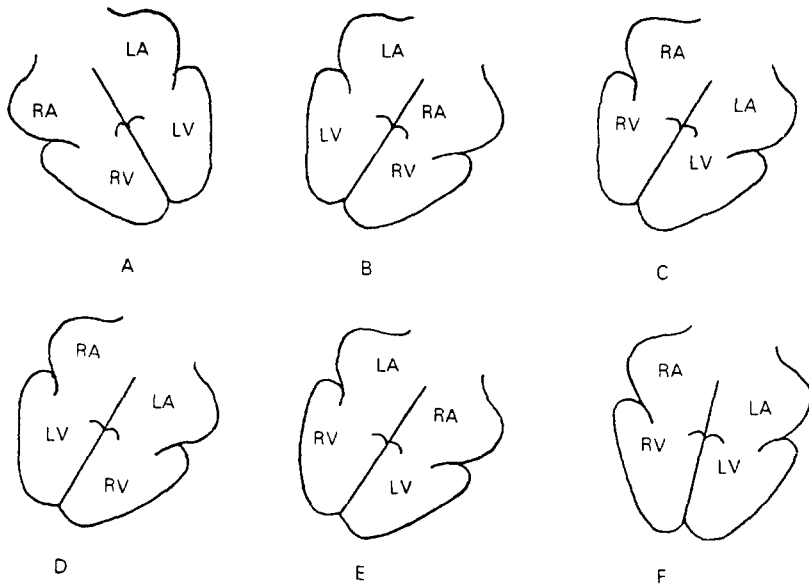


Fig. 5. Diagrammatic sketches of position of chambers in various types of dextrocardia

- A: pure levocardia (normal)
- B: mirror-image dextrocardia
- C: dextroversion
- D: mixed dextrocardia (atrial pivotal, ventricles in mirror-image)
- E: mixed dextrocardia (atria in mirror-image, ventricles pivotal)
- F: dextroposition of the heart
- RA: morphological right atrium
- LA: morphological left atrium
- RV: morphological right ventricle
- LV: morphological left ventricle

IV. 고 안

동물에서 내장좌우역전증의 처음 기술이 Aristotle에 의해 이루어 졌지만 1643년 Petrus Servius에 의해 부검 시행후 보고하였으며 그 후에 많은 보고가 있었다. 물론 1606년에 Farbricius에 의해서 간장과 비장이 역위된 것을 보고한 적도 있었다.

1824년 임상에 의해서 처음으로 이 역위가 증명되었는데 이때는 청진 및 타진에 의하였다. 1897년에는 방사선과적으로 처음 진단되었다. 1912년 Karashima의 보고에 의하면 이전까지 200례가 발표되었다. 외과적인 치험례는 경상의 우심증과 병합되는 단독 심장기형은 드물기 때문에 1963년 Denton A. Cooley에 의한 3례가 보고된 것이 처음이다. 빈도는 Schmutzer¹¹⁾에 의하면 10,000례중 1례가 내장 좌우 역전증의 예였다고 보고하였으며 부분적인 역위는 다소 높다고 하였다. 또한 동반되는 심혈관 기형은 대체로 낮아 약 8% 정도로 발생

한다 하였다. Rao¹⁰⁾는 내장 완전 좌우 역전증 환자의 3~10%에서 심기형이 동반된다고 하였다. Cooley²⁾등은 단독적인 심기형은 매우 낮은 빈도라고 하였다. Keith⁷⁾등은 남녀비는 동일하고 선천성 심기형의 동반빈도는 10% 이하라고 보고하였다.

내장 완전 좌우 역전증의 가설은 19세기까지 여러가지 있었으나 이들 가설이 만족할만한 것은 아니었다. 두개의 가설이 좀더 특이한 것이 있는데 하나는 Forster와 Serra에 의한 monster 이론이다. 이중이형(二重異形)이 발달되어서 좌측의 것이 자궁내에서 파괴되고 우측의 이형이 발달된다고 하였던 Lochte와 Martinotti의 보고는 역위없는 이중 이형의 많은례를 보고하였다. 또 다른 이론은 Von Bear에 의한 것으로 내장 좌우 역전증의 좌측 대신에 우측으로 胚의 회전에 의한다는 이론으로써 Yolk sac이 胚의 우측에 존재하게 되는데 아직도 널리 인식되고 있다.

Cleveland에 의한 원인은 첫째, 위장을 좌측 대신에 우측으로 변위 시키는데 영향을 주는 우측 제장간막맥

(omphalomesentric vein)의 계속적인 존재 둘째, 제대의 영향으로 된다는 이론인데 이것은 좌측 대신에 우측으로 회전하여 혈액 기둥이 반대 방향으로 흐름으로써 우측으로 심장 회전을 시키는 것인데 간장을 지나서의 혈액기둥에 대해서는 의구심이 있기에 이것은 부적절한 이론으로 보아진다. 세번째는 정상적으로 제대혈관의 좌측으로 회전하는데 Ⅱ가 우측으로 회전하는 이론이다.

double monster에서도 비대칭의 역위가 존재하기에 회전에 의하는 이론들이 아직은 넓게 인식되고 있으나 일란성 쌍둥이에서 한개체의 우측 검지의 형태가 다른개체의 좌측 검지 형태와 같음을 설명할 수 없는 것이 이 이론의 약점이기도 하다.

과거 일세기 동안 의학의 발달로 선천성 심질환의 병리적 내외과적인 진단 및 치료방법이 발달되었다.

Stanger³⁾, Duncan⁶⁾, Keith⁷⁾, Moss⁸⁾, Lev⁹⁾, Rao¹⁰⁾ 등에 의한 우심증의 의의는 심장의 기부와 첨부축이 우측 허부를 향하는 것을 이야기하며 dextro-position 은 기부 첨부축인 우심증과 비슷하지만 우측으로 변위된 것을 이야기하는데 심장 외적인 요소에 의해서 변위된 것을 이야기한다. dextroversion은 심방이 지렛대로서 작용하여 수평면에서 우측으로 회전하는 것이다. 경상의 우심증은 정상 심장에 대한 경상이다. 혼합 우심증은 우심증의 한 형태인데 심방이 지렛축으로 존재하나 심방과 심실이 일치하지 않는것을 이야기한다. Duncan⁶⁾ 등의 분류에 의하면 I형은 경상 우심증이고, II형은 dextroversion을 이야기하며, III형은 혼합우심증을 이야기하며 여기에 심방의 역위를 IIIA형, 심실의 역위를 IIIB형으로 분류하였고, IV형은 외적인 요소에 의한 우심증을 이야기하며 Lev⁹⁾, Rao¹⁰⁾ 등의 dextroposition이 여기에 속하였다. Puncan⁵⁾ 등은 IV형중 심한 외부압력으로 우측으로 밀린례를 IVA라고 하고 대혈관을 축으로 우측으로 회전된 례를 IVB로 분류하였다. 대개 받아들여지고 있는 분류는 그림 5와 같다.

진단을 위하여 Rao¹⁰⁾는 다섯개의 항목이 적합하여야 한다고 하였는데 항목의 첫째는 심장은 왜 우측에 있는가? 둘째는 visceratrial situs는 어떤가? 셋째는 심실의 위치는 각각 어떤가? 넷째는 viscerotria와 심실의 관계는 어떤가? 다섯째는 conotruncus의 상호관계는 어떤가? 등이다.

우측 흉강에 존재하는 심장은 dextroposition도 이에 속하기에 감별을 하여야 하는데 이에 속하는 이유로는 우측 폐장의 형성부전, 발육부전, 허탈 및 좌측의 폐기종, 기흉, 농흉, 횡경막의 탈장 등으로 심장이 밀리는 경

우가 되겠는데 이때는 흉부 X-선 촬영으로도 진단이 가능하겠다(3, 6, 7, 8, 9, 10).

Visceroatrial situs는 Rao¹⁰⁾의 경우 6개의 조합으로 진단을 하였고 Lev⁹⁾, Van Praagh¹³⁾ 등은 해부학적인 소견을 주로 하여 진단하였는데 Chandramanly⁵⁾ 등은 동위원소에 의한 심장주사 및 심에코주사로써 진단하기도 하였다. Rao¹⁰⁾, Goldman¹²⁾ 등은 심전도의 소견이 상대정맥 우심실 연결부에 SA결절이 존재하여 정상에서는 심방의 탈극이 좌하부로 진행하여 standard lead상의 P vector는 +45이나 atrial inversus는 +135이다. 때문에 Lead I, aVL에서 P wave는 네가티브이고, aVF에서는 포지티브이다. 만약 P vector가 좌측 상부로 향할때 통상 coronary sinus rhythm이라고 표현하여 통상 LSBC의 존재와 연관되어 있다. 이것은 또한 하공정맥의 infrahepatic interruption과 관계가 있다(3, 3, 4, 6, 7, 8, 9, 10, 13).

증례 2에서 P vector가 +165인 것은 좌심실 비대에서 기인한 것으로 생각된다.

Rao¹⁰⁾, Van Praagh¹³⁾ 등은 viscerotrial concordance는 우측에 간장이, 좌측에 위장이 있으면 situs solitus이고, 비슷하게 좌측에 간장이, 우측에 위장이 존재할 때 situs inversus라고 하는데 이때 viscerotrial concordance가 있다.

대개의 저자는(3, 3, 4, 5, 10) 간장 및 위장의 위치는 통상 흉부 X-선 사진으로 결정이 가능하나 기관 및 기관지의 분지가 간장이나 위장의 위치보다 viscerotrial concordance를 결정함에 더 정확하다고 보고하고 있다.

우측 기관지는 넓고 짧으며 곧바로 기관지에서 분지되며 eparterial branch를 갖는데 좌측 기관지는 더 수평으로 분지하고 가늘고 길며 hyperatrial branch를 갖는다. Rao¹⁰⁾의 보고에 의하면 더 긴 기관지와 더 짧은 기관지의 비가 2.0 이상이면 thoracic lateralization을 가리키며, 1.5 이하이면 isomerism을 이야기하고 1.5~2.0 사이는 단층 촬영으로 더 정확한 길이와 형태를 알아야 한다고 하였다. venotrial concordance가 기관 및 기관지 분지의 인자나 심전도보다 신빙성있게 이들을 진단함에 있어서 이용 가능한 것은 동위원소를 이용한 심주사, 하대정맥에서의 카테터의 위치, 정맥 조영술을 이용할 수 있겠다. selective atrial angiography로써 우심방 부속기의 모양을 보는데 우심방의 것은 넓고 크며 피라밋형인데 좌심방은 가늘고 작으며 관형이다. 마지막으로 수술시 심방 부속기의 내부 구조나 외부형태로 구분이 가능하다. 심실의 위치는 심전도를 이용할 때

12개의 전 흉부 lead를 이용하는데 qRs 패턴은 좌심실을, rS 패턴은 우심실을 암시하게 되기에 경상의 우심증에서는 우측 전흉부 lead가 필요하다^{2,3,5,6,7,8,10}.

본 2개의 증례는 Goldman¹²의 기준에 따라 Lead I은 정상의 것에 비해 역위되었고, Lead II는 정상심장의 Lead III으로, Lead III은 Lead II로 되었으며 aVF는 같은데 aVR은 정상의 aVL과 같고 aVL은 aVR과 같아서 심전도에 의한 경상우심증의 기준에 합당하겠다. 또한 심혈관 조영술, loop rule이 Anatomically corrected malposition of the great arteries를 제외하고는 대개의 심기형에서는 일치하게 된다^{5,16,17}. 하지만 관상동맥을 이용한 loop rule이 정확도가 더 높겠다. conotruncus의 상호관계는 Rao¹⁰ 등은 4개의 형태가 존재한다고 하는데 subpulmonic, subaortic, 양측이 모두 존재하는 레와 존재치 않는 레로 나눌 수 있겠다. 이때 conus의 해부학적 결정은 에코심장주사, 심실 조영술을 사용하여 반월판의 상전반부로의 이동 정도로 결정된다 하였다.

심장수술의 발달은 1938년 Gross에 의한 동맥관 개존증의 치험례부터 시작하여 1953년 Gibbon이 체외순환을 이용하여 심방중격결손증을 외과적으로 교정한 이래 1954년 Lillihei에 의해 심실중격결손증을 교정하였다. 동맥관 개존증의 외과적인 교정방법은 크게 결찰과 분리로 나뉘는데 Waterman¹⁴과 Wilcox¹⁵에 의한 분리의 지침은 6mm 이상의 직경인 동맥관, 대동맥 직경의 1/2 이상인 동맥관, 폐고혈압이 30mmHg 이상인 경우에 시행한다 하였으나 본 교실에서는 결찰을 원칙으로 하고있다. 저자에 따라 차이는 있으나 심실중격결손증은 QP/QS가 1.5 이상인 경우에 시행한다. 하였으나 양질한 모두 비청색증으로써 폐혈관 변화가 비가역적인 경우로 우좌단락이 이루어 지면 수술은 금기가 되겠다.

V. 결 론

본 충남의대 흉부외과학 교실에서 치험한 내장완전좌우역전증과 동반하여 동맥관 개존증 1례, 심실중격결손증 1례를 치험하였기에 문헌 고찰과 함께 보고하는 바이다.

REFERENCES

1. Fabricus, cited by Mather Cleveland : *Situs inversus viscerum, Anatomic study, Arch Surg, 13:343, 1926.*
2. Denton A. Cooley, Donal M. Billig : *Surgical repair of congenital cardiac lesions in mirror image Dextrocardia with situs Inversus Totalis, Am. J. Cardiol., 11:518, 1963.*
3. Paul Stanger, Abraham Rudolph, Jesse E. Edwards : *Cardiac malpositions; An overview Based on study of sixty-five necropsy specimen, Circulation, 56:159, 1977.*
4. Hein J, J. Wellens, Anton P. Gorge : *Mirror Image Dextrocardia & Wolff-Parkinson-White Shyndrome, Chest, 76:91, 1979.*
5. Belur S. Chandramouly, Ronald H. Kihm, Lawrence H. Flesh; *Dextrocardia with Total Situs Inversus, New York State J. Med., 80:655, 1980.*
6. E. Arcinieguis : *Pediatric Cardiac Surgery (1st ed.), P433, Year Book Medical Publishers, Chicago, 1985.*
7. J.D. Keith, R.P. Rowe, P. Vlad : *Heart Disease in infants & Childhood (3rd. Ed.) p590, MacMillan Publishing Co., New York, 1983.*
8. Forrest H. Adams, George C. Emanouilces : *Heart Disease in Infants, Children and Adolescents (3rd Ed.), p297-350, Williams & Wilkis Co., Baltimore, 1983.*
9. Maurice Lev, Richard R. Liberthson, Friedrich A.O. Eckner, Rene A. Arcilla : *Pathologic Anatomy of Dextrocardia and Its Clinical Implication, Circulation, 37:979, 1968.*
10. P. Syamasundar Rao : *Dextrocardia; Systematic approach to differential diagnosis, Am. Heart J., 102:389, 1981.*
11. Karl J. Schmutzter, Leonald M. Linde : *Situs Inversus Totalis associated complex cardiovascular anomalies, Am. Heart J., 58:761, 1958.*
12. M.J. Goldman : *Principles of Clinical Electrography (9th Ed.), p. 174, LANGE Medical Publications, Los Altos, 1976.*
13. Van Praaph R., Van Praaph S., Vlad P. : *Diagnosis of the Anajtomic type of Congenital Dextrocardia, Am. J. Cardiol., 15:234, 1965.*
14. Waterman D.H., Samson P.C., Bailey C.P. : *Surgery of Patent Ductus Arteriosus, Dis. Chest, 29:102, 1956.*
15. Willcox B.R., Peter R.M. : *Surgery of Patent Ductus Arteriosus, Am Thorac. Surg., 3:126, 1967.*