

Modified Fontan術式の 治驗 3例

오상준* · 이신영* · 이건우* · 손동섭* · 이홍섭*
강정호* · 김삼현* · 김창호* · 이규환** · 이홍재**

— Abstract —

Modified Fontan Operation (Report of 3 Cases)

S.J. Oh, M.D.*, S.Y. Lee, M.D.*, K.W. Lee, M.D.*, D.S. Sohn, M.D.*, H.S. Lee, M.D.*, J.H. Kang, M.D.*,
S.H. Kim, M.D.*, C.H. Kim, M.D.*, K.H. Lee, M.D.***, H.J. Lee, M.D.**

Since the first report on a successful method of correcting tricuspid atresia by Fontan and Baudet in 1971, several alternative surgical techniques have been described. Bjork's modification was performed three patients, 3, 8, and 9 years of age, in our Hanyang University Hospital.

The diagnoses were tricuspid atresia type Ib, tricuspid atresia type IIb and d-TGA with huge VSD and valvular PS.

None had previous palliative procedures.

The patients were operated on with good results. The CVP after operation was 10-14 mmHg and early extubation was done. Postoperatively, none had peripheral edema or ascites. Postoperatively, all three were acyanotic and had improved physical capacity compared with their preoperative status.

서 론

1971년 삼첨판폐쇄증에 대한 Fontan술식¹⁾이 보고된 이래 여러 술자에 의해 변형술식이 시도되었고²⁻¹¹⁾ 이러한 수술방법은 삼첨판폐쇄증 뿐 아니라 단심실증의 교정술로 좋은 성적을 보이고 있으며 그의 폐동맥폐쇄증, Ebstein기형, 기타 복잡심기형의 해부학적 구조에 따라서 생리적 교정술로 적용되고 있다¹²⁻¹⁶⁾. 그러나 최근까지 Fontan수술의 수술사망률은 비교적 높은 것으로 보고되고 있다. 한양대학병원 흉부외과에

서는 1985년 1월이후 삼첨판폐쇄증 2예와 대혈관전위증 1예에서 Bjork의 변형 Fontan술식으로 좋은 결과를 얻었기에 보고한다.

증 례

환자개요 (Table 1)

증례 1은 8세 여아로 입원당시 체중은 20.1 kg, 진단은 Keith분류에¹⁷⁾ 따라 Type Ib의 삼첨판폐쇄증이었으며 증례 2는 9세 남아로 체중은 22 kg, 진단은 우측대동맥궁을 합병한 Type II_b의 삼첨판폐쇄증이며 증례 3은 3세 여아로 체중은 13.7 kg, 진단은 대혈관전위증(d-TGA), 아주 큰 심실중격결손, 폐동맥협착 및 우측대동맥궁이었다.

술전에 고식적교통술을 받은 예는 없었다.

*한양대학교 의과대학 흉부외과학교실
*Dept. of Thoracic & Cardiovascular Surgery, College of Medicine, Hanyang University.
**한양대학교 의과대학 소아과학교실
***Department of Pediatrics, College of Medicine, Hanyang University.

Table 1. Case summary

	Age (Yr.)	Sex	B.W. (Kg)	Final Dx.	Modified Fontan Op.
Case 1	8	F	20.1	TA, Type Ib	RA-RVOT
Case 2	9	M	22	TA, Type IIb Rt. aortic arch	RA-PA
Case 3	3	F	13.7	d-TGA, huge VSD PS, Rt. aortic arch	Closure of TV

입상상태 (Table 2)

3예 모두 입원당시 청색증, 호흡곤란, 곤봉상지가 있으며 혈색소치는 각각 18.9 g%, 18.0 g%, 20.1 g%이고 간은 증례 1에선 1 횡지, 증례 2에선 1/2 횡지, 증례 3에선 2 횡지정도 만져졌으며 모두 NYHA 분류로 class IV에 해당하였다. 증례 1에서는 과거력상 2년전에 뇌농양으로 수술한 적이 있었다.

Table 2. Clinical Status

	Cyanosis	Clubbing	Hb (g%)	Hepatomegaly	NYHA class
Case 1*	+	+	18.9	1 FB	IV
Case 2	+	+	18.0	1/2 FB	IV
Case 3	+	+	20.1	2 FB	IV

*'83; Brain abscess Op. Hx.

단순흉부 X-선 소견

증례 1 과 2에서 심폐비는 44%, 52%로 정상범위 내에 있었고 폐혈관음영은 약간 감소하였고, 증례 3에서

심폐비는 57.3%로 심비대가 있었으며 폐혈관음영은 정상이었다. 증례 2와 3에선 우측대동맥궁을 볼 수 있었다.

심전도소견 (Table 3)

증례 1, 2, 3 모두 동방결절 rhythm이며, QRS 축은 증례 1은 좌측편위, 증례 2는 정상, 증례 3은 extreme 우측편위였다. 그리고 증례 1은 P-pulmonale, P-mitral 및 좌심실비대, 증례 2는 P-pulmonale 및 좌심실비대, 증례 3은 우심실비대 및 우각블록의 소견이 있었다.

Table 3. Pre-Op EKG

	Rhythm	Axis	P wave	VH
Case 1	RSR	LAD	P-pulmonale P-mitral	LVH
Case 2	RSR	NA	P-pulmonale	LVH
Case 3	RSR	extreme RAD	-	RVH RBBB

심초음파도소견

증례 1은 발육부전의 우심실, 삼첨판막의 폐쇄, 심방 증격결손 및 심실증격결손이 있었고 대혈관전위는 없었다. 증례 2는 폐쇄된 삼첨판막, 폐동맥협착 및 대혈관전위가 있었다. 증례 3은 대혈관전위, 심실증격결손, 폐동맥판막의 비후와 협착의 소견이었다.

우심도자소견 (Table 4).

증례 1에서 우심방압은 13/8/9 mmHg로 증가되었고 우심방과 좌심방사이에 4 mmHg의 압력차가 있었으

Table 4. Cath. Data

		SVC	RA	RV	PVW	LA	LV	Ao
Case 1	O ₂	54	55		97	74	74	69
	P		13/8/9		13/10/9	9/4/7	125/10	105/86/70
Case 2	O ₂	70	64		94		81	81
	P		6/3/4		9.5/7/6.5	4/3/3.5	105/40/7	90/82/75
Case 3	O ₂	63	65	79			91	77
	P		8/3/5	93/13			103/13	92/68/62

O₂; O₂ Sat.(%)

P; Pressure (mmHg)

PVW; Pulmonary vein wedge

며 대동맥의 산소포화도는 69%로 탈포화가 심하였으
며 폐동맥은 카테터가 진입하지 못하였으나 폐정맥 wedge
압력이 $13 / \overline{10} / 9$ mmHg로 폐동맥압이 높지 않음
을 짐작할 수 있었다. 증례 2에서 폐정맥 wedge 압력은
 $9.5 / \overline{7} / 6.5$ mmHg, 대동맥산소포화도는 81%의 탈
포화를 보였다. 증례 3에서 우심실압력은 좌심실압력과
비슷하였으며 우심실부위에서 O₂ jump가 있었고 대동
맥산소포화도는 77%의 탈포화였다.

심조영 촬영 조건

증례 1의 우심방조영촬영조건은 초기엔 우심실은 조
영되지 않았고, 우심방에서 좌심방, 좌심실의 순서로 조
영되었으며 좌심실에서 대동맥으로 조영됨과 동시에 심
실중격결손을 거쳐 우심실, 폐동맥으로 조영되고 폐동
맥누두협착을 볼 수 있었다 (Fig. 1). 증례 2의 우심방
조영촬영조건은 증례 1과 같았으며 하공정맥과 간정맥
쪽으로 Waterfall 양상을 띠었다. 좌심실조영촬영은 대
혈관전위, 폐동맥협착, 큰 심실중격결손 및 rudimen-
tary 우심실의 소견이었다 (Fig. 2). 증례 3의 좌심실
조영촬영은 대혈관전위, 심실중격이 거의 없는 아주 큰
심실중격결손 및 폐동맥판막의 비후와 doming의 소견
이었다 (Fig. 3).

수술 및 수술소견

이상과 같은 소견으로 증례 1은 발육부전우심실, res-
trictive 심실중격결손, 심한 폐동맥누두협착으로 Kei-
th 분류¹⁷⁾에 따라 삼첨판폐쇄증 Type I_b, 증례 2는

아주 큰 심실중격결손, d-TGA, 폐동맥판막 및 누두
협착으로 우측대동맥궁이 합병한 삼첨판폐쇄증 Type
II_b, 증례 3은 대혈관전위 (d-TGA), 단심실증에 가
까운 아주 큰 심실중격결손, 폐동맥판막협착 및 우측대
동맥궁의 진단하에 개심술을 시행하였다. 하공정맥삼관
은 횡경막에 가깝게 하고 상공정맥삼관은 직접하였다.
대동맥차단시간은 69분, 60분, 99분이었으며 체온은
25℃로 내렸고 심정지액은 Histidin-Tryptophan buf-
fer Bretschneider 용액을 사용했다.




Fig. 2. Case 2: LV Angiography




Fig. 1. Case 1: RA Angiography



Fig. 3. Case 3: LV Angiography

증례 1 : 수술소견은 우심방이 증등도로 커져 있었고 우심실은 발육부전이며 폐동맥과 판막 및 윤은 Hegar's dilator 16 번이 자유로이 들어갈 정도였다. 심방중격결손은 4 × 3 cm 크기의 난원외에 있는 큰 2 차공형이었다. 심실중격결손은 누두중격아래에 있었고 직경은 약 1.5 cm였고 폐동맥 누두협착이 있었다. 수술은 우심방 부속기의 전벽을 직사각형으로 절개하여 flap을 만들고 심방중격결손은 Dacron velour patch로 폐쇄하였다. 정확한 우심실절개 및 폐동맥 누두협착부의 노출을 위해서 폐동맥을 조금 절개하여 Hegar's dilator를 우심실쪽으로 통과시킨 후에 4.5 cm 길이로 수직의 우심실절개를 했다. 심실중격결손은 Dacron velour patch로 폐쇄했다. Fontan's tunnel의 후벽을 만들기 위해서 우심방부속기 flap을 우심실절개의 한쪽에 연결하였다(Fig. 4-A). Fontan's tunnel의 전벽을 형성하기 위해서 8 cm × 7 cm 크기의 직사각형 심낭막편을 심방 및 심실절개부위와 심방부속기 flap에 봉합하였는데 완전히 봉합하기 전에 누두협착부위를 절제하였고 심낭막편은 폐동맥를 바로 아래에 까지 덮었다(Fig. 4-B).

증례 2 : 수술소견은 대동맥이 폐동맥의 앞에 위치하고 있었고 폐동맥은 협착부는 없었다. 심방중격결손은 1.5 cm × 1 cm로 작았다. 수술은 폐동맥의 기시부를 결찰폐쇄한 후 우폐동맥을 일부 포함한 주폐동맥을 절개하였다. 우심방 부속기의 상부로부터 crest에 가깝

게 절개하여 직사각형의 flap을 만들었다(Fig. 5-A). Tunnel의 후벽을 형성하기 위해서 우심방 부속기의 flap을 폐동맥개구부에 봉합하였다(Fig. 5-B). 직사각형의 심낭막편은 폐동맥개구부의 나머지, 우심방 부속기 flap, 우심방부속기의 개구부에 봉합하여 Tunnel의 전벽을 만들었다. 봉합을 완전히 끝내기전에 심방중격결손은 직접봉합폐쇄했다(Fig. 5-C).

증례 3 : 이 증례는 대혈관전위에 대해선 Rastelli 수술을 할 수도 있겠으나, 환자의 나이가 어리고, Valved conduit의 단점 및 수술소요시간등을 고려하여 변형 Fontan술법을 시행하였다. 수술은 우심방부속기를 증례 2와 같이 절개하여 삼각형의 flap을 만든 후 삼첨판막을 노출시키기 위해서 Crest를 따라 우심방의 아래로 절개를 연장하였다(Fig. 6-A). 삼첨판막은 삼첨판막륜의 5 ~ 8 mm 상부로, 관상정맥동 바깥에 큰 Dacron velour patch를 대서 폐쇄하였는데 Vent를 하기 위해 만든 심방중격결손까지 patch를 대워서 좌심방으로부터 심방중격결손, patch아래의 삼첨판을 통한 혈류를 유지시켰다(Fig. 6-B). 폐동맥의 기시부는 결찰폐쇄한 후 우폐동맥을 일부 포함한 주폐동맥을 절개하였다. 우심방부속기 flap은 먼저 폐동맥개구부의 후부에 봉합하였다.(Fig. 6-C). Tunnel의 지붕을 형성하기 위해서 직사각형의 심낭막편은 폐동맥개구부, 우심방부속기 flap, 우심방개구부에 봉합하였다(Fig. 6-D).

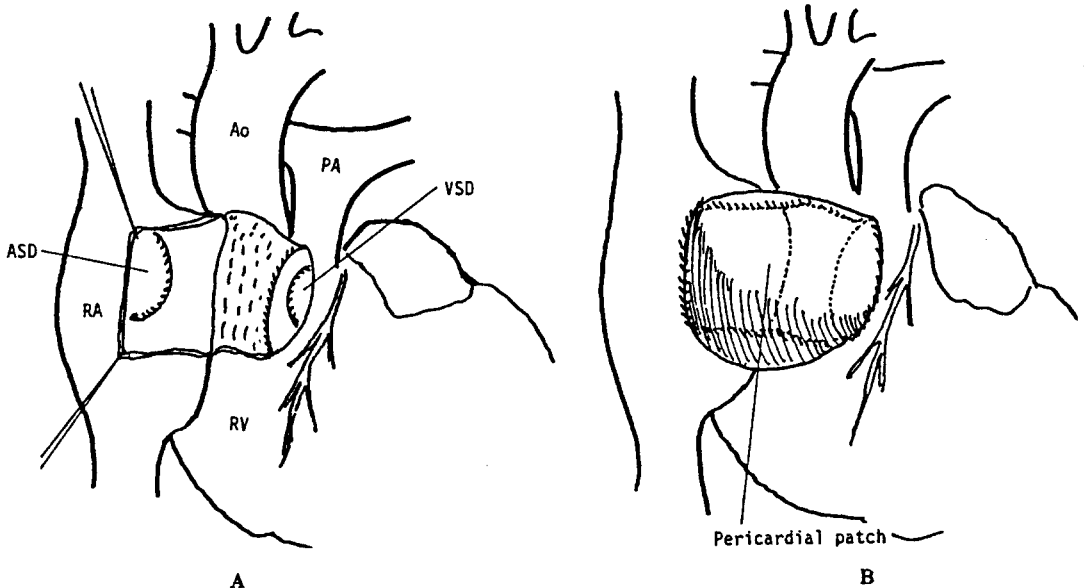


Fig. 4. Case 1: Op procedure

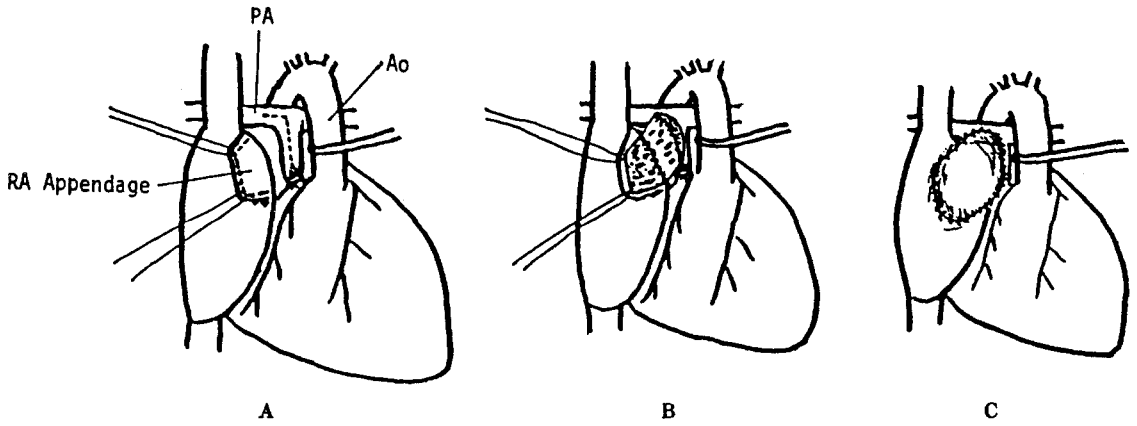


Fig. 5. Case 2: Op procedure

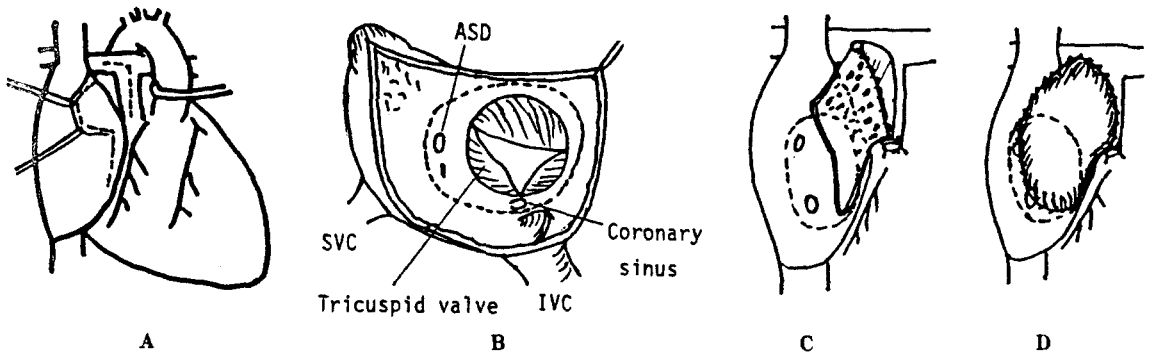


Fig. 6. Case 3: Op procedure

Table 5. Post-Op Course

	Extubation	CVP (mmHg)	Inotropic support	Arrhythmia	Pleural effusion	Hepatomegaly	Follow up
Case 1	5 hrs.	10-14	Dopamine for 2 days	-	+	-	NYHA II
Case 2	14 hrs.	10	-	Transient (A/F)	-	-	NYHA II
Case 3	18 hrs.	12	-	-	+	1 FB	NYHA II

술후경과 (Table 5)

술후경과는 순조로와 3예 모두에서 CVP는 10~14 mmHg를 유지함으로 충분하였고 증례 1에선 술후 5 시간만에, 증례 2에선 14 시간, 증례 3에선 18 시간만에 extubation 할 수 있었으며 증례 1에서만 술후 수시간 Dopamine을 사용하였다. 술후 부정맥은 없었고 증례 2에서만 수술직후 심방세동이 일시적으로 있었다. 증례 1에서는 술후 제 1일에 우측늑막삼출액이 발견되어 200

ml정도 흉강천자를 하여 곧 호전되었고 증례 3에서는 술후 제 3일에 경도의 좌측늑막삼출액이 있었으나 이뇨제만으로 곧 호전되었다. 간비대는 퇴원시 증례 3에서만 1횡지정도 만져졌고 3예 모두 특별한 합병증없이 술후 2주진후에 퇴원하였으며 추적관찰시에도 술전의 NYHA class IV에서 class II로 호전되었고 별다른 이상소견을 관찰할 수 없었다.

1971년 삼첨판폐쇄증에 대한 Fontan술식은 원위부 폐동맥을 상공정맥에 문합하고 동중대동맥판막이식으로 근위부폐동맥을 우심방부속기에 문합하는 것이다¹⁾. 후에 이런 개념의 많은 변형술식의 대부분은 우심방과 폐동맥 또는 우심실유출로사이에 판막이 있는 인조관을 사용했다²⁻¹¹⁾. 그리고 더욱 선천성복합심기형을 치료하기 위해서 Ross²⁾, Sharratt⁷⁾, Yacoub¹⁰⁾, Lambert¹⁸⁾ 등에 의해 심방-폐동맥문합이 시행되었다. 이런 변형 Fontan술식은 patch로 우심방실판막의 폐쇄, 심방중격결손의 폐쇄, 근위폐동맥의 결찰폐쇄, 심방-폐동맥의 문합으로 구성돼 있다. Murray¹⁹⁾ 등은 판막이 없는 인조관을 우심방과 rudimentary 우심실의 문합에 사용했다. 많은 어린환아는 성장하면서 conduit가 비례적으로 작아지고 인조판막의 오랜 수명이 불확실하기 때문에 Bjork²⁰⁾는 환자고유의 조직인 심낭막편을 사용하여 우심방부속기와 우심실을 문합하여 좋은 성적을 거두었다.

Choussat¹⁶⁾ 등은 삼첨판폐쇄증에 대한 Fontan술식의 결과는 변형술법의 선택보다는 환자선택에 의해 좌우된다고 하여 다음과 같은 10가지 환자선택의 기준을 세웠다. 1) 나이 4~15세: Fontan²¹⁾ 등은 4~15세 환자에서 수술사망률은 7.3%, 4세 이하나 15세 이상의 환자에서는 사망률이 33.3%로 증가했다고 하였으나 수술수기의 발달로 Sanders²²⁾, Stanton²³⁾ 등의 자료는 4세 이하의 어린이에서도 좋다. 2) 정상동방결절 rhythm, 3) 폐혈관저항이 4 Units/M² 이하: 이것은 절대적 기준이며 폐동맥으로 진입되지 않은 경우에는 그것으로 폐혈관저항이 낮다고 생각할 수 있고 폐성검까지 요구되는 경우도 있다. 4) 평균폐동맥압이 15mmHg 이하, 5) Ejection fraction이 60% 이상, 6) 폐동맥 직경/대동맥직경 ≥ 0.75 , 7) 적당한 Volume의 우심방 8) 대공경맥의 정상환류, 9) 승모판협착이나 폐쇄부전이 없는 경우, 10) 술전의 고식적교통술의 방해가 없는 경우.

Gale²⁴⁾ 등은 삼첨판폐쇄증에 대한 Fontan술식에서 23예인조관중 4예가 술후 10개월에서 4.7년에 협착이 생긴 것을 경험했다.

Behrendt²⁵⁾ 와 Serratto²⁶⁾ 등은 우심방과 폐동맥 사이의 conduit에서 인조판막의 협착을 경험했다. Heck²⁷⁾, Bailey²⁸⁾ 등은 conduit 사용시 우심실과 폐동맥

사이의 높은 압력차와 함께 흉골 또는 전흉벽압박의 빈도가 높다고 했다. 그래서 Gale²⁴⁾ 등은 필요한 길이를 얻을 수 있는 심낭막편을 사용하여 우심방부속기를 우심실 또는 폐동맥 직접 문합하는 것이 더 좋다고 했고 이런 방법은 단심실증에서도 적용됐다¹⁶⁾.

Gale¹⁶⁾ 은 단심실증의 Fontan수술시 완전방실블록의 빈도가 높다고 했고 Behrendt²⁵⁾ 는 지연된 방실블록을 보고했다. 따라서 patch로 우심방실판막의 폐쇄시에는 방실결절이나 전도조직을 피하기 위해서 판막류 1~2 cm상부에 심방벽을 따라서 봉합해야 한다.

비록 정상동방결절 rhythm과 수축력 있는 우심방의 보존은 Fontan술후의 만족한 결과를 얻기 위해서 반드시 필요하지는 않을지라도²⁵⁾, 정상 심전도계와 심방수축력의 유지는 좌심방이 최대 심박출을 위해서 심실충전에 기여하므로 이점이 있다. 이런 모든 요소를 감안한다면 아주 적은 혈류량이나 특수한 심전도계 또는 심실능력의 방해할 가능한 한 적게 해서 혈류를 얻는 우심방-폐동맥을 간단히 직접문합하는 변형 Fontan술식이 논리적이다.

과거에는 Fontan술식에 Glenn의 고식적 교통술이 필요하다고 했으나 현재는 오히려 생리적 불균형을 초래하므로 필요치 않다²⁹⁾.

Bjork의 변형 Fontan술식시 상하공경맥삼관은 우심방의 수축부위를 피해서 하고 우심방부속기의 절개도 상부에 가깝게 하며 심방중격결손은 아주 작지 않는 한 patch로 폐쇄한다^{16,20)}. Bjork²⁰⁾ 등은 문합부의 적어도 1/2은 심방과 심실조직이어서 심장이 자라는데는 별 문제가 없다고 했다. 이 술식의 장점은 방법이 간단하며, 우심방이나 하공경맥압이 다른 술식보다 낮거나 같으며, 아주 어린 소아에서도 가능하며, 환자의 폐동맥판막을 본래의 위치에서 사용하는 것이다.

Sanders²²⁾, Stanton²³⁾ 등은 4세 이하에서도 Fontan술식을 성공적으로 시행하였는데 특히 Bjork 변형술식은 문합부가 상당히 성장능력을 갖고 있는 자가조직이기 때문에 4세 이하의 어린이에서도 할 수 있다^{20, 21, 23)}.

Doty¹³⁾ 등은 변형 Fontan술식에서 우심방과 폐동맥의 직접문합은 항상 가능하고 이것은 더욱 후축이므로 흉골등의 압박을 받지 않는다고 했다. 이런 환자에서 초기 혈류역학상태는 좋고 어떤 환자도 혈압상승제를 쓰지 않았다. 반면에 Gale¹⁶⁾ 등은 술후 24~48시간동안 모든 환자가 혈압상승제를 사용했다고 했다.

Gale¹⁶⁾ 등은 술후 우심방압이 20 mmHg 이상, San-

ders²²⁾ 등은 17 mmHg 이상일 때는 사망률과 합병증의 빈도가 높아진다고 했다. 정맥압의 상승을 방지하기 위해서는 가능한 한 일찍 extubation 하는 것이 좋고, 저심박출증의 치료에는 체혈관이나 폐혈관저항을 낮추는 Nitroprusside 가 좋다¹⁶⁾.

술후 사망률은 과거에는 13.8% ~ 23%였으나^{21, 22, 24)} 현재는 감소하여 Gale²⁴⁾ 등은 4.5%, Sanders²²⁾ 등은 8%였다.

결 론

한양대학교 의과대학 흉부외과학교실에서는 1985년 1월 이후 삼첨판폐쇄증 2예와 대혈관전위증, 아주 큰 삼심중격결손 및 폐동맥협착이 합병한 1예에서 Bjork의 변형 Fontan 술식으로 좋은 결과를 얻었기에 보고한다.

REFERENCES

- Fontan, F. and Baudet, E.: *Surgical repair of tricuspid atresia. Thorax*, 26:240, 1971.
- Ross, D.N. and Somerville, J.: *Surgical correction of tricuspid atresia. Lancet*, 1:845, 1973.
- Kreutzer, G., Galindez, E., Bono, H., De Palma, C. and Laura, J.P.: *An operation for the correction of tricuspid atresia. J. Thorac. Cardiovasc. Surg.*, 66:613, 1973.
- Stanford, W., Armstrong, R.G., Cline, R.E. and King, T.D.: *Right atrial-pulmonary artery allograft for correction of tricuspid atresia. J. Thorac. Cardiovasc. Surg.*, 66:105, 1973.
- Henry, J.N., Devloo, R.A.E., Ritter, D.G., Mair, D.D., David, G.D. and Danielson, G.K.: *Tricuspid atresia. Successful surgical "correction" in two patients using porcine xenograft valves. Mayo Clin. Proc.*, 49:803, 1974.
- Tatooles, C.J., Ardekani, R.G., Miller, R.A. and Serratto, M.: *Operative repair for tricuspid atresia. Ann. Thorac. Surg.*, 21:499, 1976.
- Sharratt, G.P., Sbokos, C.G., Johnson, A.M., Anderson, R.H. and Monro, J.L.: *Surgical "correction" of solitus-concordant, double-outlet left ventricle with L-malposition and tricuspid stenosis with hypoplastic right ventricle. J. Thorac. Cardiovasc. Surg.*, 71:853, 1976.
- Gago, O., Salles, C.A., Stern, A.M., Spooner, E., Brandt, R.L. and Morris, J.D.: *A different approach for the total correction of tricuspid atresia. J. Thorac. Cardiovasc. Surg.*, 72:209, 1976.
- Gonzalez-Lavin, L., Blair, T.C., Chi, S. and Sparrow, A.W.: *Orthoterminal correction of coexisting d-transposition of the great arteries, subpulmonary stenosis, and a complete form of atrioventricular canal. J. Thorac. Cardiovasc. Surg.*, 73:694, 1977.
- Yacoub, M.H., Radley-Smith, R.: *Use of a valved conduit from right atrium to pulmonary artery for "correction" of single ventricle. Circulation*, 54:Suppl. 3:63-70, 1976.
- Bowman, F.O. Jr., Malm, J.R., Hayes, C.J. and Gersony, W.M.: *Physiological approach to surgery for tricuspid atresia. Circulation*, 58:Suppl. 1:83-86, 1978.
- 안재호등: Fontan 술식의 치험 23 예에 관한 고찰. 대한흉부외과학회지, 16:342, 1983 (Sep.).
- Doty, D.B., Marvin, Jr., W.J. and Lauer, R.M.: *Modified Fontan procedure: Methods to achieve direct anastomosis of right atrium to pulmonary artery. J. Thorac. Cardiovasc. Surg.*, 81:470, 1981.
- Choussat, A., Fontan, F. and Besse, P., et al.: *Selection criteria for Fontan's procedure, in Anderson R.H., Shinebourne E.A. (eds.): Paediatric Cardiology 1977. Edinburgh, Churchill-Livingstone, 1978, pp. 559-566.*
- Laks, H., Williams, W.G. and Hellenbrand, W.E., et al.: *Results of right atrial to right ventricular and right atrial to pulmonary artery conduits for complex congenital heart disease. Ann. Surg.*, 192:382, 1980.
- Gale, A.W., Danielson, G.K., McGoan, D.C. and Mair, D.D.: *Modified Fontan operation for univentricular heart and complicated congenital lesions. J. Thorac. Cardiovasc. Surg.*, 78:831, 1979.
- Vlad, P.: *Tricuspid atresia, in Keith, J.D., Rowe, R.D. and Vlad, P. (eds.): Heart disease in infancy and childhood, ed. 3. New York, Macmillan Publishing Co., 1978, pp. 518-541.*
- Lamberti, J.J., Thilenius, O., de la Fuente, D., Lin C-Y, Arcilla, R. and Replogle, R.L.: *Right atrial partition and right ventricular exclusion. Another surgical approach for complex cyanotic congenital heart disease. J. Thorac. Cardiovasc. Surg.*, 71:386, 1976.
- Murray, G.F., Herrington, R.T. and Delany, D.J.: *Tricuspid atresia. Corrective operation without a bioprosthetic valve. Ann. Thorac. Surg.*, 23:209, 1977.
- Bjork, V.O., Olin, C.L., Bjarke, B.B. and Thoren, C.A.: *Right atrial-right ventricular anastomosis for correction of tricuspid atresia. J. Thorac. Cardiovasc. Surg.*, 77:452, 1979.
- Fontan, F., Deville, C. and Quaegebeur, J., et al.: *Repair of tricuspid atresia in 100 patients. J. Thorac. Cardiovasc. Surg.*, 85:647, 1983.

22. Sanders, S.P., Wright, G.B. and Keane, J.F., et al.: *Clinical and hemodynamic results of the Fontan operation for tricuspid atresia. Am. J. Cardiol., 49:1733, 1982.*
23. Stanton, R.E., Lurie, P.R. and Lindesmith, G.C., et al.: *The Fontan procedure for tricuspid atresia. Circulation, 64:(Suppl. II):140, 1981.*
24. Gale, A.W., Danielson, G.K. and McGoon, D.C., et al.: *Fontan procedure for tricuspid atresia. Circulation, 62:91, 1980.*
25. Behrendt, D.M. and Rosenthal, A.: *Cardiovascular status after repair by Fontan procedure. Ann. Thorac. Surg., 29:322, 1980.*
26. Serratto, M., Miller, R.A., Tatoes, C. and Ardekani, R.: *Hemodynamic evaluation of Fontan operation in tricuspid atresia. Circulation, 54:Suppl. 3:99, 1976.*
27. Heck, H.A. Jr., Schieken, R.M., Lauer, R.M. and Doty, D.B.: *Conduit repair for complex congenital heart disease. Late follow-up. J. Thorac. Cardiovasc. Surg., 75:806, 1978.*
28. Bailey, W.W., Kirklin, J.W., Barger, L.M., Pacifico, A.D. and Kouchoukos, N.T.: *Late results with synthetic valved external conduits from venous ventricle to pulmonary arteries. Circulation, 56:Suppl. 2:73, 1977.*
29. Laks, H.: *Tricuspid atresia, in Glenn, W.W.L. (eds.): Thoracic & cardiovascular surgery, ed. 4. Norwalk, Conn., Appleton-Century-Crofts, 1983, pp. 914.*