

## 前小葉의 裂溝에 의한 僧帽瓣膜不全

— 치험 1례 —

김기봉\*·조대윤\*·서경필\*

—Abstract—

### Isolated Cleft in the Anterior Mitral Leaflet —One Case Report—

Kim, Ki Bong M.D.\*, Cho, Dai Yun, M.D.\* and Suh, Kyung Phill, M.D.\*

A cleft in the anterior mitral valve leaflet is commonly associated with atrioventricular septal defects, but may occur as an isolated phenomenon.

The cleft mitral valve can cause regurgitation, and surgical treatment of the cleft leaflet should conserve the existing valve if possible.

But if satisfactory hemodynamic security cannot be obtained with a reconstructive procedure, the valve should be replaced.

We present one case of an isolated cleft in the anterior mitral valve leaflet. The patient showed marked mitral regurgitation in the preoperative left ventriculogram. We managed him successfully by interrupted suture repair of the cleft, and he was discharged uneventfully.

#### I. 緒 論

僧帽瓣膜 前小葉의 裂溝(Cleft)는 房室中隔缺損(Atrioventricular Septal Defect)에 동반되는 것이 보통이지만, 드물게 僧帽瓣膜 前小葉의 裂溝 단독으로 나타날 수도 한다.

실제로 僧帽瓣膜 前小葉의 裂溝만의 소견을 보이는 예는 임상적으로 매우 드물어서, 국내 문헌상 대한흉부의 과 학회지에는 아직 그 증례가 보고된 적이 없다.

본 서울대학교 의과대학 흉부의과학교실에서는 최근에 僧帽瓣膜 前小葉의 裂溝에 의한 僧帽瓣膜 不全症을 보인 1例를 치험하였기에 이에 보고한다.

#### II. 症 例

患者 : 김○흥, 男 17歲

主訴 및 現病歷 : 환자는 10년전 국민학교 재학시 실시한 신체검사에서, 심잡음이 청진상 들리는 것을 처음 알게 되었으며, 운동시 호흡곤란이나 심계항진등의 심혈관계 자각증상은 없었다.

理學的 所見 : 입원당시 환자는 신장이 168 cm, 체중이 62 kg으로서 발육 및 영양상태는 비교적 양호해 보였다. 혈압은 120/80mmHg 이었으며 심박동수는 분당 80회정도이었다. 청진상 호흡음의 이상은 발견되지 않았다. 心音은 규칙적이었으며 Grade III/V정도의 수축기 심잡음이 심첨부에서 들렸고 이는 axilla로 전해졌다. 복부소견상 간이나 비장의 비대는 없었고, 사지의 부종도 없었다.

胸部單純 X-線 所見 : 수술전 촬영한 소견상 Cardio-

\* 서울대학교 의과대학 흉부의과학교실

\* Department of Thoracic and Cardiovascular Surgery,  
College of Medicine, Seoul National University

thoracic ratio가 52%정도로 輕度の 심비대 소견을 보인 것 외에는 특이한 소견은 없었다 (Fig. 1).

臨床病理檢査 所見: 혈액학적 검사, 대소변 검사 및 生化學 檢査는 모두 정상범위였으며, 혈청검사중 ASO 値가 양성이었다.

心電圖 所見: 넓고 二相性 (diphasic)인 P派와 좌심실비대의 소견을 보였으며, 軸은 +60°로서 좌측편위를

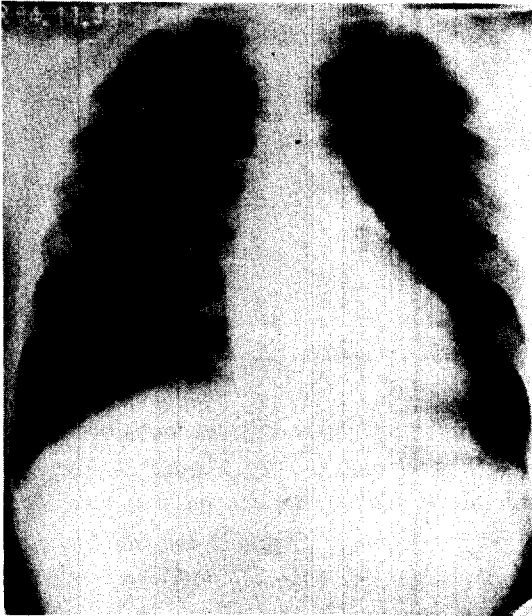


Fig. 1. 수술전 흉부단순 X-선 소견

보이지는 않았다 (Fig. 2).

心電圖 所見: 심방중격이나 심실중격의 결손은 관찰되지 않았으며 僧帽瓣膜 前小葉의 裂溝가 관찰되었다. 좌심방 및 좌심실의 크기도 정상보다 커져있었다.

심도자 및 심혈관조영 所見: 심도자 소견상 현저한 O<sub>2</sub> step-up은 관찰되지 않았으며 심방과 심실내 혈압은 정상범위였다 (Table 1). 좌심실 조영시 수축기에 조영제가 좌심방으로 심하게 역류되는, Grade IV의 僧帽瓣膜 不全의 소견을 보였다 (Fig. 3).

이상과 같은 임상소견 및 검사결과, 빈도는 매우 드물지만 僧帽瓣膜 前小葉의 裂溝에 의한 僧帽瓣膜 不全이라는 진단하에 개심술을 시행하였다.

手術所見 및 手術方法: 전신마취하에서 정중선 흉골절개로 開胸한후, 심낭을 절개하여 심장을 노출시켰다. 심장의 전체적인 모습은 球狀 (globular) 이었으며 輕度

Table 1. Cardiac catheterization data

	Pressure (mmHg)	O <sub>2</sub> Saturation (%)
P.W.	a=2 v=6	97.2
P.A.	27/3	81.1
R.V.	27/13/-4	80.8
R.A.	a=5 v=2	82.1
IVC		87.5
SVC		77.8
L.V.	124/-4/4	96.5
AO	116/76	96.3

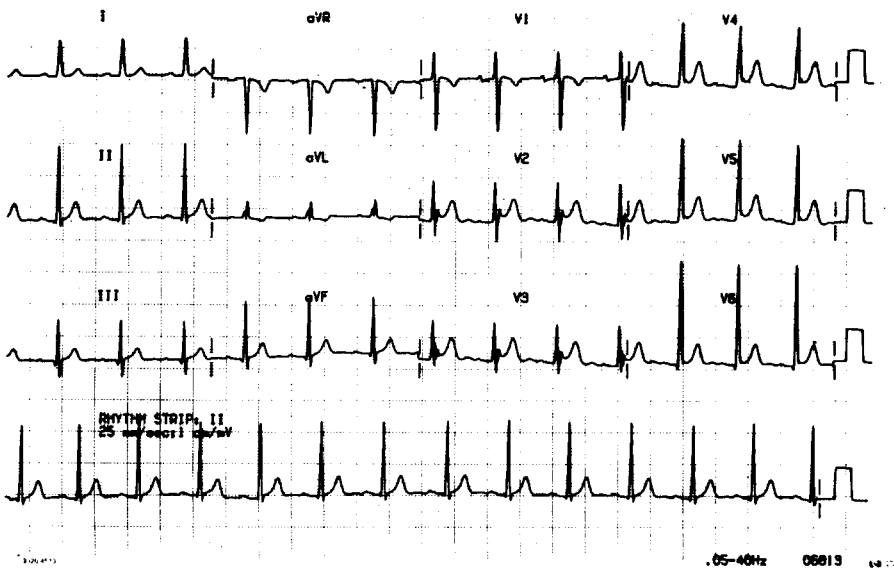


Fig. 2. Preoperative EKG finding.

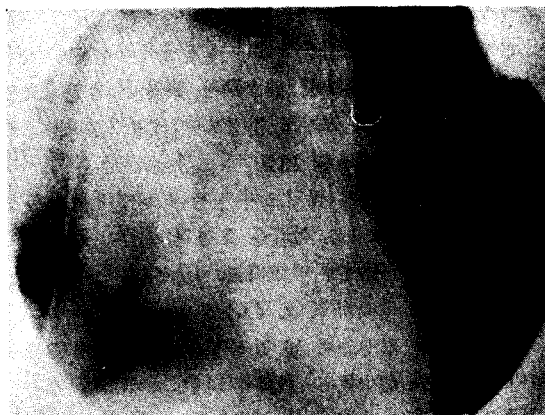


Fig. 3. Left ventriculogram showing marked mitral regurgitation.

의 좌심실 비대의 소견을 보였고, 좌심방에서 收縮期 震顛 (thrill)이 촉진되었다. 통상의 방법으로 심폐기를 가동시킨후 먼저 우심방을 절개하여 三尖瓣膜을 관찰하고 이어서 심방중격을 절개하여 좌심방에 접근하였다. 僧帽瓣膜輪은 확장되어있지 않았으며 僧帽瓣膜 前小葉 (anterior or septal leaflet)은 瓣膜輪 圓周의 약 60%를, 後小葉 (posterior or mural leaflet)은 瓣膜輪 圓周의 약 40%를 차지하여 정상과는 반대의 양상을 보였다. 前小葉의 중간부위에 瓣膜輪까지 이르는 裂溝 (cleft)가 있었으며 裂溝의 가장자리를 따라 腱索 (chorda tendinea)이 부착되어 있었다. 裂溝 주변의 小葉은 다소 두꺼워져 있었으며 심실을 향하여 말려있었다.

8針의 4-0 prolene interrupted suture로 말려들어난 裂溝의 가장자리를 봉합한후 좌심실 심첨부에 삽입한 vent cannula를 통해 생리식염수를 주입하여 僧帽瓣膜을 통한 역류가 거의 없음을 확인하고 심장 절개부를 봉합하였다. 대동맥 차단시간은 54분이었으며, 심장의 박동은 순조롭게 재개되었다.

手術 結果: 수술후 하루동안 인공호흡기에 의한 보조 호흡을 실시하였으며, 심장의 기능을 돕기위한 특별한 약제의 투여는 必要하지 않았다.

수술후 청진상 심잡음은 들리지 않았다. 환자는 순조롭게 회복되어 술후 제 8일째에 건강한 상태로 퇴원하였다.

술후 1개월제에 외래에서 촬영한 흉부단순 X-선 소견상 Cardiothoracic Ratio가 43% 정도로 심비대 감소의 소견을 보였다 (Fig. 4).

### III. 考 察

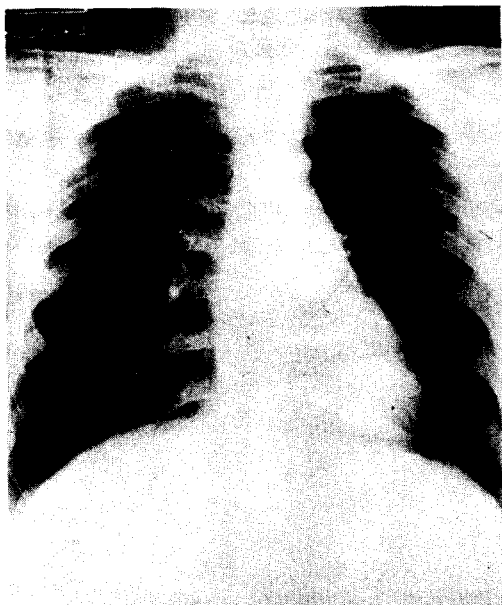


Fig. 4. 수술후의 흉부단순 X-선 소견

房室中隔缺損症 (Atrioventricular Septal Defect)은 태생 제 4~6주에 상부 및 하부 心內膜床의 융합이상 및 기형에 의하여 생긴다고 여겨지는 선천성 심장기형으로서, 심방중격, 심실중격, 三尖瓣膜 및 僧帽瓣膜의 이상정도에 따라 이론적으로 15가지의 다양한 기형의 양상을 보일 수 있다<sup>1)</sup>.

僧帽瓣膜 前小葉의 裂溝는 일차공형 심방중격결손증에 동반되는 것이 흔하며, 따라서 房室中隔缺損症의 불완전 형태중의 하나로 포함시키는 것이 보통이다.

이차공형 심방중격결손증에 동반되는 경우도 드물게 있어서, 僧帽瓣膜 不全症의 소견을 보이는 이차공형 심방중격결손증의 약 6%는 僧帽瓣膜 前小葉의 裂溝에 의한다는 보고도 있다<sup>2), 3), 4)</sup>.

僧帽瓣膜 前小葉의 裂溝만의 단독 소견을 보이는 경우는 매우 드물어서 국내 문헌상 대한흉부외과 학회지에 아직 그 증례가 보고된 적이 없다.

선천성 僧帽瓣膜 不全症의 발생빈도는 선천성심장기형의 약 0.5%에 불과하며<sup>5)</sup>, 따라서 선천성 僧帽瓣膜 不全症의 한 원인이 되는 僧帽瓣膜 前小葉의 裂溝는 그 빈도가 아주 드물다고 할 수 있다.

僧帽瓣膜의 裂溝는 前小葉의 裂溝와 後小葉의 裂溝로 구분할 수 있다.

前小葉의 裂溝는 다시 True cleft와 Atrioventricular septal defect type mitral valve로 나눌 수 있다<sup>6)</sup>.

前者의 경우 僧帽瓣膜 前小葉과 後小葉이 瓣膜輪 圓周에서 차지하는 비율은 정상과 같아서 後小葉이 약 2/3를 차지한다. 비정상적인 腱索이 裂溝의 가장자리에 부착되어있는 경우가 종종 있으나 두개의 유두근은 정상으로 위치한다.

後者の 경우 僧帽瓣膜 前小葉과 後小葉이 차지하는 비율은 방실중격결손증에서 보이는 양상과 같아서 後小葉이 약 1/4만을 차지하며, 유두근도 측방으로 치우쳐서 위치한다. 이 경우 僧帽瓣膜의 不全은 裂溝의 접합불량 또는 前側方이나 後側方 交連 (Commissure)의 확장에 의한다<sup>6, 7, 8)</sup>.

僧帽瓣膜 前小葉의 裂溝만의 소견을 보이는 경우도 대개 방실중격결손증의 특징적 몇몇 소견을 보이며, 前小葉과 심실중격 사이의 비정상적 腱索에 의해 좌심실 유출로의 협착을 초래하기도 한다. 하지만 방실중격결손증과는 달리 sinus septum 이 잘 발달되었고 A-V canal을 분할하는 A-V cushion의 부분이 정상적으로 포함되어 있다<sup>9)</sup>.

僧帽瓣膜 裂溝만을 동반한 경우 증상은 僧帽瓣膜不全症의 증상을 보인다.

僧帽瓣膜 不全에 의해 좌심실 확장말기용적이 증가하여 僧帽瓣膜輪에 확장되면 不全症이 더 심해진다. 좌심실이 증가된 preload를 견디는 한 비교적 증상이 없는 것이 보통이지만 만약 유두근의 기능부전, 심내막염, 비후성 심근증, 류마치스성 판막염등과 같이 후천성 승모판막부전증을 일으키는 요인이 합병되면, 부전증은 급격히 악화된다<sup>7)</sup>.

僧帽瓣膜의 裂溝에 대한 외과적 교정은, 정상과 같은 판막의 해부학적 구조를 만들기 보다는 3小葉의 형태를 유지하면서, 不全이 없는 판막의 기능을 유지하도록 하는데에 그 목적이 있다.

일반적으로, 단순한 僧帽瓣膜 裂溝는 일차 봉합으로 교정한다<sup>2, 7, 10, 11, 12, 13)</sup>.

심실쪽으로 말려들어간, 두꺼워진 裂溝의 가장자리를 따라, 무리한 tension이 가해지지 않도록 interrupted sutures로 裂溝를 봉합한다. 瓣膜輪으로부터 腱索이 부착되어 있는 부분까지만 interrupted sutures로 봉합하여야하며, 지나치면 僧帽瓣膜狹窄을 초래할 수도 있다. 단순봉합에 의한 판막성형술이, 장기적 안목에서 승모판막의 기능을 얼마나 완전하게 유지할 것인가는 쉽게 논할수 있는 문제는 아니다.

따라서 僧帽瓣膜 裂溝를 단순봉합한 경우, 장기적 추적조사에 의해 수술결과를 종합 판단하는 것이 必要하

다.

만약 판막 성형술에 의해 만족할만한 혈액학적 결과를 기대할 수 없다면, 인공판막 대체술을 시행하여야 한다.

#### IV. 結 論

본 서울대학교 의과대학 흉부외과학교실에서는, 최근 그 빈도가 매우 드문 僧帽瓣膜 前小葉의 裂溝만에 의한 瓣膜不全症을, 단순봉합에 의해 裂溝를 성공적으로 교정하였기에 문헌고찰과 함께 보고하는 바이다.

#### REFERENCES

1. Sabiston DC, Spencer FC : *Atrioventricular Canal: Gibbon's Surgery of the Chest, Chap. 34, 1051, 4th Ed., Saunders, Philadelphia. 1983.*
2. Davis RS, Green DC, Brott WH : *Secundum atrial septal defect and Cleft mitral valve. Ann Thorac Surg 24:28, 1977.*
3. Murray GF, Wilcox BR : *Secundum atrial septal defect and Mitral valve incompetence. Ann Thorac Surg 20:136, 1975.*
4. Shigenobu M, Kay JH, Mendez M, Zubiato P, Vansstrom N, Yokoyama T : *Surgery for mitral and tricuspid Insufficiency associated with secundum atrial septal defect. J. Thorac Cardiovasc Surg 75: 290, 1978.*
5. Feldt RH, Avasthey P, Yoshimasu F, Kurland LT, Titus JL : *Incidence of Congenital heart disease in child born to residents of Olmsted County, Minnesota, 1950-1969, Mayo Clin Proc 46:794, 1971.*
6. Stark J, de Leval M : *Congenital malformations of the mitral valve; Surgery for congenital heart defects, Chap 36, 467, Grune & Stratton, London, 1983.*
7. McEnany MT, English TA, Ross DN : *The congenitally cleft posterior mitral valve leaflet. Ann Thorac Surg 16:281, 1973.*
8. Davachi F, Moller JH, Edwards JE : *Diseases of the mitral valve in Infancy. Circulation 43:565, 1971.*
9. Sellers RD, Lillehei CW, Edwards JE : *Subaortic stenosis caused by anomalies of the atrioventricular valves. J Thorac Cardiovasc Surg 48:289, 1964.*
10. Salomon J, Aygen M, Levy MJ : *Secundum type*

- atrial septal defect with cleft mitral valve. Chest* 58:540, 1970.
11. Cohn LH, Hancock EW, Griepp RB, Shumway NE : *Congenital cleft mitral valve associated with ostium secundum atrial septal defect. Circulation (Suppl II); 152, 1971.*
12. Talner NS, Stern AM, Sloan HE : *Congenital mitral insufficiency. Circulation 23:339, 1961.*
13. Hara M, Char F : *Partial cleft of septal mitral leaflet associated with atrial septal defect of the secundum type. Am J Cardiol 17:282, 1966.*
-