

## 분선충에 의한 대량감염 증후군

해정내과 병원

최규식 · 황영남 · 김영자 · 양윤모 · 윤 경

연세대학교 의과대학 기생충학교실

김 재 진 · 민 득 영 · 이 근 태

### 서 론

분선충(*Strongyloides stercoralis*)은 자유생활세대와 기생생활세대를 갖는 선충류로 전세계적으로 분포하나(WHO, 1964), 사회경제적 수준이 낮거나, 온난다습한 지역에서 감염율이 높다(Burke, 1978).

우리나라에서는 蘇(1959)가 복수를 동반한 1예를 보고한 이래, 徐등(1969)이 요꼬가와흡충과 동시감염된 1예에서, 그리고 趙등(1977)이 1예를 각각 보고한 것이 문헌상의 기록이다.

그러나 蘇(1959)의 증례를 제외하고는 특이한 임상 증세가 없었으나 본 증례의 경우에는 류마티스 관절염의 치료를 위해 장기간 부신피질 호르몬제를 복용한 면역기능이 저하된 환자에서 분선충에 의한 대량감염(hyperinfection)이 이루어진, 국내에서는 첫번째 증례로 생각되어 문헌고찰과 함께 보고하는 바이다.

### 증 례

**환 자** : 서울 시내에 거주하는 73세 한국인 여자

**주 소** : 우복부 동통으로 1982년 6월 내원

**과거력** :

1. 1977년부터 류마티스 관절염으로 부신피질 호르몬제를 자주 사용해 왔다고 함.

2. 1979년 급성 당뇨병으로 입원.

**가족력** : 특기사항 없음.

**현병력** : 입원 5일 전부터 우복부 동통을 주소로 하는 당뇨병의 재발로 입원 치료중 입원 17일에 갑작스런 호흡곤란 및 기침을 호소하였다. 청진상 기관지천식 소견을 나타내었다. 입원 27일에는 오심, 구토, 하복부 동통을 동반한 하루 수십차례의 적은 양의 설사를 시작하였다.

**이학적 소견** : 3일간 수십차례의 설사로 인해 심한 탈수상태에 빠졌으며 혈압은 70/40mmHg, 맥박은 112/분이었다. 복부는 약간 팽창되고 전체적으로 경한 압통이 있었으며 청진상 장운동이 항진되어 있었다.

**검사소견** : 흉부 X-선, 간기능검사, 소변 및 대변검 사상 입원 당시는 정상이었다. 혈액검 사상 입원 당시는 정상이었으나 입원 31일째(설사 시작 4일 후) 검사에서 호산구가 30%로 증가되었으며 36일째 검사에서도 호산구가 26%를 보였다(Table 1).

**기생충학적 검사** : 환자의 설사변에서 선충류의 랍디토이드유충(rhadtoid form larva)이 관찰되어 이를 여과지에 도포하고 25°C에서 2일간 배양하여 기생충학적으로 동정한 바 분선충[*Strongyloides stercoralis* (Bavay, 1876) Stiles and Hasall, 1902]의 필라리아형 유충(filariform larva)임을 확인하였다. 즉 분선충 필라리아형 유충의 특징인 미단이 갈라진 모양을 나타냈으며(Fig. 1), 유충의 평균 크기는 체장 585.2 $\mu$ m, 체폭 18.7 $\mu$ m였다(Table 2).

**치료 및 경과** : 분선충 감염이 확인된 후 즉 설사 시작 4일 후에 mebendazole을 첫날 300mg/day 그후 이틀간은 200mg/day, 4일간은 100mg/day를 투여하였다. 증세는 약간 호전되었으나 설사변은 계속되었고 설사변에서 분선충의 유충이 계속 검출되었다. 설사시작 13일 후 thiabendazole을 750mg $\times$ 2/day로 3일간, 이후 750mg $\times$ 3/day로 1일간 투여하였었다. 투약 5일째부터는 모든 증상이 호전되었고 정상대변을 보았으며, 투

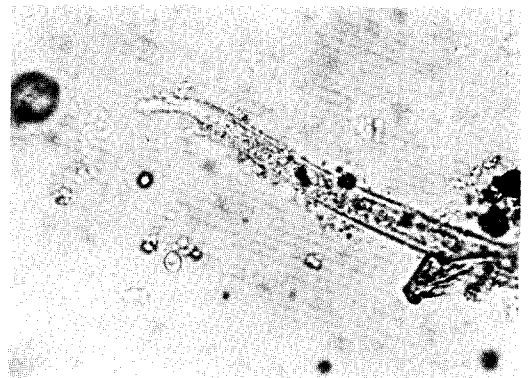


Fig. 1. Blunt tail of *Strongyloides stercoralis* filariform larva ( $\times$ 600)

**Table 1.** Clinical feature of strongyloidiasis case during admission

Duration(day)	1...5...17...27	28	29	30	31	32	33	34	35	36	37	38	39	40	41	42	43	44	45...49					
Symptoms	cough dyspnea			vomiting abdominal pain shock																				
	diarrhea	> normal <																						
Larvae in feces	-	+	+		+	+			+			+				+			-	-				
Treatment																								
mebendazole (mg/kg)																								
thiabendazole (mg/kg)																								
	300 200 200 100 100 100 100										1500 1500 1500 2250													
Hematology																								
Hb(g/dl)	13.1	11.8																10.6						11.2
WBC(/mm <sup>3</sup> )	10,000	4,000																16,200						8,400
Neutrophil (%)	72	56																38						38
Lymphocyte (%)	25	33																23						29
Monocyte (%)	3	7																9						6
Eosinophil (%)	0	4																30						26
Basophil (%)	0	0																0						1

**Table 2.** Measurement of *Strongyloides stercoralis* filariform larvae in references

	unit: $\mu$ m		
	Hiromichi (菅沼; 1960)	Little (1966)	Present case* (1985)
length	524	563	585.2
width	14.8	15.8	18.7
length of esophagus	235.3	242	215.3
length of genital primodium	15.6	9	9.5
anus to tail	64.9	69	78.2
width of tail	2.6	—	3.6

\* Total 62 larvae were measured.

약 6일 후에는 분변검사상 분선충 유충이 관찰되지 않았다. 투약 11일째 및 2개월후의 반복검사에서도 유충은 검출되지 않았다(Table 1).

**고 찰**

분변검사상 유충이 검출되는 예는 주로 분선충 감염에 기인하나 鉤蟲이나 모양선충류 감염에 있어서도 극히 드물게나마 유충이 검출되는 바 충체의 동정을 위해서 배양법이 권장되고 있다(Garcia and Ash, 1979). 본 증례의 경우 설사변에서의 랫디토이드유충을 25°C에서 2일간 배양하여 필라리아형 유충을 얻었

다. 이 유충은 미단이 갈라진 독특한 *Strongyloides* 속 유충이었고 충체의 형태학적 특성을 菅沼(1960)과 Little (1966)의 관찰과 비교할 때 *Strongyloides stercoralis* (Bavay, 1876) Stiles and Hassall, 1902로 동정되었다.

분선충의 체내 이행경로는 피부를 뚫고 정맥내로 들어온 필라리아형 유충이 우측 심장을 통과하여 폐 모세혈관에 도달한 후 폐포를 파괴시키며 1~2주일 머무르며 성숙한다(Eveland *et al.*, 1975). 이때 기침, 호흡곤란(Rassiga *et al.*, 1974; Eveland *et al.*, 1975)이나 일시적인 기관지 폐렴증세(Higenbottom and Heard, 1976; Kenney and Webber, 1974) 등을 유발한다. 이 유충은 기관지를 타고 인두를 넘어 식도, 위를 거쳐 소장내에 이르러 성충이 된다(Eveland *et al.*, 1975). 주로 회장, 공장 및 십이지장 점막에 기생하게 되는데(Rivera *et al.*, 1970), 이때 대부분 무증세로 경과하기도 하나, 설사, 하복부 동통, 체중감소 등의 증세를 나타내며(Grove, 1980) 자가감염(autoinfection)에 의해 대량감염이 이루어지면 심한 설사와 탈수, 체중감소, 빈혈, 장경련 및 쇼크에 이르기기도 한다(Burke, 1978).

분선충의 경우 다른 선충류와는 달리 체내 자가감염이 가능한데 이는 성충이 산란한 충란이 소장에서 부화하여 랫디토이드유충이 되어 분변과 함께 배설되는 통상적인 방법과는 달리 랫디토이드 유충의 배설이 지연됨에 따라 장내에서 필라리아형 유충까지 발육한 유충이 다시 장점막하층의 정맥류를 따라 폐순환을 거쳐

이루어지게 된다(Faust, 1940; Anast, 1963). 분선충의 감염시 이와같은 자가감염에 의한 대량감염이 심각하고도 치명적인 결과를 초래하는 경우가 종종 보고되고 있다(Boyd *et al.*, 1978; Purtilo *et al.*, 1974). 본 증례에서도 입원 27일째 부터 시작된 설사와 탈수증세, 복통, 오심, 구토 및 쇼크 등은 이와같은 자가감염에 의한 대량감염 때문인 것으로 생각된다. 또한 설사의 전초 증상으로 설사 10일전부터 호소한 기침 및 호흡곤란은 대량의 충체가 폐순환계를 거치는 동안에 일어난 것으로 생각된다.

이러한 자가감염은 특히 백혈병, 호지킨씨 증후군, 전신성 홍반성 낭창, 임파종, 나병 등 면역결핍증 환자에서 흔히 나타나며(Lamb *et al.*, 1960; Rivera *et al.*, 1970; Adam *et al.*, 1973; Purtilo *et al.*, 1974), 또한 면역억제제인 corticoid, alkylating agent, anti-metabolite, vinca alkaloid 등을 사용할 경우에도 치명적인 자가감염이 이루어질 수 있다(Cruz *et al.*, 1966; Rivera *et al.*, 1970; Neefe *et al.*, 1973). 본 증례에 있어서 본원에 입원후 이와 같은 면역억제제는 사용치 않았으나 환자가 류마티스 관절염으로 오랫동안 부신피질 호르몬제를 복용한 점으로 미루어 자가감염이 이에 기인되었을 것으로 생각된다.

분선충 감염시에는 호산구증다증이 유발되는 예가 많으며(Grove, 1980), 만성기에는 10%가 전형적이다(Jones, 1950). 본 증례의 경우 입원 당시에는 정상 이던 호산구치가 기침 및 호흡곤란을 호소하던 입원 17일에 4%, 설사가 시작된 입원 31일째에는 30%로 증가하였다.

본 증의 치료에 있어서는 pyrvinium pamoate(Wang and Gali, 1965; Tanaka *et al.*, 1965), mebendazole(Grove, 1982), thiabendazole(Bezjak, 1968) 등이 사용되고 있으나 일반적으로 thiabendazole이特效약으로 인정되고 있다(Cahill, 1967; Burke, 1978). 본 증례에서는 thiabendazole을 국내에서 구입할 수 없어서 설사 시작 4일째부터 mebendazole을 투여하여 설사는 약간 호전됨을 보았으나 분선충의 유충은 계속 검출되었다. 설사시작 13일째에 국외에서 thiabendazole을 구입하여 750mg×2/day 3일, 750mg×3/day 1일간 투약하였다. 투약 5일째 부터 정상변을 보았으며 분변검사상 분선충의 유충이 검출되지 않았다.

우리나라에 있어 분현상 분선충 감염은 모두 3예가 보고 되었다. 蘇(1959)의 경우는 복수와 혈뇨를 동반한 환자에서 복수 및 혈뇨의 원인이 필만한 질병을 발견할 수 없었으며, 분변검사상 랍디토이드유충의 검출과 배양법에 의해 필라리아형 유충을 관찰하였고, 단지 분선충에 대한 치료만으로 혈뇨와 복수가 호전되었다고 한다. 徐 등(1969)의 경우 요꼬가와흡충, 람블편모충, 회충, 편충과 동시감염된 환자의 분변내에서 분선충의 유충을 관찰 보고하였다. 이 환자는 6개월간의 만성 설사를 주증세로 하였으나 소장내 기생하는 5종

의 동시감염 기생충 모두가 설사를 유발시킬 수 있어 분선충만에 의한 증세를 짐작키는 어렵다. 또 趙 등(1978)의 경우 교통사고 환자의 분변에서 우연히 검출된 예로 임상증세에 관한 보고는 없다.

본 증례의 경우 환자의 일반적 건강상태의 악화와 면역억제제의 사용으로 인해 자가감염이 이루어져 분선충이 대량감염되어 심한 임상증세가 유발되었을 것으로 생각된다. 따라서 분선충 감염시에는 대량감염에 의해 생명을 잃을 수 있으므로 특히 면역기능이 저하된 환자에서는 관심을 두어야 할 것으로 생각된다.

## 결론

저자 등은 장기간 면역억제제를 사용한 73세의 여자 환자에서 분선충의 자가감염에 의한 대량감염으로 생명이 위독하였던 1예를 경험하였기에 문헌고찰과 함께 보고하는 바이다.

## 참고 문헌

Adam, M., Morgan, O., Persaud, C. and Gibbs, W. N. (1973) Hyperinfection syndrome with *Strongyloides stercoralis* in malignant lymphoma. *British Medical Journal*, 1: 264-266.

Anast, B.P. and Birch, C.L. (1963) Strongyloidiasis. *Strongyloides stercoralis*: report of 62 cases. *J. Am. Med. Wom. Ass.*, 18:623-632.

Bezjak, B. (1968) A clinical trial of thiabendazole in strongyloidiasis. *Am. J. Trop. Med. Hyg.*, 17: 733-736.

Boyd, W.P., Campbell, F.W. and Trudeau, W.L. (1978) *Strongyloides stercoralis*-hyperinfection. *Am. J. Trop. Med. Hyg.*, 27:39-41.

Burke, J.A. (1978) Strongyloidiasis in childhood. *Am. J. Dis. Child.*, 132:1130-1136.

Cahill, K.M. (1967) Thiabendazole in massive strongyloidiasis. *Am. J. Trop. Med. Hyg.*, 16:451-453.

趙昇烈, 蔡鍾一, 梁龍石, 徐丙高 (1977) 糞線蟲感染의 一例. *기생충학잡지*, 15:163-164.

Cruz, T., Reboucas, G. and Rocha, H. (1966) Fatal strongyloidiasis in patients receiving corticosteroids. *New Eng. J. Med.*, 275:1093-1096.

Eleland, L.K., Kenney, M. and Yermakov, V. (1975) Laboratory diagnosis of autoinfection in strongyloidiasis. *A.J.C.P.*, 63:421-425.

Faust, E.C. and de Groat, A. (1940) Internal autoinfection in human strongyloidiasis. *Am. J. Trop. Med.*, 20:359-375.

Garcia, L.S. and Ash, L.R. (1979) Diagnostic parasitology. pp.120-126, The C.V. Mosby Company,

- St. Louis.
- Grove, D.I. (1980) Strongyloidiasis in allied ex-prisoners of war in South-east Asia. *Br. Med. J.*, 1: 598-601.
- Grove, D.I. (1982) *Strongyloides ratti* and *S. stercoralis*: The effects of thiabendazole, mebendazole, and cambendazole in infected mice. *Am. J. Trop. Med. Hyg.*, 31:469-476.
- Higenbottom, T.W. and Heard, B.E. (1976) Opportunistic pulmonary strongyloidiasis complicating asthma treated with steroids. *Thorax*, 31:226-233.
- 菅沼洋達 (1960) 糞線虫の研究. 各期虫體の形態並びに生態. *横浜醫學*, 11(2):899-936.
- Jones, C.A. (1950) Clinical studies in human strongyloidiasis. *Gastroenterology*, 16:743-756.
- Kenney, M. and Webber, C.A. (1974) Diagnosis of strongyloidiasis in Papanicolaou-stained sputum smears. *Acta Cytol.*, 18:270-273.
- Lamb, D., Pilney, F., Kelly, W.D. *et al.* (1962) A comparative study of the incidence of anergy in patients with carcinoma, leukemia, Hodgkin's diseases and other lymphomas. *J. Immunol.*, 89:555-558.
- Little, M.D. (1966) Comparative morphology of six species of *Strongyloides* (Nematoda) and redefinition of the genus. *J. Parasit.*, 52:69-84.
- Neeffe, L.I., Pinilla, O., Garagusi, V.F. *et al.* (1973) Disseminated strongyloidiasis with cerebral involvement: A complication of corticosteroid therapy. *Am. J. Med.*, 55:832-838.
- Purtilo, D.T., Meyers, W.M. and Connor, D.H. (1974) Fatal strongyloidiasis in immunosuppressed patients. *Am. J. Med.*, 56:488-493.
- Rassiga, A.L., Lowry, J.L. and Forman, W.B. (1974) Diffuse pulmonary infection due to *Strongyloides stercoralis*. *J.A.M.A.*, 230:426-427.
- Rivera, E., Maldonado, N., Velez-Garcia, E., Grillo, A.J. and Malaret, G. (1970) Hyperinfection syndrome with *Strongyloides stercoralis*. *Ann. Intern. Med.*, 72:199-204.
- 徐丙高, 林漢鍾, 韓鏞徹 (1969) Metagonimiasis의 一例. *기생충학잡지*, 7:36.
- 蘇鎮卓 (1959) *Strongyloides stercoralis*의 復水一例. *大韓醫學協會雜誌*, 2:91.
- Tanaka, H., Shiroma, Y. and Abe, Y. (1965) Studies on the relation between the efficacies and the forms of anthelmintics in the treatment of the human strongyloidiasis with pyrvinium pamoate suspension, gentian violet and dithiazanine. *Acta Med. Univ. Kagoshima*, 7:185-198.
- Wang, C.C. and Galli, G.A. (1965) Strongyloidiasis treated with pyrvinium pamoate. *J.A.M.A.*, 193: 847-848.
- W.H.O. (1964) Soil-transmitted helminths: Report of a W.H.O. Expert Committee on Helminthiasis. *W. H.O. Tech. Rep. Ser.*, 277:1-70.

**=Abstract=**

**A case of hyperinfection syndrome with *Strongyloides stercoralis***

Kyu Sik Choi, Young Nam Whang, Young Ja Kim,  
Yoon Mo Yang, Kyung Yoon  
*Hae Jeong Medical Hospital, Seoul, Korea*

Jae-Jin Kim, Duk-Young Min and Keun-Tae Lee  
*Department of Parasitology, Yonsei University College of Medicine*

A case of *Strongyloides stercoralis* infection was experienced in a 73-year old Korean female patient, was hospitalized with relapse of cholecystitis. The patient developed cough and dyspnea 17 days after the admission. On the 27th hospitalized day, diarrhoea, nausea, vomiting and abdominal pain started. A number of parasitic larvae were incubated at 25°C for 2 days. Typical fork tailed filariform larvae of *S. stercoralis* (Bavay, 1876) Stiles and Hassall, 1902, were identified after cultivation. There was no improvement of diarrhoea after the medication with mebendazole. After the administration of thiabendazole, however, diarrhoea was stopped. On the 6th day of medication, *S. stercoralis* larvae was no more detected, and thereafter no larva was observed by repeated stool examinations upto 2 months after chemotherapy.

The patient had the history of administration of steroid for articular rheumatism. Therefore this case seems to be a hyperinfection of *S. stercoralis* due to an autoinfection and to be the first report on the hyperinfected strongyloidiasis in Korea. Related literature was briefly reviewed.