

# After-loading線原을 利用한 口腔및上顎洞 治療方法

延世 癌센터 附屬病院 放射線治療室

朴在一 · 徐明源

## I. 緒 論

本 延世癌 센터에서는 內院患者중 전체 癌 患者의 約 13%에 해당하는 Head & Neck患者 였으며 그러나 Head& Neck 患者의 解剖學的 인면에서 放射線 治療方法이 어렵다는 것은 널리 알려진 바입니다.

放射線 治療方法에서는 正常組織을 最大 限으로 保護하고 腫瘍에 集中的으로 放射線을 照射하는것이 基本原理임은 주지의 事實이며 특히 治療에서 문제시되는 부분인 eye ball lens, Lacrimal gland, Salivary gland, Spinal Cord 등을 最大限으로 保護하기 위하여 대부분이 Co<sup>60</sup> r-ray로 60° Hinge angle의 Wedge open two pair combination technique을 택하므로서 그이상의 upper level까지 Recurrent 되었거나 orbit 뒤쪽까지 recurrent 되었을때는 External therapy 만으로는 治療의 結果가 만족하지 못하므로 저희 放射線治療室에서는 External 과 Brachy therapy을 Combine으로 시행하므로서 소기의 目的을 달성할 수 있었다.

Brachy therapy는 Residual tumor의 모양에 맞게 하고 集中的으로 照射할수 있으며 腫瘍의 주위에 Sharp Fall-off(급격한 선량감소)가되기 때문에 eye ball에 放射線被爆을 줄일수 있으며 眼球뒤쪽까지 충분히 照射할수 있다.

저희가 使用하는 Brachy therapy는 分當200rads 이상인 high dose rate로 發生되는 Remote after-loading system으로서 2일에 한번 治療를 하고 있으며 여기에 Fractionation 照射方法을 택하므로서, 생물학적으로 最上의 效果를 얻는 동시에 照射時間이 짧고 入院이 必要없이 通院治療를 할수있다. 그러나 Applicator를 腫瘍의 位置에 正確히 固定시켜

주어야되며 精密한 線量分布와 照射時間이 必要하기 때문에 특수 Applicator를 製作하여 最大限의 治療效果을 얻을수 있었기에 다음과 같이 研究 方法 및 結果를 發表합니다.

## II. 實驗의 選擇 Region과 材料

저희 延世癌센터 放射線治療室에 內院患者의 조사통계에 의하면 1972~1982年 까지 約10年間 8500名 이고 治療患者의 部分別 %數는 Head & Neck 患者가 13%을 차지하고 upper diaphragm cases가 37%이고 lower diaphragm cases가 50%의 比率로 나타났으며 그중에서 Head & Neck 部位에서 Maxillary Cancer 患者가 9%의 比率를 차지하였다. 一般的으로 maxillary Cancer에 대한 放射線外部 治療方法으로는 癌 주위에 대한 分布에 two pair Wedge로 Combination으로 治療하는것이 通례이고 여

기서 斜位方向에서 30~40%가 반대쪽 eye ball 部位에 대한 照射線量이 (그림 1)과 같이 나타나고 있으나 우리는 이와같은 線量은 最大한 반대쪽 eyeball을 保護하기 위해서는 併用的인 照射方法으로(그림 2)와 같이 Anterior에서 照射시키고 斜位方向에서 60° angle로 Wedge Filter를 使用 照射시키면 10~20% 線量이 減消되는 반면에 照射시키고 싶었던 Ethmoid Sinus에보다 效果의인 結果를 볼수있었으나 併用的인 治療方法에서의 缺점을 保完 하기 위한 方法은 External Irradiation 과 Brachy therapy을 (그림 3) 併用했고 eye ball의 保護方法과 maxillary Cancer에서도 Surgery을 못하는 重要 腫瘍部位는 Ethmoid Sinus 部分으로서 nasal cavity와 Oral-Necrectomy opening으로 Applicator을 挿入 시켜야 했다.

그러나 그림 4와 같이 brachy therapy을 하기위

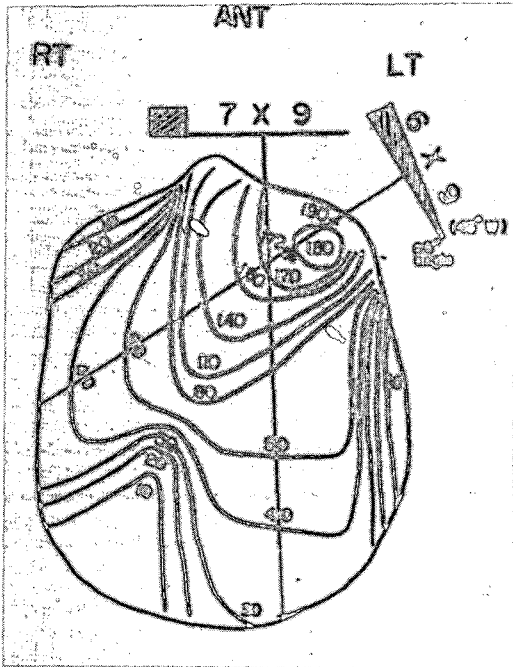


그림 1

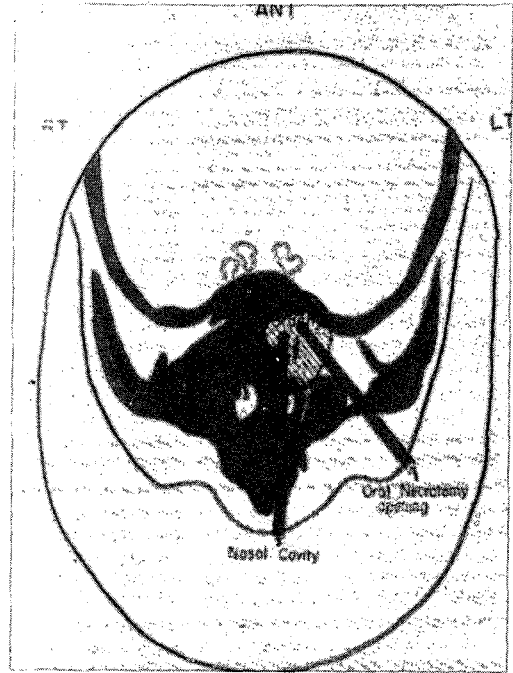


그림 3

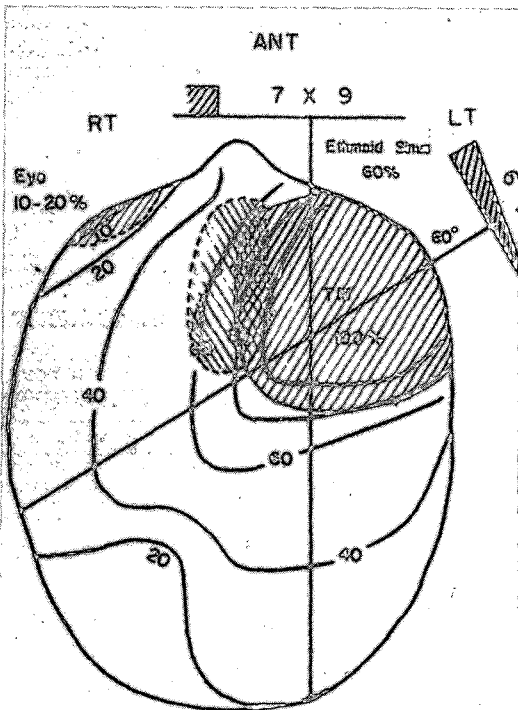
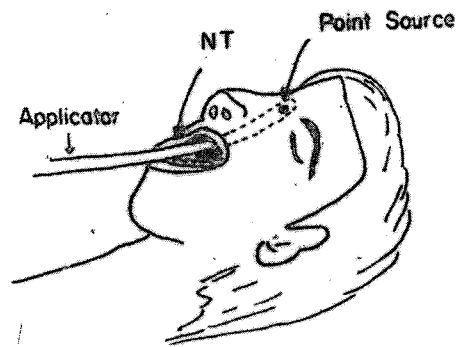


그림 2



Method of Brachy therapy

그림 4

해서는 매우 어려운점이 있었다. 그것은 applicator을 nasal cavity lateral wall에 挿入 시키는 것은 별문제없으나 oral-Nectrectomy opening에 挿入시켜 固定 시키는 것이 問題가 되어 여기에 固定시킬수 있는 특수 Applicator을 製作 해야했으며 Applicator을 Teeth에 固定할수 있는 構成物質은 Table과 같이 Polyethylene Powder 50mg, Chloroform-liquor 5cc, Copper Wire 20cm가 必要하였고 이 Applicator는 Dental Clinic에서 使用되는 Polyethyl-

Table. I. Materials for teeth settler

Materials	Qn' ty
1) Polyethylene powder	50mg
2) Chloroform liquor	5cc
3) Copper wire	20cm

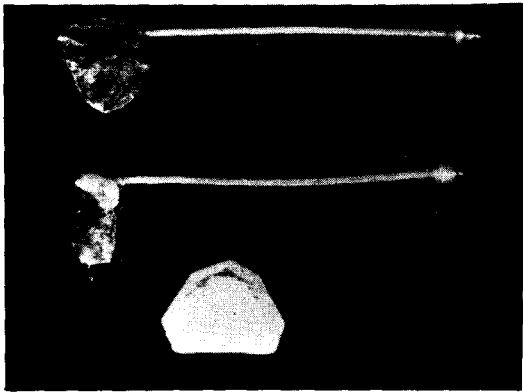


그림 5

ene powder에 Chloroform liquor을 Mix하여 (그림 5) Teeth에 固定시켜 Tandem을 rgion 部位에 正確히 挿入시킨다.

이 Computer Tomography는 (그림 6) External Irradiation therapy 하기전에 撮影한것으로 Left side tumor 에의해 maxillary bone과 nasal bone이 녹아 있는것을 볼수 있었으며 저희가 選擇한 Brachy therapy는 처음으로 Left Side maxillary epidermoid Carcinoma Patient로 stage IV이며 또한 Left Submaxillary tringle node에 metastasis 되어 이같은 tumor을 External Irradiation therapy로 wedge filter을 combine하여 6800rads Irradiation 한 Dose Plane한 것이며 Field size는 Anterior 에서 7×9 이고 wedge Filter 使用時 60° angle에서 6×9으로 照射했다. 그림7 이와같이 External Irradiation 하고나서 Region에 Residual tumor가 있어서 治療方法을 謀色 한것이 Remote afterloading

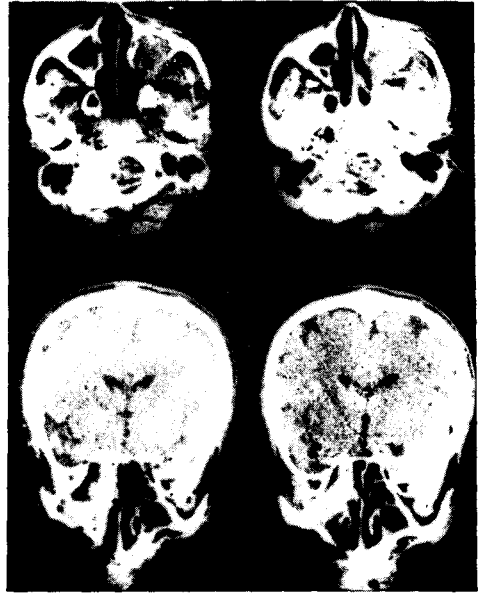


그림 6

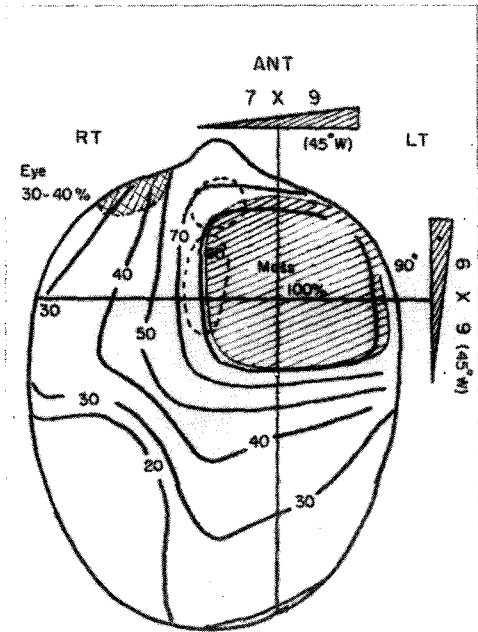


그림 7

System을 利用하여 Brachy therapy를 試行하게 되었다.

처음으로 患者의 外部照射에서 (그림 8) 과 같은 60° Angle에서 Wedge Filter을 使用하여 照射시키는




그림 8

는 600Ci의 Co-60 治療裝置이고 (그림 9) 는 Wedge Filter 을 利用 External Irradiation therapy로 6800 rad를 照射한다음 Computer tomography 檢査를한 結果 tumor가 많이 줄어들은것으로 나타났으나 患者가 afterloading System을 利用한 position 이고 (그림 10) oral neceatotomy opning과 nasal Cavity 로 Tandem 을 利用, Source가 들어갈수있게 軟結 하여 tumor의 부위에 가깝게 Tardem을 挿入 시킨 것을 Simulation Room에서 Fluoro로 Dumay Source 을 挿入, Region의 位置를 確認하고 撮影하여 다음번 治療時에 確認하기 위한것(그림 11) 와 같이 lateral像에서 oral 과 nasal cavity에 挿入된

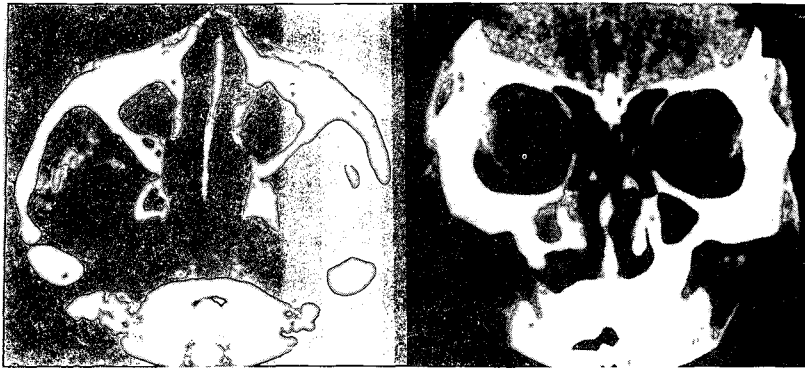

그림 9. After XRT with wedge filter 45° (6800rad)



그림 10

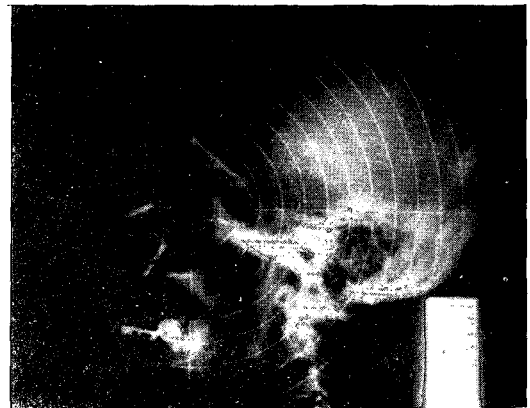


그림 11

Tandem의 間格은 約2cm이고 (그림 12) 는 Anterior-Posterior 像에서 撮影한것으로 양쪽에 挿入된 Tandem의 間格은 똑같이 2cm이다.

Simulation으로 Region의 位置를 正確히 確認하고 Irradiation Dose 에 대한 Dose Plan을 한것이 고 (그림 13) Tumor Center에서 2 cm 周圍에 位置

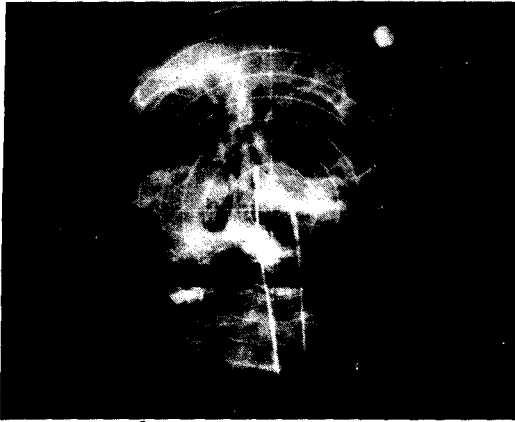


그림 12

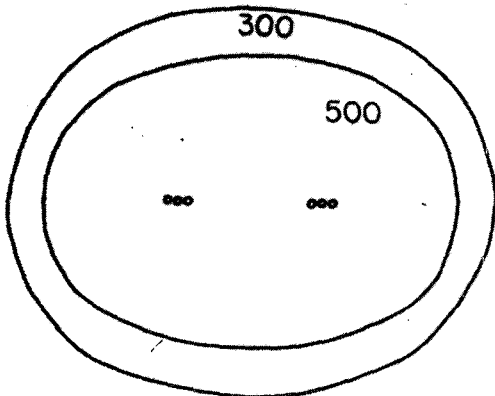


그림 13

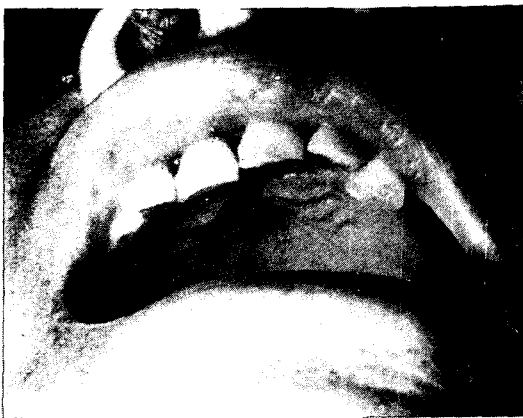

그림 14

한 region에 Daily dose을 500 rads씩 5日間((2500 rads)照射하고 tumor을 効果的인 方法으로 治療하기 위한 方安은 Computer axial tomography 로

Regin의 位置와 크기가 나타난 結果 nasal cavity와 (그림 14)에 보는것과 같이 oral neurectomy opening으로 같이 Tandem을 插入하기 위한 특수 Applicator을 製作하기 위한것이다.

이와같이 Brachy therapy을 利用 Tandem을 插入시켜 2500 rad로 Irradiation시킨다음 Computer Tomography한 結果 tumor mass가 거의 感少된것을 볼수있었다. (그림 15)

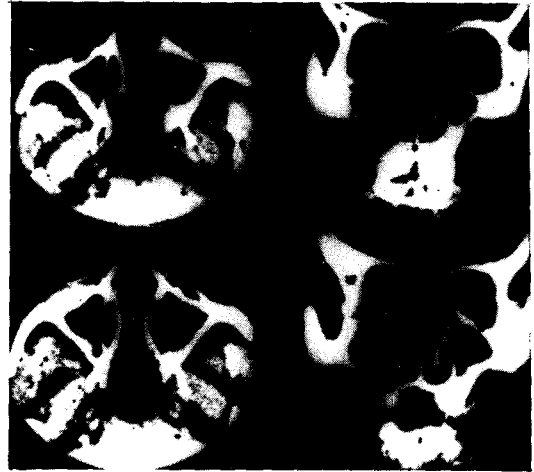


그림 15. After loading Brachy Therapy (Surface mold)

### Ⅲ. 結 論

1. 集中的인 tumor dose을 부여할수있다.  
(External Irradiation보다 2~3배 정도)
2. localigation 이 더욱 精密하다.
3. 正常組織의 피해가 적고 Tumor에 Sharply localized한 Dose을 줄수있다.
4. Tumor의 모양이 不定形 일지라도 쉽게 等線量을 줄수있다.
5. 患者가 入院할 필요없이 通院治療을 할수있다.