

《하악전돌증의 교정치료》

I. 하악전돌증의 형태적 특징.....	이 기 수
II. 하악전돌증의 치료계획 수립.....	남 동 석
III. 기능적 악교정법에 의한 치료	양 원 식
IV. 정형력적 치료 시술법.....	유 영 규

I. 하악전돌증의 형태적 특징

경희대학교 치과대학 교정학교실

이 기 수

하악전돌증(mandibular prognathism)이란, 엄밀하게 말하면, 하악이 두개저에 대하여 정상보다 현저하게 전방으로 돌출된 안모형태를 지칭하는 용어이지만, 일반적으로는 상악에 비하여 하악이 전방으로 돌출하여 측모 윤곽이 concave한 안모형태를 가리키며, mandibular protrusion 또는 progenia도 유사한 용어이다.

Angle¹⁾은 부정교합중에서 상악제 1 대구치에 대하여 하악제 1 대구치가 근심에서 교합되는 상태를 III급부정교합으로 분류하고, 전치부의 cross bite과 하악의 전돌을 수반하는 추한 안모를 나타낸다고 하였으며, 근심교합(mesioclusion)과 prenatal occlusion이라는 용어도 이와 유사한 상태를 의미한다.

Bjork²⁾은 하악의 4 절치가 상악 4 절치의 순측에서 교합되는 부정교합을 mandibular overjet라고 하였으며, reversed occlusion, reversed overjet 또는 class III overjet도 같은 범주에 속하는 유사한 용어들이며, Mills³⁾는 3개미상의 절치가 crossbite일 경우 III급부정교합으로 분류한 적이 있다.

부정교합은 치아악안면두개골을 구성하고 있는 각부분들의 상호관계에 있어서 크기와 위치적 관계의 부조화에 의한 교합이상이고, 이들은 분류하려 할 때에는 일정한 관찰기준이 필요하며, 관찰기준

이 다름에 따라서 이상과 같은 3가지의 범주에 속하는 여러가지의 용어가 출현한 것으로 생각된다. 용어자체에 있어서는 차이가 있으나 실제증례에 있어서는 절치부의 교합상태, 구치부의 교합상태 및 두개저에 대한 상하악골의 전후방관계에 있어서 일치하는 상태를 나타내는 경우가 대부분이며, 일부의 증례에서는 차이가 있는 것으로 입증 되어왔다. 그러나 이상과 같은 여러가지의 용어중에서 하악이 전돌되고, 상하악 제 1 대구치가 근심교합하고 있으며 전치부에서 crossbite를 동반하는 상태를 지칭하는 일반적인 용어로써는 반대교합(reversed occlusion) 또는 III급 부정교합이라고 하는 것이 적당하다고 생각되며, 하악전돌이란 용어는 III급부정교합과 동일한 의미로 사용되기도 하지만 제한된 의미를 부여하는 것이 타당하다고 여겨진다. 그 이유는 상하악 절치의 전후방 교합상태는 변이가 크므로 부조화의 정도가 경미한 절치부의 부조에에서부터 심한 안면골의 부조화까지 포괄적으로 함축할 수 있고 전통적으로, 또 자주 사용되어 온 용어이기 때문이다. 따라서 제목에 기술한 하악전돌증이란 일반적인 용어로써 해석하여야 하며 반대교합 또는 III급부정교합이라는 용어가 더 적당할 것으로 사료된다.

반대교합의 발생빈도

부정교합의 발생빈도는 보고자에 따라서 상당한 차이를 나타내고 있으나, 일반적으로, 인종간의 차이가 있고 남자와 여자사이에는 발생빈도에서 차이가 없는 것으로 보고되어 있다.

미국 백인을 대상으로 연구한 Angle¹⁾은 4.2%, Ast들⁴⁾은 1.6%, Massler와 Frankel⁵⁾은 9.43%를 보고하였으나, Altemus⁶⁾는 흑인에서 4.99%, Emrich들⁷⁾은 3.5%를 보고하였고 한국인 성인에서 유들⁸⁾과 이들⁹⁾은 약 10%를 보고한 적이 있다.

반대교합의 원인

부정교합을 일으키는 원인은 전신적 요인과 국소적 요인으로 나누어 관찰할 수 있고 반대교합의 원인을 다음과 같이 요약할 수 있다.

전신적 요인

1. Heredity
2. Congenital defects.
3. Endocrine imbalance.
4. Abnormal tongue
5. Habits.
6. Trauma.
7. 기타.

국소적 요인

1. 유구치와 제 1대구치의 조기상실.
2. 영구절치의 맹출로의 이상.
3. 교합간섭.

반대교합의 분류

Angle의 부정교합 분류

상하악 제 1대구치의 근원심교합관계에 따라서 부정교합을 3가지로 분류할 Angle은 상악제 1대구치에 대하여 하악제 1대구치가 정상보다 근심측에서 교합되는 증례를 III급부정교합이라고 하였고(그림 1), 전치부의 cross bite와 하악의 전돌을 동반한다고 하였다.

안면골격형에 관한 분류

상하악치열의 교합상태가 골격형과 일치하지 않는 부정교합이 있다. 따라서 골격형에 대한 분류를 할 필요가 있으며, 두개저에 대하여 상악기저골과 하악기저골이 이루는 각에 따라서 골격형이 분류될 수 있다(그림 2).

skeletal class I : 두개저에 대하여 상하악기저골이 조화를 이루는 골격형.

skeletal class II : 두개저에 대하여 상악기저골이 전방돌출되어 ANB 각이 큰 골격형.

skeletal class III : 두개저에 대하여 하악기저골이 전방돌출되어 ANB 각이 (-)인 골격형.

반대교합에 수반되는 골격형은 I급 골격형과 III급 골격형이며(그림 3), 전자는 치아성 반대교합이고 후자는 골격성 반대교합인 경우가 많다.

증후군에 따른 분류

부정교합의 증후가 출현하는 부위에 따라서 치아성, 골격성 및 기능성부정교합으로 분류할 수 있다.

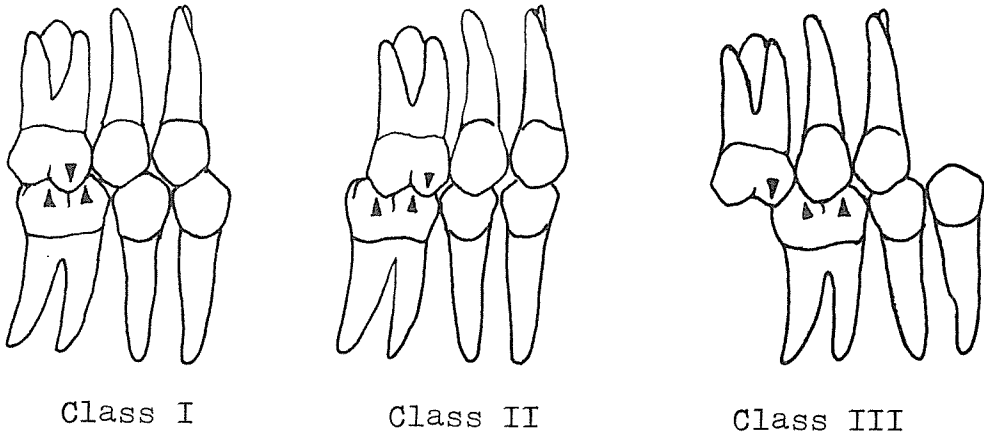


그림 1. Antero-posterior molar relationships.

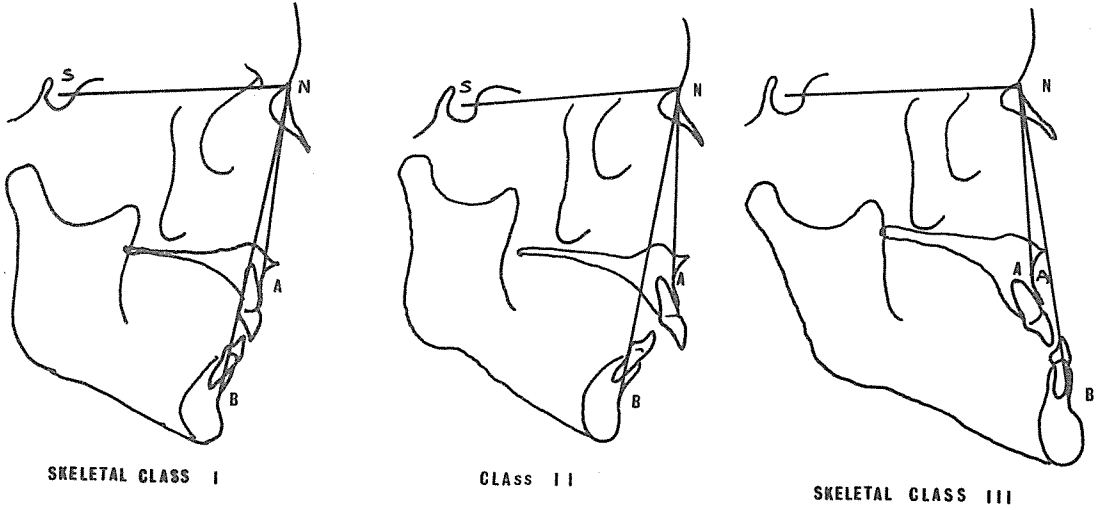


그림 2. 두개저에 대한 상하악 기저골의 전후방 관계에 의한 골격형의 분류.

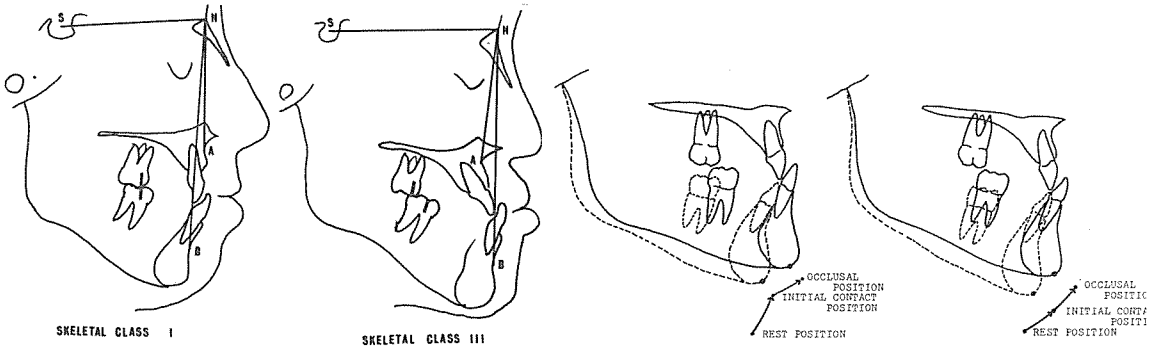


그림 3. I 급골격형과 III 급골격형에 동반된 III 급부정교합.

그림 4. 기능성 III 급부정교합과 골격성 III 급부정교합의 하악폐쇄운동 패턴.

치아성부정교합은 골격형이 정상이지만 치아의 위치적 관계의 부조화에서 기인하는 것으로 III 급부정교합에서는 상하악 제 1 대구치의 관계와 골격형이 I 급이지만 주로 상악전치부의 crowding과 하악전치부의 spacing을 동반하는 crossbite가 특징이다.

골격성부정교합은 치열은 정상배열을 하고 있으나 상하악 기저골의 관계와 안면두개골의 부조화때문에 교합이상이 발생한 것으로 III 급부정교합에서는 주로 상악골의 열성장과, 또는 하악골의 과성장에 의한 골격부조화가 특징이다.

기능성 부정교합은 신경근계의 기능이상을 나타내는 부정교합으로 하악의 자세위에서는 상하악 기저골의 전후관계가 정상이나 하악이 교합위로 폐쇄되는 과정에서 교합간섭을 만나 하악이 전방으로 전위되는 것이 특징이며, 하악이 주로 overclosure 된다(그림 4).

이상과 같이 증후군에 따른 부정교합의 분류가 가능하지만 실제의 임상증례에서는 1 가지 이상의 증후가 조합되어 출현한다. 따라서 어떤 부정교합 증례에서 이상의 증후가 조합된 정도를 평가한다면 치료방침의 수립에 많은 도움을 얻을 것이다.

반대교합의 형태적 특징

반대교합은 일반적으로 상하악 제 1 대구치의 근심교합, 전치부의 crossbite, ANB각이 (-)이므로 concave한 측두윤곽을 가지고 있으나 악안면 두개골의 일반적 형태는 다음과 같은 특징을 가지고 있다.^{10, 11, 12, 13)}(그림 5 참조)

두개저

Anterior cranial base의 길이가 짧다.

N-S-Ar 각(saddle angle)이 크다.

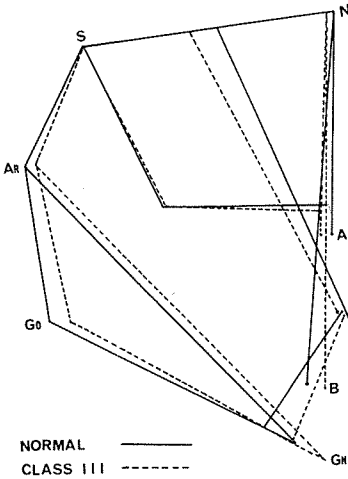


그림 5. 정상교합과 Ⅲ급부정교합의 악안면 골격형태의 비교.

Glenoid fossa가 후상방에 위치한다.¹⁴⁾

상악골

상악골의 길이(PNS-ANS)가 짧고, 뒤틀려있다. 두개저에 대하여 상악골이 후방에 위치한다.

하악골

하악골체와 하악지의 길이는 일반적으로 차이가 없으나 심한 반대교합 즉, 하악전돌증에서는 하악지가 짧고 하악골체가 긴 경향을 나타낸다.

하악각이 크다.

하악의 유효길이(effective length)가 길다.

두개저에 대하여 하악골이 전방에 위치한다.

교합면과 하악하련이 이루는 각이 큰 경향을 나타낸다.

상하악절치의 위치적 관계

상악절치의 순측경사

하악절치의 설측경사

상하악 절치의 crossbite

interincisal angle이 크다.

반대교합 골격형의 Type

Ⅲ급부정교합의 골격형의 Type을 두개저에 대한 상악골과 하악골의 상호 전후관계에 의하여 분류할 수 있다.^{10, 11, 12)}(그림 6).

Type A : 상악은 정상, 하악은 전방돌출.

Type B : 상악이 후퇴, 하악은 정상.

Type C : 상하악 모두 정상범위.

Type D : 상악은 후퇴, 하악은 전방돌출.

Type E : 상악과 하악이 모두 전방돌출.

Type F : 상악과 하악이 모두 후퇴.

Type G : 상악은 정상, 하악은 후퇴.

이들 각각의 type의 빈도는 table 1에 제시되어 있다. 한국인의 Ⅲ급부정교합은 type A가 과반수 이상을 점유하고 있으며, 상악이 후퇴된 type B는 약 20%, 상하악이 모두 정상범위내에 있는 type C가 약 12%, 나머지가 약 17%를 점유하고 있는 것으로 보고되어 있다.¹⁰⁾

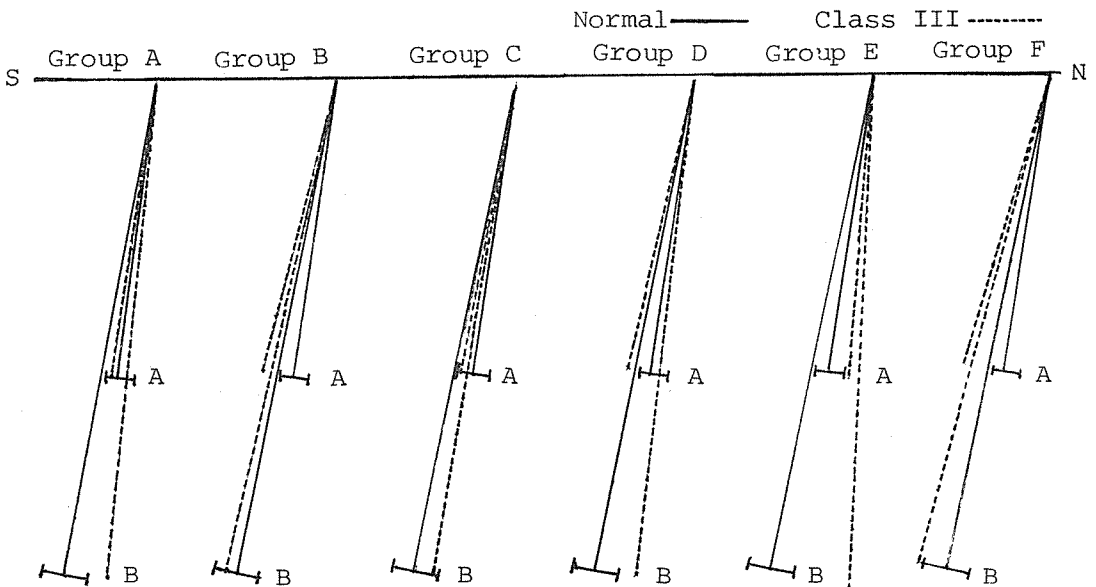


그림 6. Variation in the Class III craniofacial skeletal profiles.

Table 1. Incidence of Categories of Class III Skeletal Profile.

Group	Children			Adult		
	Lee, K.S. (10-12yrs) (n=82)	Jacobson (6-16yrs)		Sanborn (n=42)	Jacobson	
		Male (n=30)	Female (n=53)		Male (n=32)	Female (n=34)
A	52.44	13.33	13.31	45.24	40.63	55.89
B	18.29	10.00	7.55	33.33	28.12	23.53
C	12.20	60.00	58.48	9.5	21.87	5.88
D	4.88	-	-	9.5	3.12	5.88
E	8.54	6.67	5.66	-	6.25	5.88
F	3.66	10.00	7.55	-	-	2.94
G	-	-	7.55	-	-	-

기능성 반대교합(Functional class III, Apparent class III, Postural class III, Pseudo-class III)

기능성 반대교합은 골격형이 정상이지만 하악의 폐쇄로에서 교합간섭때문에 하악이 전방으로 위치하는 부정교합이다(그림 3 참조). 그러나 실제 증례에서는 하악폐쇄로의 장해뿐만 아니라 반대교합의 치아성 증후와 골격성 증후가 조합되어 나타나기 때문에 반대교합의 형성에 기능성 요인의 관여를 평가하기는 어려운 일이지만 감별을 할 수 있다면 임상에 많은 도움을 얻을 수 있을 것이다.

기능성 III급부정교합의 원인¹⁵⁾

1. Occlusal interference in the dentition.
2. Abnormal eruption pattern of incisors. oo
3. Mimicry, mouth breathing, etc.
4. Visceral interference, such as enlarged lymphoid tissue, respiratory embarrassment, and enlarged tongue.

골격성과 기능성 III급부정교합의 감별¹⁶⁾

측모 윤곽

골격성 III급부정교합은 교합위에서 뿐만 아니라 어떤 하악위에서도 측모 윤곽이 concave하다.

기능성 III급부정교합은 교합위에서는 측모 윤곽이 concave하나 안정위에서는 측모의 concavity가 감소한다.

하악각

골격성 III급부정교합의 하악각은 정상보다 더 큰 경향을 보이며,

기능성 III급부정교합의 그것은 정상에 가까운 경향을 보인다.

상하악 제 1 대구치의 관계

골격성 III급부정교합에서는 교합위와 안정위에서 모두 III급대구치관계를 나타내지만, 기능성 인 경우에는 III급대구치 관계에서 I급관계로 이행한다.

하악의 폐쇄운동 패턴

골격성 III급부정교합에서는 하악폐쇄로가 smooth하지만 기능성 III급에서는 상하악 치아가 접촉하자마자 전방으로 하악이 이동한다.

Overbite의 크기

기능성 III급부정교합에서는 하악이 overclosure 되어 deep bite를 나타내는 경향이 있으나 골격성 III급에서는 Open bite의 경향을 보인다.

하악의 후퇴이동

골격성 III급에서는 하악을 전혀 또는 거의 후퇴 이동시킬 수 없으나 기능성 III급에서는 거의 edge-to edge까지 후퇴시킬 수 있다.

상하악 절치의 기울기

골격성 III급부정교합에서는 상악 전치가 순측경사 혹은 spacing을 보이고 하악 절치는 설측경사 혹은 crowding되어 있다. 기능성 III급에서는 상악 전치가 설측경사 혹은 crowding되어 있고, 하악 전치는 순측경사 혹은 spacing을 보인다.

맺 음 말

반대교합 또는 III급부정교합에는 치아성, 진성 즉 골격성과 가성 즉 기능성의 3 가지로 분류가능

하며 이들에 관하여 상술하였다. 그러나 실제의 III 급부정교합은 이들 3 가지 성격의 요인이 조합되어 출현하기 때문에 각각의 형태적 특징을 면밀히 관찰하지 않으면 안되며, 만약 이들 3 가지 성격의 특징을 정확하게 평가할 수 있다면 치료계획의 수립에 매우 큰 도움을 얻을 수 있을 것이다.

REFERENCES

1. Angle, E.H.: Classification of malocclusion, Dent. Cosmos, 248-264, 350-357, 1899.
2. Bjork, A., Krebs, A., and Solow, B.: A method for epidemiological registration of malocclusion, Acta Odont. Scand., 22:27-41, 1964.
3. Mills, J.R.E.: An assessment of class III malocclusion, Dent. Pract., 16:452-467, 1966.
4. Ast, D.B., Carlos, T.P., and Cons, N.C.: The prevalence and characteristics of malocclusion among senior high school students in Upstate New York, Am. J. Orthod., 51: 437-445, 1965.
5. Massler, M., and Frankel, J.M.: Prevalence of malocclusion in children aged 14 to 18 years, Am. J. Orthod., 37:751-768, 1951.
6. Altemus, L.A.: Frequency of the incidence of malocclusion in American negro children aged 12 to 16, Angle Orthod., 29: 189-200, 1959.
7. Emrich, R.E., Brodie, A.G., and Blayney, J.R.: Prevalence of class I, class II, and class III malocclusions in an urban population, J. Dent. Res., 44:947-953, 1965.
8. 劉永奎, 金南一, 李孝景: 延世大學生 2,378名을 對象으로 한 不正咬合 頻度에 關한 研究. 대한치과교정학회지, 2: 35-40, 1977.
9. 李起受, 鄭圭林, 高鎮煥: 具仲會: 臼齒部와 前齒部の 咬合形態에 關한 研究. 대한치과교정학회지, 10: 71-79, 1980
10. 李起受: 下顎前突症에 關한 放射線頭部 計測學의 研究. 대한치과교정학회지, 9: 85-98, 1979.
11. Sanborn, R.T.: Differences between the facial skeletal patterns of class III malocclusion, Angle Orthod., 25:208-222, 1955.
12. Jacobson, A., Evans, W.G., Preston, C.B., and Sadowsky, P.L.: Mandibular prognathism, Am. J. Orthod., 66:140-171, 1974.
13. Horowitz, S.L., Converse, J.M.M and Gerstman, L.J.: Craniofacial relationships in mandibular prognathism, Archs Oral Biol, 14:121-131, 1969.
14. Droel, R., and Isaacson, R.I.: Some relationships between the glenoid fossa position and various skeletal discrepancies Am. J. Orthod., 61:64-78, 1972.
15. Gensior, A.M.: The tongue and Class III, Am. J. Orthod., 57:256-261, 1970.
16. Moyers, R.E.: Handbook of orthodontics, 3rd ed., Year book medical publishers, Chicago, 1973, pp564-571.

청탁풍조 배격하여

정의사회 구현하자

대한치과의사협회 정화위원회