

Pemphigus Vulgaris

국제질병 분류번호 : 694.40

연령 : 중년층에서 호발

원인 : 미상

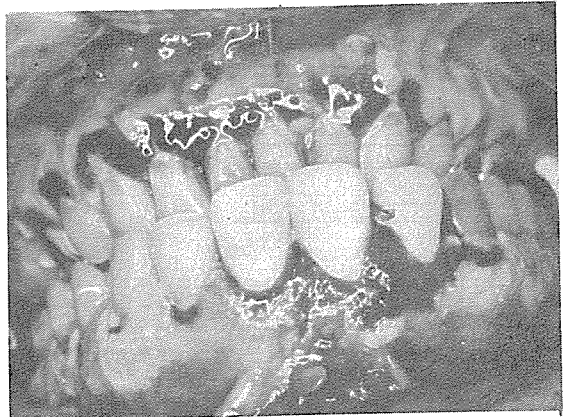
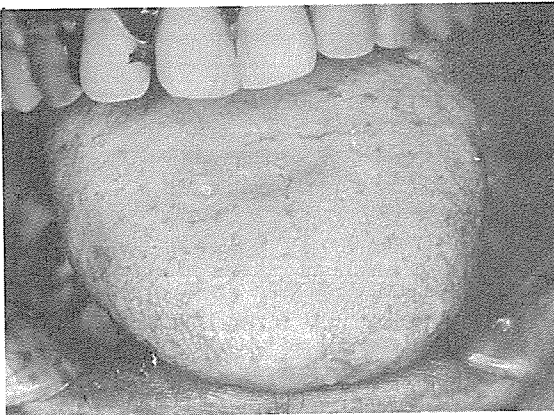
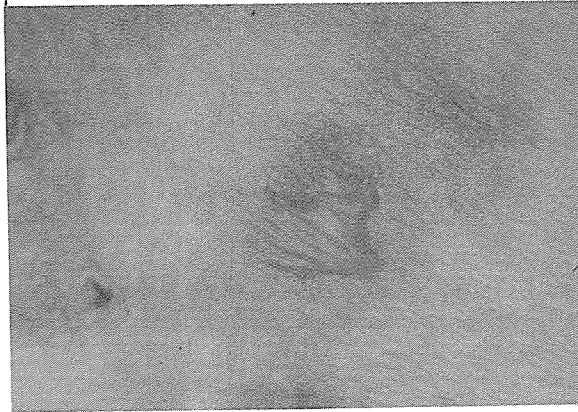
임상소견 : 정상적인 표피와 점막에 얇은 막은 수포가 발생하며 이 수포는 터져서 가장자리로 계속 퍼져 나간다. Nikolsky sign이 특징적이다. steroid 치료가 개발되기 전에는 이차감염과 수분의 상실로 인해 치명적 이었다.

구강내 병소는 pemphigus vulgaris환자 거의 모두에서 생기며 수포는 거의 모두 보이지 않는다. 혀 점막에서 주로 시작되며 상피의 얇은층이 벗겨져 불규칙한 형태를 형성한다.

감별진단 : Aphthous stomatitis

치료 : 과량의 corticosteroid를 전신적으로 투여한다.

(처음 하루에 prednisone 100mg 투여)



崔鍾煥 치과기공소

서울 · 종로구 승인동 1081

전화 : 93-6671 · 93-2998