

IV. 齒牙, 口腔 및 顎顔面外傷의 一次的 處置

梨花女子大學校 醫科大學 齒科學教室

金 命 來

外傷의 處置는 일반적으로 응급처치기(emergency 혹은 initial phase), 중간처치기(intermediate 혹은 planning phase) 그리고 항구치료기(definitive phase)로 구분되며 응급처치의 범주내에서는 우선 환자의 생명유지를 고려하고 다음엔 創의 생활력(vitality)을 유지하여 장차의 조직결손과 기능적결함을 예방하는 데 목적이 있다.

그러므로 구강 및 악안면의 광범한 외상은 기도확보, 대량실혈의 방지, shock의 예방(수액보충 등) 및 감염대책 등의 순으로 응급대처하게 된다.

그러나 일반 開院臨床醫들이 자주 접하는 비교적 작은 외상에서는 위의 대원칙에 더하여 創傷의 効果인 1次的 處置에 더욱 관심을 갖어 조직의 피사나 결손 및 변형으로 인한 기능적 심미적 장애를 최소로 하는 것이 중요하다.

1. 口腔 軟組織의 外傷

구강내의 모든 創傷은 일단 感染創으로 생각할 수 있다. 그것은 구강으로부터의 감염가능성도 높지만 구강내에 常住하는 세균에 의해 受傷時 혹은 그후에 감염증을 일으킬 수 있기 때문이다. 그러나 구강조직은 血流이 좋기 때문에 創을 신선하게 하여 보존하면 대개 예후가 좋다.

그러므로 구강연조직의 창상은 우선 충분히 세척 깨끗이 하고(3% H₂O₂와 생리식염수로), 좌멸조직의 제거(debridement), 지혈(압박 혹은 결찰), 排管(drain)의 삽입, 봉합 후에 항생소염 요법을 실시하는 것이 원칙이다.

입술이나 볼의 열창은 보통 3일정도까지 봉합하지 않아도 큰 害가 없으나 가능하면 24시간 이내에 봉합함으로써 타액이나 음식물 잔사(debris)의 유입을 막는 것이 좋다.

조직이 일부 떨어져나간 경우에도 피부이식(split thickness skin graft)이 좋지만, 우선은 젖은 saline gauze나 Bacitracin-soaked gauze, 또는 Nitrofurazone-soaked gauze, petrolatum gauze 등으로 임시피복하는 것이 좋다.

봉합시에 근육층은 3~0 chromic gut, 피하층은 3~0 plain gut으로 하고 피층은 5~0 nylon으로 in-

terrupted 혹은 vertical mattress suture한다.

創이 깊고, 개통된 경우에는 drain을 반드시 넣되 약 2일이 되면 제거하는 것이 옳다. 녹슨物體나 地面에 의한 汚染倉에서는 破傷風의 예방처치로 antitoxin(3,000IU)이나 hypertet(250IU)을 투여하는 것이 안전하다.

1) 挫創(contused wound) : 轉倒 衝突 혹은 둔기에 의한 타박상은 강한 外力이 骨質에 수직으로 닿으면서 연조직이 탁하게 터진 것으로 腫脹이 심하며 이물이나 오물이 들어있기 쉽고 감염창이 되는 수가 많다. (圖 1 참조)

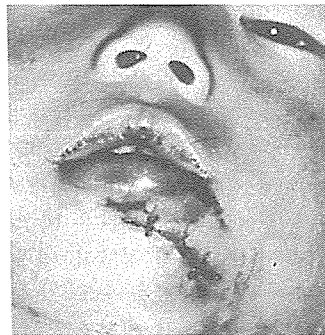

圖 1. 轉落에 의한 挫創

創을 가볍게 국소마취한 후 H₂O₂와 생리식염수로 반복세척하고 이물등을 살살히 훑어낸 다음 불규칙하고 탄성이 없는 創緣을 切除한 다음 (圖 2 참조) 봉합하고 drain을 넣는다.

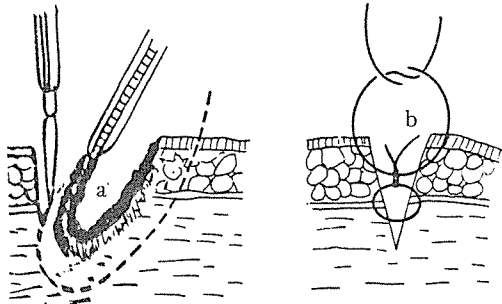


圖 2. 좌멸오염조직의 절제(debridement)와봉합

2) 裂創(lacerated wound) : 둔한 힘이 피부나 점막에 빗겨 작용하므로써 과도하게 조직이 견인되면서 찢어진 경우로 H₂O₂와 생리식염수로 반복세척하고 벗겨진 구강점막을 봉합한후 압박 dressing 한다. 파상풍의 예방을 위해 tetanus antitoxin을 투여하며, 최근에는 人免疫 globulin(hypertet) 200~250IU을 우선 筋注한다.

3) 擦傷(abraded wound) : 찰과상은 痂皮(escchar)에 의해 곧 上皮化(epithelization)가 되기 때문에 특별한 처치를 요하지는 않는다. 그러나 創에는 흙, 모래 등의 이물이 박혀들어가 후에 청색반점으로 남는 경우(tramatic tattooing)가 있다.

일단 tetracaine 같은 표면마취제를 바르고 physohex나 비누등으로 상처를 깨끗이 한 다음에 H₂O₂와 생리식염수로 반복세척한 후 칼 끝이나 등(背)으로 훑어준 다음 epinephrine gauze등으로 압박하였다가 frazin gauze나 petrolatum gauze를 대고 압박 dressing한다.

4) 刺傷(stab wound) : 연필, 젓가락, 포크, 숟가락, 치솔, 피리 등을 입에 물고 있다가 입천장이나 볼, 구강저 등을 찔리는 경우로써 말치증 elavator가 미끌어져서 상처를 입힐 때도 있다. 創이 깊으며 후에 深層感染이 오는 수가 많다.

創을 가능한 開放하여 생리식염수로 세척되되 創의 기저부부터 치유되도록 創口를 봉합하지 않고 오히려 자주 開放 세척한다.

5) 切創(incised wound) : 구강내에서 치과치료 중에 우발적으로 일어나는 수가 많은 데 입술, 혀, 혀, 잇몸등이 예리하게 절단된 경우로서 부위에 따라서는 大量出血이 있을 수도 있다.

혈관이 절단된 경우는 우선 지혈감자로 잡은 다음 silk로 직접 혹은 stick tie형태로 결찰하거나 근육층을 함께 봉합한다.

입술이나 안면의 피부切創은 심미성을 고려하여 근육층을 봉합하고 皮下埋沒縫合 후 nylon糸로 피층을 봉합한다.

舌의 外傷은 심한 浮腫을 수반하므로 舌筋層의 봉합과 皮層의 mattress suture가 요한다.

(圖 3 참조)

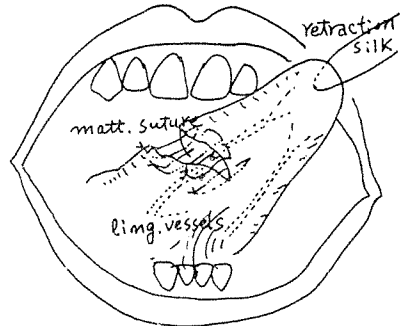
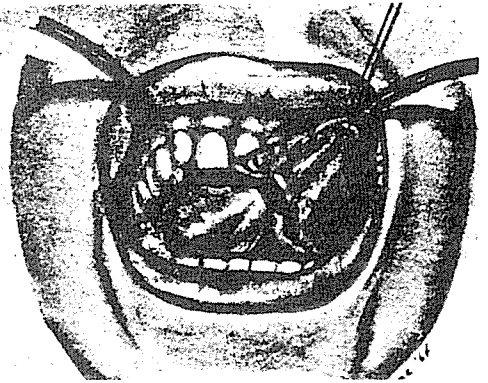


圖 3. 舌 切創과 縫合圖

6) 熱傷(burn) : 화상은 1도의 홍반성, 2도의 수포성, 3도의 괴사성 열상으로 구분되며 정도와 범위에 따라 치유에 많은 차이가 있다.

구강내에서는 뜨거운 차나 커피 및 끓는 물에 의해 粘膜이 湯傷(scald)을 입고 表在性的 紅斑變化나 粘膜剝離를 초래하지만 대개는 10일 이내에 자연치유된다.

그러므로 食前 및 필요시에 국소마취용 troach를 쓰고, 자극성이 없는 생리식염수 등으로 자주 구강 세척을 하면서 2차적 감염예방에 유의한다. 물론 정도가 심하면 癍痕이 拘縮 되면서 치유되므로 熱傷部에 피부이식 혹은 petrolatum gauze를 대고 구강 스텐트(oral stent)로 고정해야한다.(圖 4 참조)

7) 化學藥品에 의한 損傷 : 강산, 강알칼리 및 중금속등에 의한 점막이나 피부손상은 조직단백의 응고, 용해 및 부식현상을 갖어오고 심층부의 壞疽는 2차적 감염 및 기능적 결함을 크게 남길 수 있기 때문에 초기처치가 극히 중요하다.

잘못해서 약물을 마셨거나 치료목적으로 사용하던 중에 점막과 닿게 되면 즉시 중화제와 생리식염

수로 반복 세척하여 조직에 묻어있는 약품을 중화하도록 한다. 口角部나 頰部の 괴저조직을 절제하였을 때는 創의 拘縮을 막기 위해 內側에서 外方으로 힘이 작용하는 固定床이나 stent를 장착하는 것이 좋다. (圖 4 참조)

8) 電擊傷(electric injury): 주로 가정에서 유소가 젓가락이나 금속을 입에 물고 콘센트에 접촉하여 심한 전기화상을 입으며, 드물게(약 7.5%)는 사망하기도 한다.

電流의 熱作用, 전해작용으로 炭化와 潰瘍이 형성된다. 상처가 전체적으로 灰白色으로 보이며 거의 피가나지 않는다.

치유에 많은 시간이 걸리며 2차 감염의 온상이 되어 조직의 괴저가 심층으로 확대하기 쉽다.

전류에 의한 열상은 이미 생활력을 잃은 灰白色의 無彈性 無血性的 壞疽創을 제거 淸淨하고 두꺼운 frazin-gauze나 petrolatum gauze 등으로 상처를 보호하면서 되도록 조직의 유착을 막기 위해 前記의 stent를 사용할 수도 있다.

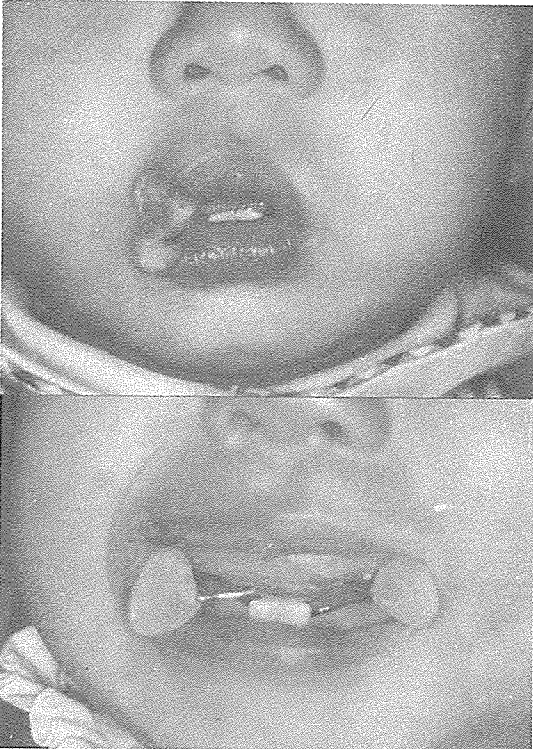

圖 4. 口角部の 熱傷과 創의 拘縮을 막기위한 가철성 stent

9) 唾液腺管의 切斷: 外傷 혹은 치과치료중 顎下 또는 耳下腺管이 절단되면 唾液瘻(salivary fis-

tula)가 형성되거나 타액의 조직내 누출로 종창을 초래할 수 있다.

gentian violet이나 methylene blue로 切創部를 염색하고 metal probe으로 切斷管口를 찾아 여기에 polyethylene catheter를 管腔(lumen)에 관통연결하여 3~4일 가량 유지되면 곧 유합된다. (圖 5 참조)

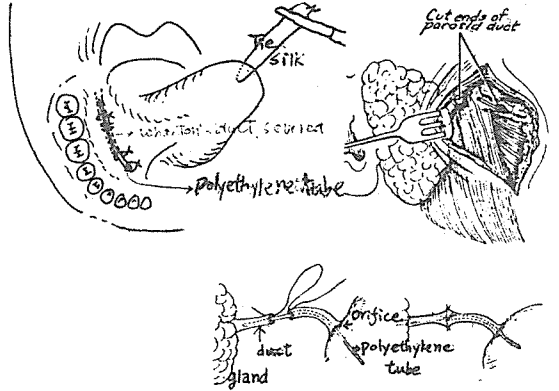


圖 5. 切斷된 顎下(左), 耳下(右) 腺管에 polyethylene tube를 삽관하고 봉합한다.

2. 齒牙外傷

1) 齒牙不完全脫臼(subluxation), 埋入(impaction): 국소마취후 挺出 혹은 陷入된 치아를 整位하고 2~3週間 固定한다. 齒內根管治療는 即時보다는 3~4週가량 경과한 다음에 치수의 生活反應을 확인하고 시행하는 것이 좋다.

整位後의 固定은 산부식 레진-강선고정(acid etching resin-wire splint)이나 resin床副子를 이용하는 것이 좋으며 齒列이 좋을때는 Essig氏 綱線固定이나 arch bar를 사용할 수도 있다.

2) 齒牙脫臼, 挾出(avulsion): 완전히 脫落된 치아는 3% H₂O₂와 생리식염수로 반복세척한후 2시간 이내에 再植하면 대개 다른 齒內治療齒와 같이 長期間 사용할 수 있다.

8시간 이상 구강외에 노출되었거나 건조되었으면 일단 NaF용액에 약 4~5분간 침적시켰다가 齒槽窩의 洗淨後 再植(replantation)한다.

再植齒牙는 전술한 방법으로 고정하되 가능한 치근단이 너무 압박받지 않도록 한 손가락으로 가볍게 밀어 받치면서 고정하는 것이 좋다. 고정기간은 4주이상 경과하면 치근흡수가 빨리 진행하여 결국 조기에 탈락하게 되므로 약 2주 가량 고정한 다음에 치아의 개체운동이 가능하도록 하면 ankylosis율이 적다고 한다.

또한 拔牙中 인접치아를 우발적으로 脱臼한 경우에도 당황하지 말고 즉시 再植固定한다. wire에 의한 고정이 불완전할 경우에는 direct resin을 内側(舌側 혹은 口蓋側)에 대고 고정하는 것이 좋다. 역시 齒内治療는 3週~3個月에 치수생활반을 결과를 보고 시행하는 것이 옳다. (圖 6 참조)

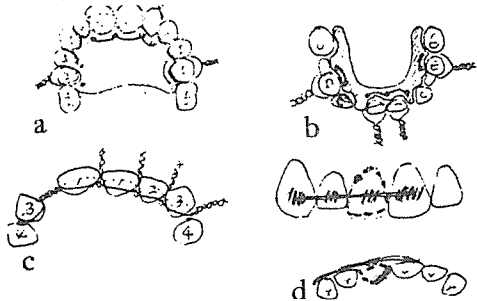


圖 6. 脱臼齒牙의 固定; a palatal resin splint, b. lingual splint, c. Essig's wiring, d. acid-etching & resin-bar splint

3. 齒根破折

破折部에 따라 예후가 다르다. 齒根 1/2部分의 파절은 예후가 불량하므로 拔牙하는 것이 옳으나, 齒頸部 곧 齒冠만의 파절일때는 齒内治療 및 保存修復하고 根尖部の 破折은 약 4~6週間 외상치를정 확히 고정하면 2차성백아질에 의해 根端의 癒合이 기대될 수 있다.

이 경우의 고정은 wire 보다 etching resin & wire splint가 효과적이다.

약 3개월후 치수생활반응과 X-線 診査로 부가

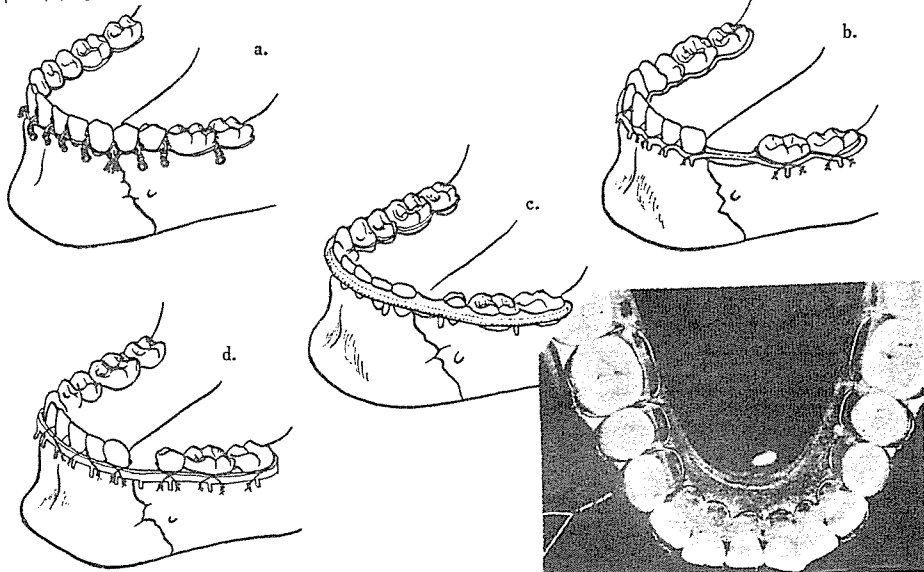


圖 8. 下顎骨體骨折의 即時整復 및 顎内 固定方法

적 치료를 결정한다.

4. 齒槽骨 骨折

齒牙 및 齒齦의 損傷을 동반한 치조골의 골절은 지혈 세척하고 인상(impression)을 채득하여 모형 상에서 整復(reduction)한후 레진床副子를 제작하여 口蓋 혹은 舌側에 장착 고정한다.

拔牙中에 破折된 齒槽骨은 대개 손으로 壓接한후 骨膜을 連次縫合(mattress suture)하는 것으로 족하나 범위가 넓고 인접치아까지 함께 파절된 경우에는 modelling compound나 direct resin plate을 사용 부가적으로 고정하는 것이 좋다. (圖 7 참조)

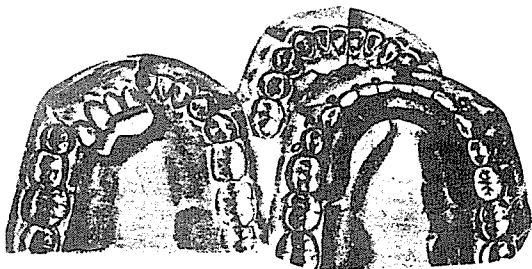


圖 7. 齒槽骨 骨折를 模型上에서 整復하고 舌側resin床을 만들어 固定한.

5. 顎骨骨折

외상에 의한 악골의 골절은 우선 구강내의 치아 혹은 의치의 파절편이나 이물을 제거하여 호흡장애가 없도록 처치한 뒤 止血한다.

출혈이 연조직의 裂創에 의한 경우는 곧 봉합하고 骨折骨로부터 출혈될 때는 骨片의 임시정복과 고정에 의해 지혈한다. (圖 8 참조)

다음에 shock의 예방을 위한 수액공급 및 IV route확보와 항생제의 투여등 감염에 대처한다.

1) 下顎骨體의 單純骨折: 구강의 청정후에 Essig wiring 혹은 齒間網線結紮(inderdental wiring), arch bar의 고정등으로 임시정복 고정한다.

발치시의 악골골절에는 resin plate를 제작하여 顎內固定하면 술후 통상적인 저작과 활동이 가능하다. 그러나 제 3 대구치 특히 수평지치의 발거시에 下顎隅角이 骨折된 경우에는 그 자리에서 拔齒窩의 側壁을 통한 頰舌 骨間結紮로 고정할 수도 있다.

2) 下顎顎頭頸部 骨折: 양측이 모두 골절된 경우에는 하악의 後上方轉位에 의해 閉口不全의 개교상태가 되고 편측의 골절은 開口時 下顎의 偏位를 갖어온다.

X-線上으로 골절을 정확히 진단하기까지 우선 上, 下顎을 圖9와 같이 固定하는 것은 매우 효과적이며 때로는 완전한 치료가 될 수도 있다.

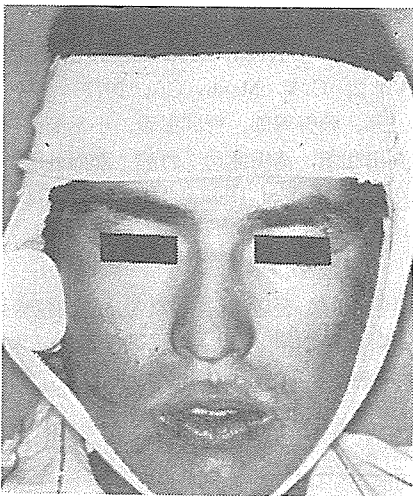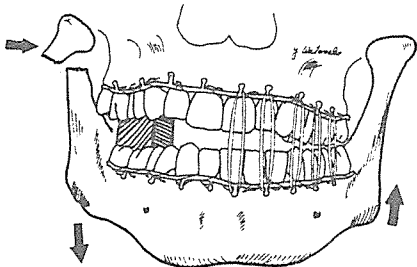


圖 9. bite block과 elastic traction에 의한 片側性 顎頭頸部骨折의 非觀血的 整復

3) 上顎骨折: 되도록 早期에 整復하되 口蓋骨의 垂直骨折이 있거나 咬合이 맞지 않을 때는 口腔模型에서 樹脂床(resin plate)을 제작하여 口蓋에 網線結紮하고 탄력붕대를 감는다.

LeFort I, II 혹은 III型的 骨折된 上顎을 단순히 下顎에 顎間固定하면 上顎이 下方轉位하므로 반드시 頰骨弓이나 두개골에 연장고정 (craniomaxillary suspension)하여야 한다.

4) 頰骨骨折: 上顎-頰骨複合 (zygomaticomaxillary complex)骨折은 초기에 Gillie's 整復이나 鈎에 의한 上方整位 (Zaydon & Brown)가 효과적이며 관혈적으로는 Caldwell-luc法으로 정복하기도 한다.

(圖 10 참조)

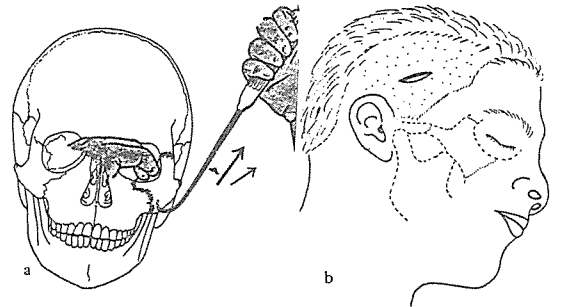


圖 10. a. 鈎에 의한 頰骨骨折의 整復
b. Gillie's 整復時의 側頭部 切開

5. 顎關節 外傷

1) 顎關節 挫傷: 직접 혹은 간접적인 악관절의 타박은 관절강내에 조직액의 삼출이나 출혈을 동반하여 악관절의 自發痛, 종창, 파동동이 있어 운동장애가 있다.

초기치료는 우선 악관절을 안정시켜 開閉口運動을 제한하고 온습포등의 물리요법과 消炎療法을 시행하며 波動感이 있으면 穿刺하여 關節腔內를 洗淨하고 감염을 예방한다.

2) 顎關節의 捻挫 (sprain): 악관절이 생리적인 운동범위를 넘어 강제로 開口 혹은 심하게 運動하게 되면 일시적으로 關節頭-關節窩의 관계가 파괴되고 關節囊이나 인대 및 연조직의 파열, 挫傷등을 갖어온다.

치료는 악관절의 좌상에 준한다.

3) 顎關節의 脫臼: 下顎이 關節腔으로 부터 脫臼된 경우에는 우선 整復하여 固定 및 安定함이 원칙이다.

急性脫臼일 때는 下顎을 後下方으로 壓迫하는 徒手整復 (Hippocrates法, Borchers法등) 시행한다. 시간이 많이 경과하여 정복되지 않을 때는 국소마취

혹은 전신마취후 근이완제를 사용할 때도 있다.

정복후에는 頤帽(chin cap)나 탄력붕대 및 間易顎間固定한다. 하악의 운동제한은 1~3주간 요하며 온열물리요법과 소염처치를 병행한다.

습관성탈구(habitual luxation)시에는 이완된 관절낭과 인대의 긴장을 위해 조직경화제(sotradecol)를 국소주입하기도 하며 영구적으로는 관혈적 악관절성형수술이 요한다.

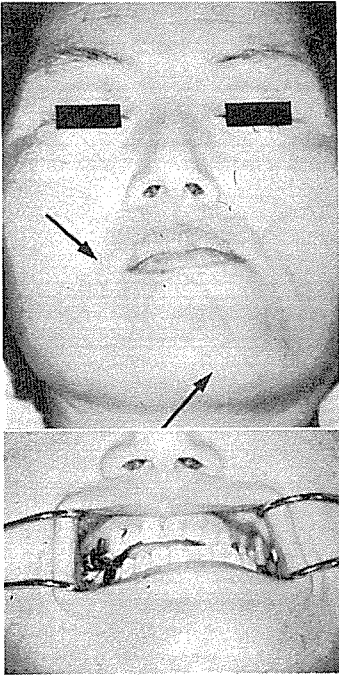


圖 11. 顎關節의 脫臼例; 頤部の 偏位와 反對咬合

6. 小兒의 齒槽顎外傷

乳齒의 埋入은 그냥 방치하여도 다시 나오는 것이 보통이나 미성숙 영구치가 陷沒된 경우에는 齒冠을 forcep으로 잡아 다시 정복하고 resin plate등으로 고정하면 대부분 生着되며 6개월후 치수의 생활반응을 검사하여 후속처치한다.

脫臼된 齒牙도 우선 早期에 整復 혹은 再植하고 後에 치수의 生活反應을 검사하여 필요시에 齒內治療 한다.

小兒의 齒槽 및 顎骨折은 觀血的 處置보다는 resin床 등을 이용한 顎骨片의 固定이 바람직하고(圖

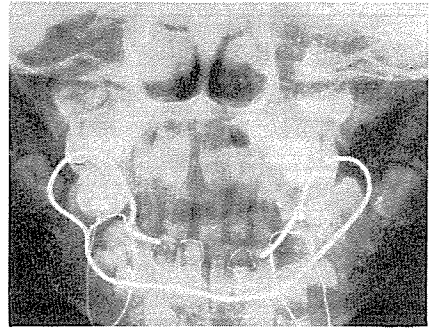
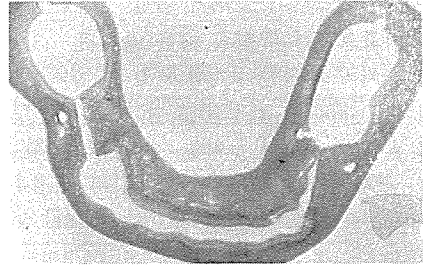

圖 12. 小兒下顎骨折의 固定用 resin床 副子와 環下顎固定狀態

12 참조) 顎頭顎部の 骨折時에는 下顎의 前方移動을 포함한 顎運動을 薦하는 것이 오히려 골절의 正복에 도움이 된다.

參 考 文 獻

- Irby W. B. Baldwin K. H. : Emergencies and urgent complications in dentistry, C. V. Mosby Co., 1975.
- Irby W. B. : Current advances in oral surgery, Vol.2, C. V. Mosby Co., 1977.
- 關山三郎, 岡野博郎, 野間弘康, 小浜源郎, 香月武, 高田和須, 清田健司 : 口腔·顔面外傷의 臨床 the Journal of Dental Medicine, Vol.10-3, 1979.

(口腔外科學 분야의 응급처치 중 口腔感染, 全身危急 및 治療中の 偶發적사고에 대한 一次的 處置는 지면관계로 次号에 掲載豫定)