

Gingival Autograft (치은자가이식술)

부착치은의 폭이 좁은경우 폭을 증가시키기 위해서 또는 치은퇴축에 의해 치근이 노출되었을때 치근을 덮어주기 위해 치은자가이식술을 시행한다.

[치료술식]

1. Eliminate periodontal pocket - reverse bevel incision으로 치주낭을 제거하고 철저한 치근활택술을 해준다.

2. Prepare recipient site - 시술부위에 vertical incision을 해주고 치은점막경계부에서 No. 15 blade로 원하는 부착치은 2배만큼 골막을 남겨두고 sharp dissection한후 flap margin과 골막을 봉합해준다.

donor site로 부터 적합한 크기와 적절한 모양의 조직을 얻기위해 tin foil이나 wax로 template를 만든다. (그림 2, 3)

3. Obtain graft from donor site - 부착치은이나

구개점막으로부터 template를 이용해 두께 2~3mm의 조직을 분리한다. (그림 4)

이때 조직의 한부위에 suture를 하며 이는 donor site로부터 조직을 분리할때, 옮길때, 위치시킬때와 recipient site에 봉합할때 도움을 준다. (그림5)

4. Transfer and immobilize graft - graft를 recipient site에 위치시키고 봉합을 해준다음 graft가 움직이지 않는것을 확인해야 한다. (가능한한 graft 조직에 손상을 적게주기위해 최소한의 봉합을 해준다.) (그림 6)

5. Periodontal dressing - graft 위에 pack을 붙일때 dry foil을 graft위에 놓고 pack을 붙여 주기도하며, 구개점막을 donor site로 이용하여 구개면에 pack을 붙이기 힘들면 Hawley retainer를 이용하여 pack을 붙인다.




그림 1.

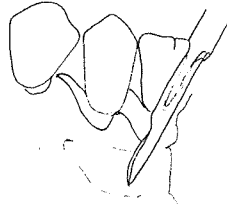


그림 2.

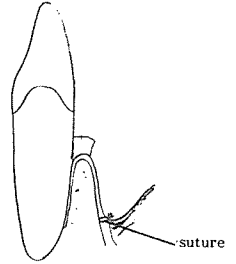


그림 3.

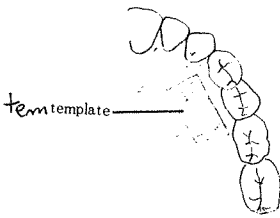


그림 4.

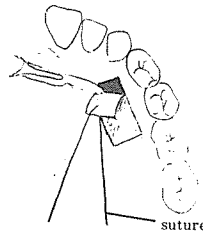

그림 5.

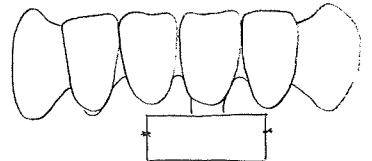


그림 6.

정우치과기공소  
Jung Woo Dental Lab.

代表 崔 海 明

전화 765-0606, 743-6633

서울특별시 종로구 종로 5가 40번지