

Mucogingival Surgery

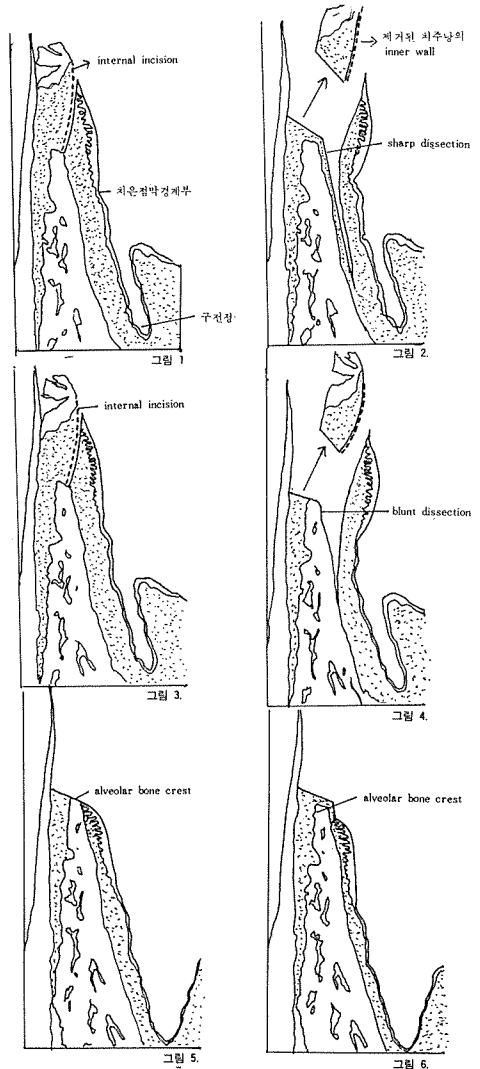
치주낭의 기저부가 치은점막경계부 하방에 있을 때의 치주낭제거를 위해서 각화치은의 적당한 폭을 유지시키거나 또는 각화치은의 새로운 폭을 만들어주기 위해서 또는 변연치은을 견인하는 frenum 이나 muscle insertion을 제거해주고 치은퇴축에 의해 노출된 치근을 덮어주기 위해서 mucogingival surgery를 실시한다.

1. Apically positioned Flap.

apically positioned flap은 치주낭을 제거해 주고 각화치은의 폭을 증가시키고 vestibule을 보게 해주기 위해서 실시한다.

(step by step procedure)

1. 국소마취.
2. vertical incision : flap의 분리가 쉽도록 치은점막경계부를 지나 치조점막까지 vertical incision을 하여준다.
(vertical incision은 interproximal 부위보다는 line angle부위에 한다.)
3. internal bevel incision :
 - ※ partial thickness flap—gingival margin에서 1mm 떨어져서 변연치은에서 구전정까지 골막을 남겨두고 flap을 sharp dissection한다. (그림 1, 2)
 - ※ full thickness flap—치조골을 처치할 필요가 있을때 골막까지 포함해서 flap을 blunt dissection한다. (그림 3, 4)
4. 치주낭의 내측면을 치아에서 제거하고 잔존해 있는 치석을 제거하고 root planing을 해준다.
5. position the flap apically : alveolar bone crest 에 flap을 위치시켜주거나(그림 5), alveolar bone crest에서 2mm정도 짧게 flap을 위치시켜주는 방법이 있으며 후자의 방법이 가장 많이 사용된다. (그림 6)
6. suture
7. periodontal pack : flap의 위치가 움직이지 않도록 pack을 조심스럽게 부친다.



정우치과기공소
Jung Woo Dental Lab.

代表 崔 海 明

전화 765-0606, 743-6633

서울특별시 종로구 종로 5가 40번지