

透明標本에 의한 上顎側切齒의 根管形態에 對한 研究

서울大學校 齒科大學 保存學教室

李 正 植

A STUDY ON THE ROOT CANAL MORPHOLOGY OF HUMAN MAXILLARY LATERAL INCISOR WITH TRANSPARENT SPECIMENS

Chung Sik Lee, D. D. S., Ph. D.

Dept. of Operative Dentistry, College of Dentistry, S. N. U.

.....>Abstract<.....

Thirty maxillary lateral incisors were injected with china ink, decalcified, cleared and used in an in vitro study to determine the number of root canals, the frequency and location of lateral canals, the location of apical foramens, the frequency of apical deltas, and the curvature of root canals.

The results were as follows:

1. Most of the teeth demonstrated single canal, but 6.7% of the teeth were found to have bifurcated canals.
2. Of the 32 canals studied, 37.5% of the canals were found to have lateral canals and these ramifications were usually located in the and apical third of the root.
3. 9 apical foramens were located directly on the root apex and 21 foramens laterally.
4. 3 canals showed mesial curvature, 20 canals distal curvature, 4 canals labial curvature, and 3 canals palatal curvature.

— 目 次 —

I. 緒 論

- I. 緒 論
- II. 實驗材料 및 實驗方法
- III. 實驗成績
- IV. 總括 및 考按
- V. 結 論
- 參考文獻
- 英文抄錄
- 寫真附圖

根管治療를 成功的으로 施術하기 爲해서는 該當齒牙의 根管形態에 關한 事前知識이 무엇보다도 重要한 것은 周知의 事實이다.

文獻을 考察해 보면 根管의 形態에 對하여 많은 學者들이 研究하여 왔으며 標本製作 및 觀察方法도 多樣하다.

Barret²⁾는 齒髓를 eosin으로 染色한 後 鍊磨標本을 製作하여 dissecting microscope로 觀察하였으며 Green³⁾은 立體顯微鏡을 使用, 研究하였고 Kuttler⁴⁾는 根端 1/3까지 barbed broach로 拔髓를 하여 smooth

* 本 研究는 1984年度 서울大學校病院 臨床研究費의 一部로 充當되었음.

broach로 잉크를 挿入한 後 切片을 만들어 擴大鏡과 顯微鏡으로 觀察하였다. Mueller¹⁰⁾, Pineda와 Kuttler¹⁴⁾, Rankine-Wilson¹⁶⁾ 등은 拔去된 齒牙를 口內 film으로 撮影하여 觀察하였으며, Amos¹⁾는 routine roentgenographic examination을 하기 위해 撮影된 film을 觀察하였다. Ono¹³⁾, Okumura¹²⁾, Seelig & Gillis¹⁷⁾, Vertucci²¹⁾, Pomeranz & Fishelberg¹⁵⁾, Vertucci & Seelig 및 Gillis²²⁾, De Deus⁴⁾ 등은 透明標本을 製作하여 dissecting microscope로 觀察하였다. 根管의 觀察對象에 있어서도 Green⁵⁾, Kuttler⁸⁾ 등은 根端部位를 觀察하였고 Vertucci²¹⁾, Pomeranz & Fishelberg¹⁵⁾, Vertucci & Seelig 및 Gillis²²⁾ 등은 根管全體를 觀察하여 根管의 數와 形態에 따른 分類, 側枝管(lateral canal)의 發生頻度와 位置 및 apical deltas의 頻도에 關하여 論하였고, De Deus⁴⁾는 側枝管(lateral canal)의 分枝에 關하여 報告하였다.

그러나 上顎側切齒에 關하여 報告된 內容은 斷片的인 것이었으며 또한 根管의 彎曲에 關하여 報告된 바가 없었으므로 根管內에 墨汁(China ink)을 注入, 脫灰한 後 透明標本을 製作하여 擴大鏡으로 根管의 數, 側枝管의 發生頻度 및 位置, 根端孔의 位置와 apical deltas의 頻度 및 根管의 彎曲 등을 全體적으로 觀察한 바 多少의 知見을 얻었기에 이에 報告하는 바이다.

II. 實驗材料 및 實驗方法

拔去된 上顎側切齒 中에서 齶蝕이 없고 根端이 完成

된 30個의 齒牙를 選擇하여 實驗對象으로 하였다. 齒根面(root surface)에 附着된 齒周韌帶(periodontal ligament)와 齒石을 除去한 後 handpiece用 No. 2 round bur로 隣接面 齒頸部에서 齒髓腔을 向하여 穿孔시키고 이를 通해 18 gauge의 注射針을 挿入하고 그 둘레를 sticky compound로 密封하였다. 注射器에 墨汁(China ink)을 넣고 挿入한 注射針을 通해 根端孔으로 흘러 나올 때까지 徐徐히 壓力을 加하면서 注入한 後 墨汁(China ink)을 담은 容器에 齒牙를 넣고 37°C로 維持된 孵卵器에 2日間 保管한 다음 齒牙를 硝子板위에 놓고 2日間 乾燥시킨 後에 齒牙面에 附着된 墨汁(China ink)을 洗滌하였다. 2% 空酸으로 12日間 脫灰하였으며 脫灰가 끝난 後 24時間 流水로 餘分の 空酸을 除去하였다. 75%, 80%, 85%, 90%, 95% 및 無水 alcohol로 各各 1日間씩 脫水하고 acetone에 1日間 保管한 後 winter green oil(methyl salicylate)로 處理하여 標本을 製作하였다.

III. 實驗成績

上顎側切齒 30個를 使用하여 透明標本을 製作하고 擴大鏡으로 根管의 數, 側枝管(lateral canal)의 發生頻度 및 位置, 根端孔의 位置와 apical deltas의 頻度 및 根管의 彎曲을 觀察하여 다음과 같은 成績을 얻었다.

30個의 齒牙中 根管이 1個인 齒牙가 28個, 2個인 齒牙가 2個이었으며 觀察된 根管의 總數는 32個이었다.

Table I. Number of canals, frequency and location of lateral canals.

total teeth	number of canals		total canals	canals with lateral canals	location of lateral canals		
	1	2			CER	MID	API
30	28	2	32	12	0	2	10

32個의 根管中에서 側枝管을 가진 根管은 12個이었으며 側枝管의 發生位置는 齒根의 中央 1/3에 位置하는 根管

이 2個, 根端 1/3에 位置하는 根管이 10個이었으며 齒頸部에서는 發見되지 않았다. (Table I)

Table II. Curvature of root canals and location of apical foramens.

curvature of root canals					location of apical foramens		
MES	DIS	LAB	PAL	bayonet	CEN	LAT	apical deltas
3	20	4	2	3	9	21	2

根端孔의 位置는 根尖端과 一致하는 根管이 9個이었으며 一致하지 않고 側方에 位置하는 根管이 21個이었고, 2個의 根管에서 apical deltas를 볼 수 있었다.

根管의 彎曲에 關하여 觀察한 바 近心彎曲이 3個, 遠心彎曲이 20個, 唇側彎曲이 4個, 口蓋側彎曲이 2個, bayonet curve는 3個가 發見되었다. (Table II)

IV. 總括 및 考按

根管治療를 成功的으로 이끌기 위하여 齒根의 形態를 正確히 把握하기 위해서는 施術하기 前에 여러 角度에서 口內 film을 撮影하여 觀察하고 解剖學的 統計를 參照하여 該當齒牙의 根管形態를 充分히 檢討함으로써 좋은 結果를 얻을 수 있을 것으로 思料된다.

一般的으로 上顎側切齒는 單根이며 1個의 根管을 가지고 있지만 境遇에 따라서 分枝된 例도 있으며 根管의 彎曲도 多樣하다. 따라서 發見되지 못한 根管이 있거나 根管의 彎曲을 認識하지 못했을 境遇에는 完全한 intracanal preparation을 할 수 없으며 또한 根管充填도 不充分하게 된다.

根管形態에 對한 研究方法이 多角도로 追求되고 있으나 鑲磨標本이나 切片標本에 依한 方法은 齒根과 根管의 原形이 破壞되므로 根管全體에 關한 것은 觀察할 수 없으며 臨床에서 널리 使用되는 口內 film은 平面的인 것이어서 立體的으로 觀察할 수 없다. 拔髓를 하고 Wood's metal로 cast를 製作하거나 Vulcanite replica를 만든 다음에 脫灰하여 觀察하는 方法은 齒根의 外形이 消失되는 短點이 있다. 그러나 本實驗에서 使用한 透明標本을 製作하여 觀察하는 方法은 齒根의 外形이 原形대로 維持되며 根管의 形態를 立體的으로 微細한 構造까지 觀察할 수 있고 標本製作의 失敗가 적으며 長期間 保管할 수 있다는 利點을 가지고 있다.

分枝根管(furcated canal)의 發生頻度에 關하여 Mueller¹⁰⁾, Pineda와 Kuttler¹⁴⁾는 拔去된 齒牙를 口內 film으로 撮影하여 觀察한 바 分枝根管(furcated canal)을 發見하지 못하였다고 報告하였으나 이는 方法上의 差異인 것으로 思料되며 Okumura¹²⁾와 高橋²⁴⁾가 透明標本을 製作하여 觀察한 結果 Okumura¹²⁾는 132個 中에서 9.8%, 高橋²⁴⁾는 121個 中에서 8.9%를 發見하였다고 報告한 바 이를 本實驗의 結果가 比較하면 差異가 있으나 이는 觀察한 例數와 關聯된 것으로 思料된다. 또한 分枝의 位置는 根端 1/3이었으며 이는 Sicher¹⁹⁾, Weine²³⁾, Grossman⁶⁾, Sommer²⁰⁾ 등이 言及한 바와 大略 同一하였다. 한편 分枝된 根管은 齒根의 外形에 準하여 唇側과 口蓋側으로 走行하는 것을 볼 수 있었다.

側枝管(lateral canal)의 發生頻度를 觀察해 보면 De Deus⁴⁾는 51個의 齒牙中에서 9.7%, Okumura¹²⁾는 372個中에서 28.9%로 報告한 바 本實驗의 結果와 大略 同一하였다. 側枝管의 發生位置는 根管 1/3에서 보다 齒根의 中央 1/3에서 약간의 차이로 더 많이 발견되었

으며 이는 De Deus⁴⁾가 報告한 바와 거의 一致하고 있다.

側枝管(lateral canal)으로 因한 齒髓疾患과 齒周疾患의 相互連關性에 關하여 Mazur와 Massler⁹⁾는 그 可能性을 不定하였으나 Bhaskar³⁾, Seltzer와 Bender¹⁸⁾ 및 Nicholls¹¹⁾ 등은 그 可能性을 認定하여 根管治療와 齒周疾患의 治療時에 側枝管(lateral canal)의 有無에 有意할 必要가 있다고 強調하였다.

實驗成績에서 나타난 바와 같이 根端孔의 位置가 根尖端과 一致하는 境遇가 더 적으며 apical deltas도 發見할 수 있었다는 事實은 根管의 길이 測定에 큰 影響을 미칠수 있을 것으로 思料된다.

根管의 彎曲도 施術에 影響을 미치는 바 近遠心側 彎曲과 bayonet curve는 口內 film을 觀察하던 發見이 可能하지만 唇側과 口蓋側 彎曲은 發見하기 어려우므로 根管의 探查時에 唇側과 口蓋側 彎曲의 可能性에 對한 充分한 考慮가 있어야 될 것으로 思料된다.

V. 結 論

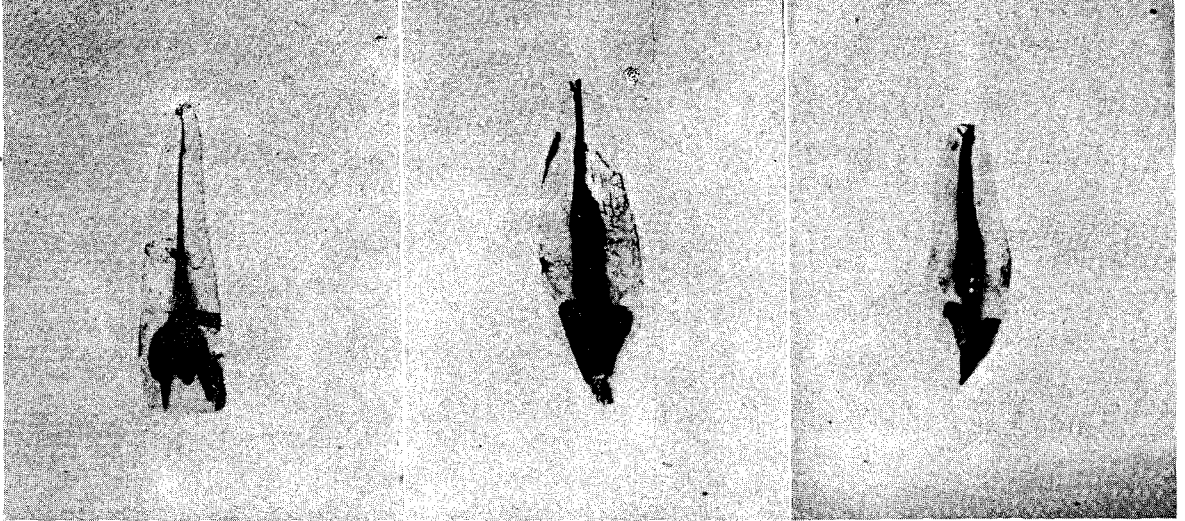
上顎側切齒 54個를 使用하여 透明標本을 製作, 觀察한 바 다음과 같은 結論을 얻었다.

1. 大部分의 齒牙는 1個의 根管을 가지고 있었으나 2個 이상으로 分枝된 齒牙는 6.7%이었고 分枝된 位置는 主로 根端 1/3에서 볼 수 있었다.
2. 32個의 根管中에서 12個의 根管이 側枝管(lateral canal)을 가지고 있었으므로 發生頻度는 37.5%이었으며 發生位置는 齒根의 根端 1/3以下 이었다.
3. 根端孔의 位置가 根尖端과 一致하는 根管이 9個, 一致하지 않는 根管이 21個이었다.
4. 根管의 彎曲은 近遠心的으로 近心彎曲이 3個, 遠心彎曲이 20個로서 遠心彎曲이 더 많았으며 唇側과 口蓋側으로는 唇側彎曲이 4個, 口蓋側彎曲이 2個로서 唇側彎曲이 더 많았다.

參 考 文 獻

1. Amos, E. R.: Incidence of bifurcated canals in mandibular bicuspid, J. A. D. A., 50: 70~71, 1955.
2. Barret, M. T.: The internal anatomy of the teeth with special reference to the pulp with its branches, Dent. Cosmos, 67: 581~592, 1925.

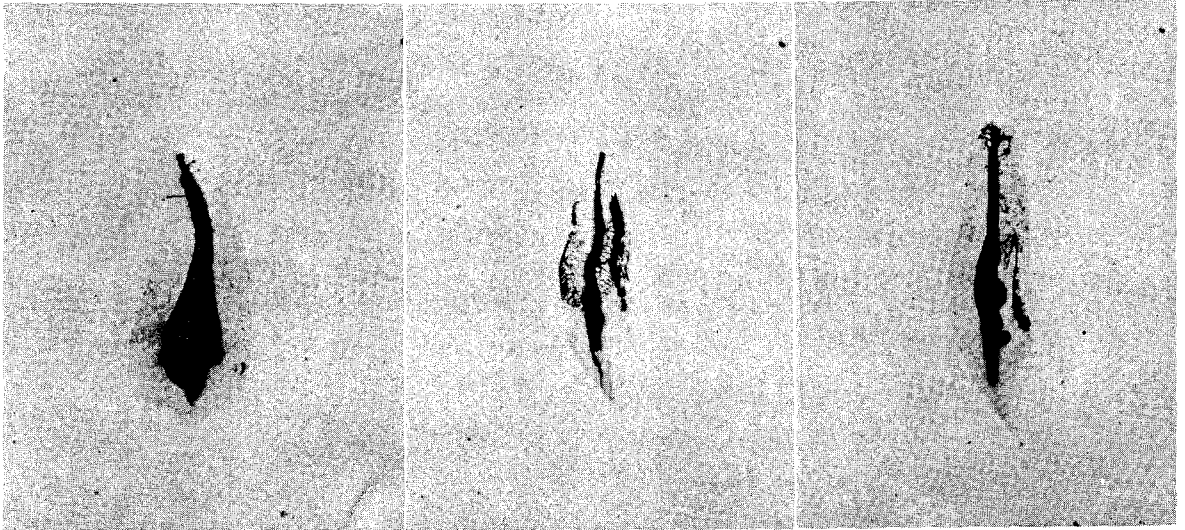
3. Bhaskar, S.N. : Pulpal vasculature as demonstrated by a new method, *Oral Surg.*, 27 : 678~683, 1969.
4. De Deus, Q.D. : Frequency, location, and direction of the lateral, secondary, and accessory canals, *J. Endodontics*, 11 : 361~366, 1975.
5. Green, D. : Stereomicroscopic study of 700 root apices of maxillary and mandibular posterior teeth, *Oral Surg.*, 13 : 728~733, 1960.
6. Grossman, L.I. : *Endodontic Practice*, ed. 8, Lea & Febiger, 1974. p 180.
7. Ingle, J.I. : *Endodontics*, Philadelphia, 1965, Lea & Febiger, P. 61.
8. Kuttler, Y. : Microscopic investigation of root apices, *J.A.D.A.*, 50 : 544~552, 1955.
9. Mazur, B., and M. Massler: Influence of Periodontal disease on the dental pulp, *Oral Surg.*, 17 : 592, 1964.
10. Mueller, A.H. : Anatomy of the root canals of the incisors, cuspids and biupids of the permanent teeth, *J.A.D.A.*, 20 : 1361~1386, 1933.
11. Nicholls, E. : Lateral radicular disease due to lateral branching of the root canal, *Oral Surg.*, 16 : 839~845, 1963.
12. Okumura, T. : Anatomy of the root canals, *J.A.D.A.*, 14 : 632~636, 1927.
13. 小野寅之助 : 根管解剖圖鑑, 第2版, 臨床齒科社, 東京, 1966, p. 31~201.
14. Pineda, F., and Kuttler, Y. : Mesiodistal and buccolingual roentgenographic investigation of 7,275 root canals, *Oral Surg.*, 33 : 101~110, 1972.
15. Pomeranz, H., and Fishelberg, G. : The secondary mesiobuccal canal of maxillary molars, *J.A.D.A.*, 88 : 119~124, 1974.
16. Rankine-Wilson, R.W., and Henry, P. : The bifurcated root canals in lower anterior teeth, *J.A.D.A.*, 70 : 1162~1165, 1965.
17. Seelig, A., and Gillis, R. : Preparation of cleared specimens for pulp cavity studies, *J.D. Res.*, 52 : 1154, 1973.
18. Seltzer, S., I.B. Bender, and M. Ziontz: The interrelationship of pulp and periodontal disease, *Oral Surg.*, 16 : 1474, 1963.
19. Sicher, H., and Bhaskar, S.N. (Ed.): *Orban's oral histology and embryology*, ed. 7, Mosby, 1972, p. 136.
20. Sommer, R.F., Ostrander, F.D., and Crowley, M.C. : *Clinical endodontics; A manual of scientific endodontics* ed. 3. W.B. Saunders Co., 1966, p. 6.
21. Vertucci, F.J. : Root canal anatomy of the mandibular anterior teeth, *J.A.D.A.*, 89 : 369~371, 1974.
22. Vertucci, F.J., Seelig, A., and Gillis, R. : Root canal morphology of the human maxillary second premolar, *Oral Surg.*, 38 : 456~464, 1974.
23. Weine, F.S. : *Endodontic therapy*, 1972, Mosby, p. 149.
24. 高橋和人 : 前齒の補綴と齒髓腔の形態, 齒界展望, 48 : 44~52, 1976.



1

2

3



4

5

6