

藥物麻醉와 電針麻醉下에서의 皮膚創傷 治療經過에 대한 比較實驗的研究

張 桓·徐斗錫·朴南鏞·金五南
全南大學校 農科大學 獸醫學科
(1984. 3. 12 接受)

Experimental Studies on the Wound Healing Under Medicament and Acupuncture Anesthesia in Dogs

Whan Jang, Doo-seok Suh, Nam-yong Park and Oh-nam Kim
*Department of Veterinary Medicine, College of Agriculture,
Chonnam National University*
(Received March 12, 1984)

Abstract: Effects on the healing process of the wound was compared between acupuncture and medicament anesthesia. Ten adult dogs were used and for medicament anesthesia thiopental sodium (Ravonal ®) was injected.

Incisions were made under anesthesia and thereafter clinical signs were observed and histopathological examinations were performed. Experimental results were summarized as following;

No differences were found in the clinical signs between the two groups. Macroscopically and microscopically, the healing process was a little faster in the wounds under acupuncture anesthesia than under medicament anesthesia.

緒 論

東洋醫學은 臨床的인 觀點에서 김토하면 蕩藥治療法과 針灸治療法 및 指壓治療法으로 大別할 수 있는 實踐醫學이며, 東洋獸醫學은 東洋醫學을 基礎로 模倣해서 발전한 醫學이고 獸醫針醫學은 이의 1개 分科에 屬하는 醫學이다.

우리나라의 東洋獸醫學은 百濟時代부터 施術한 것으로서 長久한 세월에 걸쳐서 많은 經驗에 의하여 持續的으로 발전하면서 近世까지 傳承되어 廣範하게 施術하였으나, 西洋獸醫學을 導入함과 동시에 西洋獸醫學이 急進的으로 발전함으로 인하여 그의 자취마저 사라지는 듯한 감이 있었으나 近來에 世界各國에서 獸醫針醫學에 관한 관심이 집중되고 이에 관하여 西洋醫學的인 方法과 東洋醫學的인 方法을 併行한 研究報告^{1,18,21,31,32,35)}

와 臨床報告^{1,18,20,22~30,33,34)}가 續出하는 현실을 우리나라 獸醫界에서도 깊은 관심을 갖게 되어 연구를 활발하게 進行중에 있다.

針麻醉는 中共의 上海에서 鎮痛을 목적으로 扁桃腺切除 患者에게 施術한 후 電針麻醉下에서 開腹手術을 斷行한 報導가 導火線이 되어 獸醫界에서도 斯界의 研究熱이 高潮되어 최근에는 많은 나라에서 研究하고 있으며 實際臨床에 應用하고 있다.

우리나라에서는 徐 등^{18~21)}이 電針麻醉를 개의 實際臨床에 應用하고 있으며, 電針麻醉중의 血消學的變化¹⁹⁾와 電針麻醉에 所要하는 합리적인 通電量 등²¹⁾에 관하여 報告하면서 電針麻醉中에 生體의 恒常性保持機能이 維持되고 手術中의 出血量이 적으므로 電針麻醉下에서 處置한 手術創의 創傷治癒가 빠르다고 하였다. 石崎 등^{22,26)}은 電針麻醉는 內臟機能과 生理機能에 惡影響을 거의

미치지 않고, 手術中에 出血量이 적으며 術後의 腫脹과 疼痛 그리고 感染이 적음과 同時에 目的한 經穴에 刺針하고 微量의 電氣刺戟을 加하면 生體內的 모든 細胞에 가벼운 刺戟을 주므로 組織의 機能이 充進되기 때문에 生體의 自然治癒能力이 增大되어 電針麻醉下에서의 手術創은 藥物全身麻醉下에서의 手術創보다 治癒가 빠르다고 하였으며, 代田³⁵⁾는 同一한 사람에게 皮膚移植術을 施術할 때 藥物局所麻醉下에서 施術한 例는 모두 癒합되지 않았으나 電針麻醉下에서 施術한 全例는 癒합하였음을 報告하면서 電針麻醉下에서의 手術創은 創傷의 收復機能이 充進된다는 것을 示唆하는 것이라고도 報告하였다.

以上과 같이 電針麻醉下에서 處置한 手術創의 治癒가 藥物麻醉下에서 處置한 手術創보다 治癒가 빠르다 또는 빠르리라는 報告가 있고, 著者 등의 臨床經驗에 依해서도 빠르다는 것을 認定할 수 있으나 이것을 證明할 수 있는 理論的인 病理組織學的 說明에 관한 보고가 極히 稀少한 것으로 思料되어 著者 등은 이것을 究明하기 위하여 電針麻醉下에서 切開한 皮膚創傷과 藥物全身麻醉下에서 切開한 皮膚創傷의 治癒經過를 病理組織學的으로 比較檢討하여 報告한다.

材料 및 方法

供試動物: 一般臨床檢査에 의하여 건강하다고 認定되는 在來種成犬 10頭(12개월~18개월령, 體重 14.5~16.5kg)을 供試하였다.

實驗群編成: 供試動物을 무작위로 선정하여 藥物全身麻醉實驗群 5頭와 電針麻醉實驗群 5頭로 區別하여 2개의 實驗群을 編成하였다.

實驗區設定: 全供試動物을 個體別로 背腰部에서 正中線으로부터 左右로 3cm 떨어진 部位에서 대칭으로 6개의 皮膚切開創을 人爲的으로 만들었다(Fig. 1).

消毒·實驗區의 切開 및 縫合: 術野消毒은 通例에 의하여 10% Povidon-Iodine液(Potadin-Iodine® U.S.P. 19. 三一계약 제품)을 사용해서 消毒하였다. 實驗區의 切開는 犬의 皮膚張力線을 考慮해서 背正中線과 斜角으로 길이 2.5cm 皮膚切開創을 10cm 間隙으로 만들었으며 皮下結合組織까지 切開하였다. 皮膚切開創의 縫合은 皮下結合組織은 3號圓針과 2號絹糸를 사용하여 連續縫合하였으며, 皮膚는 4號角針과 3號絹糸를 사용해서 創面이 가깝게 接觸할 정도로 結節縫合하였다(Fig. 1).

切開創의 保護: 皮膚切開創面의 感染을 防止하기 위하여 縫합하기 前에 各創面에 Penicillin(Hostacilin® 한독약품 제품) 200萬 IU씩 塗擦하였고 縫合한 後 3일간은 1일에 Penicillin 400萬 IU씩 근육주사하였으

며 縫合한 皮膚切開創面은 滅菌 Garze를 5층으로 被覆한 다음에 壓迫包帶를 裝착하였고 咬抵를 방지하기 위하여 Neck collar를 裝착하였다(Fig 2).

藥物麻醉: 藥物全身麻醉群 5頭에 각각 Chlorpromazine HCl(Sepamín®삼성계약 제품)을 2mg/kg B.W.씩 근육주사하여 前處置한 다음에 thiopental sodium (Ravonal M®, 아주약품 제품)을 10mg/kg B.W.씩 정맥주사하였다.

電針麻醉: 電針麻醉群 5頭에 다음과 같은 方法으로 麻醉하였다.

1) 針 및 電源裝置: 針은 日本國東芝製藥製品 No.4 (0.8mm×10cm, stainless steel製)를 4개 사용하였으며 전원장치는 저주파중합진로기(신진전자로기공업제품)을 사용하였다.

2) 經穴 및 刺針: 經穴은 左右 翳風에 1.5cm의 길이로 針을 각각 1개씩 刺入하였고 兩後肢는 二陰交에서 附揚에 向하여 針을 각각 1개씩 刺通하였다.

3) 通電: 供試動物의 左側에 刺入한 針은 陰極, 右側에 刺入한 針은 陽極을 각각 接觸하였는데 翳風에 刺入한 針은 針身に 接觸하였고 兩後肢에 刺通한 針은 三陰交쪽에 接觸시키고 通電하였다. 通電量은 徐 등²¹⁾의 報告에 準하여 처음에 1 V에 8~16Hz를 通電하고 供試動物의 全身反應을 觀察하면서 3분간격으로 1 V에 2~4Hz씩 增量하여 15分後에 4~5V에 16~32Hz까지 增量하였다.

4) 麻醉狀態의 檢査: 有鉤鉗子를 사용해서 術野를 비롯하여 體表面의 各部位를 鉗壓試驗하여 痛覺의 消失狀態를 確認하였다.

一般臨床檢査 및 實驗區의 肉眼的 檢査: 實驗期間中에 全供試動物의 全身狀態를 檢査하기 위하여 每日 體溫, 脈搏數, 呼吸數를 檢査하였으며 全實驗區의 治癒經過를 관찰하기 위하여 皮膚切開創部位의 皮下結合組織과 創緣 및 周圍表面을 術後 1, 3, 5, 7, 10, 20日에 각각 肉眼的으로 檢査하였는데 皮下結合組織은 病理組織學的 檢査用標本을 摘出した 다음에 檢査하였다.

病理組織學的 檢査用標本摘出: 病理組織學的 檢査를 위하여 實驗區의 皮膚組織片을 術後 1, 3, 5, 10, 20日에 각각 摘出하여 10% 중성 formalin液에 固定한 다음에 paraffin으로 包埋해서 病理組織切片을 만들고, H·E染色과 VanGieson染色하여 광학현미경으로 鏡檢하였다.

結 果

一般臨床檢査

全實驗期間中에 體溫, 脈搏數, 呼吸 등이 다소의 變化가 있었으나 臨床的으로 주목할 정도의 變化없이 내

Table 1. Changes in body temperature, pulse rate and respiration rate for 20 days after treatment in medicament anesthesia and acupuncture anesthesia groups

Sign	Day 1				Day 3				Day 5				Day 7				Day 10			
	B.T.	P.R.	R.R.	R.R.	B.T.	P.R.	R.R.	R.R.	B.T.	P.R.	R.R.	R.R.	B.T.	P.R.	R.R.	R.R.	B.T.	P.R.	R.R.	R.R.
Medicament anesthesia	39.0	99.4	29.8		39.5	134.2	39.2		38.9	110.4	34.2		38.7	113.0	36.3		38.9	116.0	33.6	
Acupuncture anesthesia	39.1	101.6	29.9		39.6	140.4	37.4		38.7	132.2	36.2		38.8	113.6	30.9		39.0	101.2	33.8	

Sign	Day 13				Day 15				Day 17				Day 20			
	B.T.	P.R.	R.R.	R.R.	B.T.	P.R.	R.R.	R.R.	B.T.	P.R.	R.R.	R.R.	B.T.	P.R.	R.R.	R.R.
Medicament anesthesia	39.2	106.0	29.9		38.6	100.2	30.4		38.6	106.2	26.2		38.4	96.4	24.8	
Acupuncture anesthesia	38.8	109.4	31.0		38.4	97.2	29.6		38.6	97.4	24.6		38.6	101.2	26.0	

B. T. : Body Temperature(°C), P. R. : Pules Rate(number/min), R. R. : Respiration Rate(number/min).

Table 2. The macroscopic findings of wound healing processes on the surface of wound margins for 20 days after treatment in medicament anesthesia and acupuncture anesthesia groups

Days after treatment	Medicament anesthesia						Electric acupuncture anesthesia					
	1	3	5	7	10	20	1	3	5	7	10	20
Disappearance of swelling at margin		*20/25							25/25			
Shedding of scar		25/25						25/25				
Relaxation of suture			*17/20						20/20			
Disappear of scar				*13/15						15/15		
Loss of hardness on skin				15/15						15/15		

- Figures indicate the number of cases with significant findings compared to the number examined.
- *: Cases in which mild signs remained.

체적으로 건강을 유지하였다(Table 1).

實驗區의 肉眼의 所見

創緣 및 周圍表面:術後 1日에는 60개의 全實驗區의 創緣接合이 良好하였으며 全創緣周圍에 가벼운 腫脹이 있었으나 藥物全身麻醉實驗群(以下 藥麻群이라고 함)은 術後 3日에 5頭의 25개 實驗區中에서 20개의 實驗區에서 消失되었으며 電針麻醉實驗群(以下 電麻群이라고 함)은 5頭의 25개 實驗區에서 모두 消失되었고 藥麻群과 電麻群의 全實驗區가 創緣接合部에 얇은 痂皮로 피복되었다. 術後 5日에는 緊張되었던 皮膚縫合系가 藥麻群은 5頭의 20個 實驗區중에서 17개의 實驗區가 弛緩되었는데 電麻群은 全實驗區가 弛緩되었다. 術後 7日에는 創緣의 接合部를 被覆하였던 痂皮가 藥麻群은 15個實驗區중에서 13個實驗區가 脫落消失되었으나 電麻群은 15개 實驗區가 脫落消失되었으며 術後 3日부터 觸知할 수 있었던 가벼운 창연주위의 硬度는 藥麻群과 電麻群에 있어서 남아있는 全實驗區에서 術後 7日부터 觸知할 수 없었다. 10日以後에는 剃毛하였던 被毛가 成長하여 創緣

및 周圍表面을 識別하기 어려웠으나 治癒되었음을 認定할 수 있었다(Table 2).

皮下結合組織:時日이 經過함에 따라서 充血과 水腫이 감퇴되고 化膿性炎症症狀는 관찰할 수 없었다. 藥麻群은 術後 7日에 充血이 5개의 實驗區중에서 3個實驗區가 消失되었으나 電麻群은 5個實驗區가 모두 소실되었다. 水腫은 藥麻群은 術後 10日에, 電麻群은 術後 7日에 각각 5개 實驗區가 모두 소실되었으며 縫合할 때 形成된 것으로 생각되는 少量의 血液凝塊는 藥麻群과 電麻群의 각 實驗區에서 術後 10日에 吸收消失되었다. 肉芽組織增殖은 藥麻群과 電麻群의 각 實驗區에서 術後 5日부터 識別할 수 있었으며, 創緣周圍에 形成되었던 가벼운 痂皮硬度的 消失을 術後 10日에 각 實驗區에서 觀察할 수 있었다(Table 3).

病理組織學的 所見

藥物全身麻醉實驗群:術後 1日에 全實驗區의 縫合한 創腔에 急性炎症性滲出液이 充滿되었고 이 急性炎症性滲出液은 主로 纖維素와 中性白血球로 形成되었으며

Table 3. The macroscopic findings of wound healing processes on the subcutaneous of wound margins for 20 day after treatment in medicament anesthesia and acupuncture anesthesia groups

Days after treatment	Groups		Medicament anesthesia					Acupuncture anesthesia				
	1	3	5	7	10	20	1	3	5	7	10	20
Findings												
Disappearance of hyperemia				*3/5						5/5		
Disappearance of edema					5/5				5/5			
Disappearance of blood clot					5/5						5/5	
Granulation tissue appeared			5/5						5/5			
Loss of hardness on subcutaneous					5/5						5/5	

1. Figures indicate the number of cases with significant findings compared to the number examined.
 2. *: Cases in which mild signs remained.

Table 4. The histopathological findings of healing processes of skin wound in thiopental sodium-anesthetized dogs

Findings	Fibrin					Neutrophil					Macrophage				
	1	2	3	4	5	1	2	3	4	5	1	2	3	4	5
1	++	++	++	+++	++	+++	+++	+++	+++	+++	±	±	±	±	±
3	+	+	+	++	+	++	+++	++	++	++	+++	+++	++	+++	+++
5	±	+	±	+	±	±	±	±	±	+	++	++	++~+++	++	++
7	±	±	-	±	-	±	±~+	±	-	±	++	++	++	++	++~+++
10	-	-	-	-	-	-	-	-	-	-	+	±	+	+	+
20	-	-	-	-	-	-	-	-	-	-	-	-	-	-	-

Findings	Capillary proliferation					Fibroblast					Collagen fiber				
	1	2	3	4	5	1	3	3	4	5	1	2	3	4	5
1	-	-	-	-	-	-	-	-	-	-	-	-	-	-	-
3	++	++	+	++	++	++	++	+	++	++	-	-	-	-	-
5	+++	+++	+++	+++	+++	+++	+++	++	+++	++	±	+	±	+	±
7	++	+++	++	++	++	++	++	++	+++	++	+	+	+	±	+
10	+	±	+	+	+	+	±	+	++	+	++	+++	++	++	++
20	-	-	-	-	-	-	-	-	-	-	+++	+++	+++	+++	+++

Cellularity was graded on a scale from(-) to(++++) by the number: -(absence), ±(minim), +(slight), ++(mild), +++(moderate), ++++(severe).

(Fig. 3), 극히 소량의 大喰細胞가 出現하기 시작하였다. 術後 3日에는 急性炎症性渗出液의 量이 全實驗區에서 감소됨과 동시에 纖維素와 中好性白血球가 감소되고 大喰細胞가 증가되었으며, 毛細血管과 纖維芽細胞로 形成된 肉芽組織은 量의 차이가 있었으나 全實驗區에서 관찰할 수 있었다. 術後 5日에는 急性炎症性渗出液이 全實驗區에서 消失되었고 全實驗區의 創腔은 肉芽組織으로 代置되었으며(Fig. 4), 3개의 實驗區에서 극소량의

膠原纖維가 나타나기 시작하였음을 인정할 수 있었다. 術後 7日에는 4개의 實驗區에서 肉芽組織이 감량된 경향이 있었으며 全實驗區에서 膠原纖維를 관찰할 수 있었다. 術後 10日에는 全實驗區에서 成熟된 膠原纖維가 증가하였으며, 術後 20日에는 全實驗區에서 束狀膠原纖維를 관찰할 수 있었다(Table 4, Fig. 5).

電針麻酔實驗群: 術後 1日은 藥麻群의 病理組織學的 所見과 類似(Fig. 6)하였으나 術後 3日에는 全實驗區에

Table 5. The histopathological findings healing processes of skin wounds in acupuncture-anesthetized dogs

Findings No. of exam animal	Fitrin					Neutrophil					Marcrophage				
	1	2	3	4	5	1	2	3	4	5	1	2	3	4	5
Day 1	++	+++	++	++	++	+++	+++	+++	+++	+++	+	+	±	+	±
3	±	+	+	±	±	+	+	±	+	+	+++	++	+++	+++	+++
5	-	-	-	-	-	±	+	-	±	±	+	++	++++	++	++
7	-	-	-	-	-	-	-	-	-	-	+	+	±	+	+
10	-	-	-	-	-	-	-	-	-	-	±	±	-	+	±
20	-	-	-	-	-	-	-	-	-	-	-	-	-	-	-

Findings No. of exam animal	Capillary proliferation					Fibroblast					Collagen fiber				
	1	2	3	4	5	1	2	3	4	5	1	2	3	4	5
Day 1	-	-	-	-	-	-	-	-	-	-	-	-	-	-	-
2	++++	++	+++	++	++	++	++	+++	++	++	±	-	±	±	±
5	+++	+++	+++	+++	+++	+++	+++	+++	+++	+++	+	±	+	+	+
7	+	+	+	+	+	+	+	++	+	+	++	+	++	++	++
10	±	±	-	±	±	±	±	±	+	±	++	++	++	++	++
20	-	-	-	-	-	-	-	-	-	-	+++	+++	+++	+++	+++

Cellularity was graded on a scale from(-) to(++++) by the number: -(absence), ±(minim), +(slight), ++(mild), +++(moderate), ++++(severe).

있어서 急性炎症性滲出液의 감소가 藥麻群보다 많았으며, 大喰細胞는 全實驗區가 藥麻群의 所見과 類似하였고 肉芽組織은 비교적 많이 관찰할 수 있었으며(Fig. 7), 극소량의 膠原纖維가 4개의 實驗區에서 出現하기 시작하였다. 術後 5日에는 全實驗區에서 急性炎症性滲出液이 消失되었고 肉芽組織이 광범하게 증식되어서 全實驗區의 創腔을 充填하였으며 4개의 實驗區에서 비교적 신속된 膠原纖維를 관찰할 수 있었다. 術後 7日에는 全實驗區에서 膠原纖維가 증가되었으며 術後 10日에는 全實驗區가 성숙된 膠原纖維로 거의 代置되어 肉芽組織은 극소량을 관찰할 수 있었으며, 術後 20日에는 全實驗區에서 束狀膠原纖維를 관찰할 수 있었다(Table 5, Fig. 8).

考 察

近來에 獸醫電針麻酔와 獸醫治療에 관한 臨床報告와 이의 作用機序에 관한 報告가 續出하고 있으며 특히 개의 電針麻酔에 관한 臨床報告에 대하여 獸醫臨床界의 관심이 高潮되고 있다.

創傷治癒機轉은 年齡, 營養狀態, 妊娠, 免疫, hormone 등의 全身의 內的要因과 感染, 血液供給, 損傷部位,

損傷種類 및 損傷程度, 處置의 適否, 創傷內異物의 有無 등의 局所의 外的要因이 創傷治癒와 밀접한 관계^{3,5,9)}가 있다.

皮膚는 動物의 種類와 部位에 따라서 形態와 構造 등이 다소의 차이가 있으며 특히 개의 皮膚는 汗腺이 達發되어 있지 않는 등¹²⁾ 他動物과 차이^{3,5,7,14)}가 심하여 皮膚創傷治癒機轉도 다소의 복잡성이 있고, 上皮의 成長은 個體間의 차이¹³⁾가 심하며 皮膚切開方向⁴⁾도 創傷治癒經過에 크게 영향³⁾을 미친다.

本實驗에서 藥麻群에 全身麻酔劑로 사용한 thiopental sodium은 麻酔效果가 빠르고 意識이 소실되므로 平安感을 주는 등의 장점이 있으나 血壓이 下降하고 筋肉이 弛緩함과 동시에 皮膚의 血管이 확장함으로 手術進行中에 出血量이 많으며 體溫이 下降하는 등의 生體에 미치는 악영향이 크다고^{8,16)} 한다. 따라서 각종 他全身麻酔劑들도 정도의 차이는 있으나 麻酔中에 生體의 恒常性保持機能을 維持하지 못함으로 인해서 창상 치유에 미치는 영향이 크고 覺醒期에 나타나는 不快感 등¹⁵⁾을 考慮할 때 安全하고 麻酔效果가 優秀한 理想的인 麻酔法의 開發이 切實하게 요청된다.

徐 등,^{19,21)} 石崎 등,^{23,26)} 浦野 등,³⁴⁾ 代田 등³⁵⁾은 電

針麻酔는 動物體에 미량의 電氣를 作用시키며 生體의 모든 組織機能이 充進되어 生理機能에 影響을 끼치지 않으므로 生體의 恒常性保持機能이 維持되며, 手術進行中에 出血量이 적기 때문에 藥物全身麻酔下에서 皮膚手術創보다 電針麻酔下에서의 皮膚手術創의 治癒가 빠르다고 報告하였으나 이에 관한 理論的인 說明이 없으므로 電針麻酔下에서의 皮膚手術創의 治癒經過에 관하여 病理組織學의 理論으로 究明하기 위하여 藥物全身麻酔下에서의 皮膚切開創과 電針麻酔下에서 皮膚切開創의 治癒經過를 病理組織學의 理論으로 比較 검토하였다.

本 實驗은 供試動物에 個體別로 實驗區를 設定하고 病理組織學의 檢査用標本을 만들기 위해서 1~10日 간격으로 實驗區를 1개씩 摘出하였으므로 全供試動物에 實驗區를 刺제한 皮膚創傷이 經日的으로 加해지기 때문에 實驗區가 아닌 皮膚創傷이 持續적으로 存在하므로 本實驗에 있어서 血液學의 所見이 중요한 意義가 없는 것으로 思料되어 血液學의 檢査를 省略하였다.

本 實驗期間中에 全供試動物의 體溫, 脈搏數, 呼吸數 등이 다소의 變化가 있었으나 모두 生理的인 범위내에서의 變化였으며 食욕과 元氣 등이 正상이었으므로 全實驗區와 病理組織學의 檢査用標本을 刺제한 皮膚創傷에 皮膚創傷治癒機轉을 阻害할 수 있는 化膿性炎症이 經過하지 않은 것이라고 생각된다.

全供試動物의 皮膚創傷治癒 過程에 있어서 肉眼的 所見이 正常的인 治癒經過를 維持하였음은 皮膚創傷治癒機轉을 阻害할 수 있는 內·外的인 要因^{3,5)}이 없었고, 皮膚切開創을 인위적으로 만들때 개의 皮膚張力線⁴⁾을 考慮해서 절개하였으며 手術前後 및 手術進行中과 縫合한 다음에 無菌的으로 保護한 것 등이 주요한 것이라고 思料된다. 全供試動物의 背腰部에 個體別로 6개의 皮膚切開創을 만들었음에도 불구하고 全實驗區가 正常的인 治癒機轉을 經過한 것은 皮膚切開創의 間격이 10cm였으므로 皮膚의 二次性創傷은 隣接한 一次性創傷의 治癒經過를 阻害하지 않는다는 報告^{3,5,9)}와 一致한 것으로 생각된다. 非特異性皮膚創傷의 正常的인 治癒過程은 다소 증폭되는 감이 있으나 대체적으로 急性炎症期, 肉芽組織形成 및 纖維芽細胞增殖期, 膠原纖維形成 및 蓄積期 등으로 區分^{3,10)}할 수 있다.

本 實驗에 있어서 藥麻酔群의 病理組織學의 所見은 術後 3日까지는 주로 纖維素와 中好性白血球로 形成된 急性炎症性滲出液이 많으므로 急性炎症期라 할 수 있고(Fig. 3), 術後 5日부터 7日까지는 毛細血管과 纖維芽細胞로 形成된 肉芽組織增殖이 왕성(Fig. 4)하였고 극소량의 膠原纖維를 관찰할 수도 있었으나 이 期間은 肉芽組織形成 및 纖維芽細胞增殖期라고 할 수 있으며 術後 10日부터

20日까지는 成熟된 膠原纖維가 다량 증가함과 동시에 束狀膠原纖維가 形成되었으므로 膠原纖維形成 및 蓄積期에 該當한다고 思料되는데 이와 같은 治癒經過는 皮膚創傷治癒의 正常的인 經過라고 考察되며 Ross 등^{10,11)}의 報告와 一致하였다.

電麻酔群의 病理組織學의 所見은 術後 3日에 急性炎症性滲出液이 藥麻酔群보다 비교적 많이 감소되었고 肉芽組織을 관찰할 수 있었으며 膠原纖維가 극소량 出現하기 시작하였는데, 術後 5日에는 肉芽組織이 다량 증식되어 切開創腔을 充填하고 비교적 많은 양의 膠原纖維를 관찰할 수 있었음은 藥麻酔群에 비해서 보다 빨리 나타난 所見이었다. 術後 7日에는 膠原纖維의 증식이 왕성하며, 術後 10日에는 成熟된 膠原纖維로 代置되었고, 術後 20日에는 藥麻酔群의 所見과 一致하였다. 以上の 病理組織學의 所見을 檢討하면 電麻酔群의 鏡檢所見이 術後 3日까지는 藥麻酔群의 所見과 類似하므로 急性炎症期에 해당되고 術後 5日까지는 肉芽組織形成 및 纖維芽細胞增殖期라고 思料되나, 術後 7日에는 肉芽組織의 減少가 현저하였고 藥麻酔群보다 많은 양의 膠原纖維를 관찰할 수 있었으므로 7日부터 20日까지를 膠原纖維形成 및 蓄積期에 해당되는 期間이었다고도 思料할 수 있을 것이다.

以上과 같이 考察할 때 여러 연구자^{21,22,25,26,34)}가 報告한 것은 未盡하나나 病理組織學의 理論으로 一端을 說明한 것이라고 思料할 수 있으나 本 實驗만으로는 判斷하기 어려우므로 向後에 追究하여야 할 課題라고 생각한다.

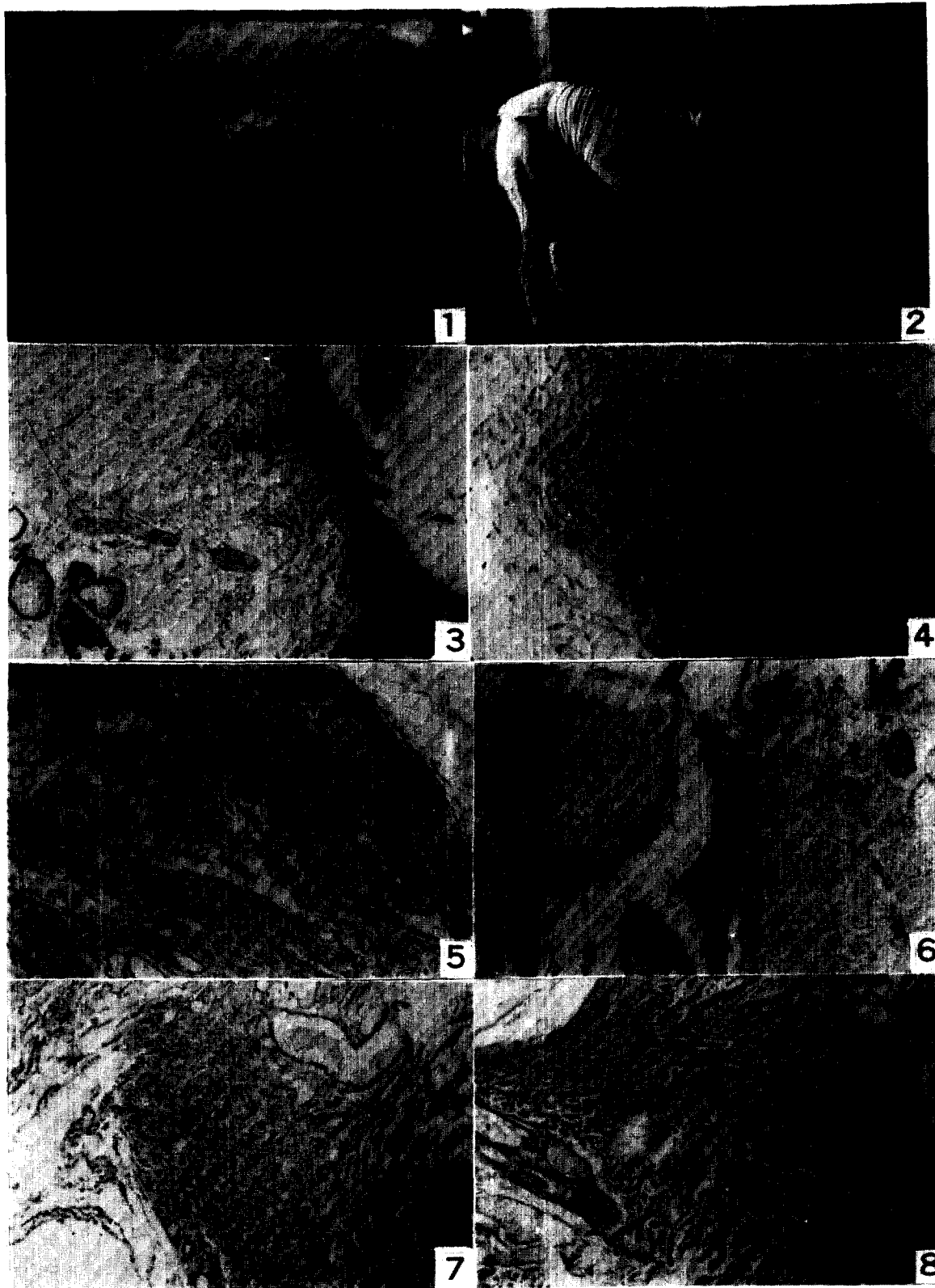
結 論

電針麻酔下에서의 皮膚手術創의 創傷治癒機轉의 經過를 究明할 目的으로 藥物全身麻酔下에서의 皮膚切開創의 創傷治癒經過와 電針麻酔下에서의 皮膚切開創의 創傷治癒經過를 比較檢討하기 위하여 在來種成犬 10頭를 대상으로 thiopental sodium을 사용한 全身麻酔中과 電針麻酔中에 人위적으로 각각 皮膚切開創을 만들고 一般臨床檢査와 病理組織學의 理論으로 觀察하여 다음과 같은 結果를 얻었다.

1. 一般臨床檢査所見은 藥物全身麻酔實驗群과 電針麻酔實驗群에서 주목할 정도의 變化와 차이가 없었다.
2. 創緣 및 周圍表面과 膚下結合組織의 肉眼的 所見은 藥物全身麻酔實驗群보다 電針麻酔實驗群의 治癒經過가 다소 빨랐음을 인정할 수 있었다.
3. 皮膚創傷治癒經過는 病理組織學의 所見으로는 藥物全身麻酔實驗群과 電針麻酔實驗群間에 현저한 차이는 없었으나 電針麻酔實驗群이 다소 빠른 것으로 관찰되었다.

Legends for Figures

- Fig. 1.** In the dogs of medicament anesthesia and acupuncture anesthesia groups, 6 wounds were made through skin and subcutaneous tissues on their back.
- Fig. 2.** Incisions were made artificially and the wounds were covered with gauze, adhesive plaster and compress bandage. To protect the wound, collar harness was applied.
- Fig. 3.** Acute inflammatory exudates are seen in wound margin, 1-day wound. Thiopental sodium-anesthesia. H & E, $\times 40$.
- Fig. 4.** Abundant granulation tissue is seen, 5-day wound. Thiopental sodium anesthesia. H & E, $\times 100$.
- Fig. 5.** The healing scar revealed fascicles of collagen fibers, 20-day wound. Thiopental sodium anesthesia. Van-Gieson, $\times 40$.
- Fig. 6.** Acute inflammatory exudates are seen in wound margin, 1-day wound. Acupuncture anesthesia. H & E, $\times 40$.
- Fig. 7.** Granulation tissue residual macrophages is seen. 3-day wound, Acupuncture anesthesia. H & E, $\times 40$.
- Fig. 8.** The healing scar revealed fascicles of collagen fibers, 20-day wound. Acupuncture anesthesia. Van-Gieson, $\times 100$.



参 考 文 献

1. Byole, M.A.O. and Valda, G.K.: Acupuncture Anesthesia for Abdominal Surgery. Modern Veterinary Practice. (1975) 56 : 705.
2. Hansen, A.E., Sinclair, J.G. and Wieses, H. G.: Sequence of histologic change in skin of dogs in relation to dietary Fat. J. Nutr. (1954) 52 : 541.
3. Heughan, c. and Hunt, T.K.: Some aspects of wound healing research. A review. Canadian J. Surg (1975) 18 : 118.
4. Irwin, D.H.G.: Tension lines in the skin of the Dog. Small Anim. Pract. (1966) 7 : 593.
5. Knowles, R.P.: Excerpts form ACVS scientific presentation. Repair of small animal skin defects. J.A.V.M.A. (1969) 154 : 1111.
6. Lovell, J.E. and Getty, R.: The hair follicle, epidermis, dermis and skin gland of the dog. Am. J. Vet. Rec. (1957) 18 : 878.
7. Nielsen, S.W.: Glands of the canine skin morphology and distribution Am. J. Vet. Res. (1953) 14 : 448.
8. Price, H.L.: Hypertensive effects of thiopental. Am. J. Physiol. (1952) 4 : 629.
9. Robins, L.S. and Cotran, R.S.: In the inflammation and repair, pathologic basis of disease. W.B. Sanders Co. Philadelphia (1979) p.100.
10. Ross, R.: The fibroblast and wound repair. Biol. Rev. (1968) 43 : 51.
11. Ross, R., Evertt, N.B. and Tyler, R.: Wound healing and collagen formation VI. The origin of the wound fibroblast studied in parabiosis. J. Cell. Biol. (1970) 44 : 645.
12. Speed, J.G.: Sweat glands of the dog. Vet. J. (1941) 97 : 252.
13. Swaim, S.F.: Factors affecting wound healing. In surgery of traumatized skin. W.B. Sannanders Comp. (1980)
14. Webb, A.J. and Calhoun, N.L.: The Microscopic anatomy of the skin of, ongreld dogs. Am. J. Vet. Res. (1954)
15. Whylic, W.D. and Churchill Davidson, H.C.: A practiees of anesthesia. 2nd ed. New York. Medical Publisher. (1966)
16. 김성덕, 염광윤, 이진일 : 국산 thiopental이 심장, 혈관, 체온간 기능에 미치는 영향에 관한 실험적 연구. 대한마취과학회지(1972) 5 : 85.
17. 金完熙 : 電氣刺戟에 의한 병아리 腸管의 交感神經支配에 관한 研究. 黃帝醫學(1977) 2 : 201.
18. 徐斗錫, 金五南 : 鍼灸療法을 適用한 犬 腰麻痺의 治驗例. 大韓獸醫師會誌(1978) 14 : 227.
19. 徐斗錫 : 犬 電針麻醉에 있어서의 血液學的變化에 關한 研究. I. 血球值의 變化. 大韓獸醫師會誌(1979) 15 : 453.
20. 徐斗錫 : 東西洋의 獸醫針灸療法의 近況. 大韓獸醫師會誌(1980) 16 : 73.
21. 徐斗錫, 河昶守, 李採瑢 : 犬의 電針麻醉의 通電量에 關한 實驗的 研究. 大韓獸醫學會誌(1983) 23 : 111.
22. 石崎 智, 前田洋三, 山口裕之 : 重篤症例に對する針通電麻醉の應用. 獸醫麻醉(1977) 8 : 21.
23. 石崎 智, 甲 夏大, 有田 昇, 山足 清, 谷浦倉之, 木村英雄, 河內咲夫 : 犬における針通電麻醉による頭部, 頸部の analgesia의 解明と area의 擴大による手術의 實際. 獸醫畜產新報(1978) 684 : 39~43.
24. 石崎 智, 甲 夏大, 有田 昇, 谷浦倉之, 山足清, 木村英雄, 河內咲夫, 山縣純次 : 犬における針通電麻醉による腹部, 腰部, 臀部의 analgesia의 解明と area擴大による手術의 實際. 獸醫畜產新報(1978)684 : 39.
25. 石崎 智, 甲 夏大, 山根一眞 : 犬に對する水針麻醉의 變法による臨床効果. 東京獸醫學畜產學雜誌(1980) 28 : 143.
26. 石崎 智 : Poor riskと針麻醉. 獸醫麻醉(1981) 12 : 59.
27. 加澤敏雄, 田口汎道, 小松 茂, 齋藤道雄, 大山 宏, 高橋幸男 : 針通電麻醉による牛의 開腹手術について. 家畜診療(1976) 154 : 10.
28. 松本輝夫 : 篇四胃左方變位牛に對する針灸療法による治療について. Acupuncture (1982)2 : 10.
29. 松居清治 : 馬의 疝痛における電氣針療法의 効果について. 獸醫畜產新報(1977) 672 : 23.
30. 松浦優之 : 中國의 牛經穴(百會·開風)に對する肌糖不銹超鋼獸醫用針刀によるホルスタイン 種重度乳熱의 療法. Acupuncture (1982) 2 : 6.
31. 中島英親, 江島恒朗, 得平卓彦, 原野道子, 島山 稔, 大嶋和海, 久場 襄 : 針麻醉效果의 메카ニズムに對する推論. 麻醉(1974) 23 : 448.
32. 高塚永太郎, 吉田種臣, 澤 桓, 池園悅太郎, 永山薰造, 中園 彪. 通電針治療に關する基礎的研究. (1)

プラス通電による針の電解腐蝕に関する検討。麻酔
(1975) 24 : 799.

33. 飛松源治, 小林 晃, 影山惇彦: 中國の針麻酔手術と
その經驗。醫道の日本(1973) 32 : 57.

34. 浦野菊男, 大野 豊, 山田 茂, 武藤 進, 浦野 徹,

矢野 忠, 森 和: イヌの通電ハリ麻酔の臨床的効果。
獸醫畜産新報(1978) 679 : 94.

35. 代田文彦: 針麻酔について。醫道の日本(1973) 32 :
5.