

돼지 胸膜肺炎의 發生

李鉉凡 · 李根雨 · 朴厚烈 · 權五德
慶北大學校 農科大學 獸醫學科
(1984.4.4 接受)

An Outbreak of Porcine Pleuropneumonia in Korea

Hyun-beom Lee, Keun-woo Lee, Hoo-yeol Park and Oh-deog Kwon
Department of Veterinary medicine, College of Agriculture,
Gyeongbuk National University
(Received April 4, 1984)

Abstract: Authors observed an outbreak of porcine pleuropneumonia at a piggery in Gyeongbug, Korea, which were diagnosed on the ground of clinical and pathological findings with the following results.

1. One hundred and forty weanlings out of 200 ones died suddenly without noticeable signs during the period of 15 days. All of the dead pigs showed formy, blood-tinged discharge from the nose and mouth.

2. Main clinical findings observed from 60 alive pigs from group consisted of fever, cyanosis severe degree of dyspnea and pleuritic friction rub.

3. On hematological observation for typical 5 cases leukocytes showed marked degenerative left shift with leukopenia (10500-13070/cmm), neutropenia (7-13%) and increase in the number of band neutrophils (6-27%).

4. The most prominent and constant pathological changes observed at necropsy for dead or alive pigs consisted of fibrinous pleurisy with partial adhesion, overlying of the pulmonary surface with fibrinous membrane and necrotic pneumonic lesions with marked edema and congestion of lung parenchyma.

5. From these results the outbreak was considered to be typical porcine pleuropneumonia, although no bacteriological isolation was attempted.

緒 論

돼지의 胸膜肺炎에 대해서는 1957년 Pattison 등⁷⁾에 의하여 英國에서 처음으로 보고되었으나 原因菌을 確定하지는 못하였다. 그러나 1964년 Shope 등^{8,9)}은 아르헨틴에서 다수의 폐사를 일으킨 急性傳染性胸膜肺炎의 集團發生에 조우하여 처음으로 原因菌을 分離하고 이것을 *Hemophilus pleuropneumoniae*라 同定하였다. Shope 등의 보고가 있는 뒤부터 本病은 美國, 英國, 스위스,

폴랜드, 덴마크, 인디아, 노르웨이, 캐나다, 오스트랄리아, 핀란드, 日本, 東獨, 臺灣, 스웨덴, 벤저음 및 프랑스 등의 여러 나라에서 계속적으로 발생이 보고됨으로써 이제는 거의 세계적으로 분포하는 돼지의 중요한 傳染病으로 등장하게 되었다⁴⁻⁶⁾.

우리나라에 있어서도 흔히 本病의 발생이 推定되고 있지만 아직 文獻上的 보고는 매우 드문 상태이다. 著者는 금번 慶北道內 某養豚場의 離乳豚群 200여두에 胸膜肺炎이 발생하여 100여두가 急性經過로 폐사하고 나

머지의 대다수도 發症하고 있는 예에 조우하였던 바 아직 原因菌은 分離·同定하지 않았으나 우선 臨床 및 解剖學的 所見에 대하여 보고하고자 한다.

材料 및 方法

發症養豚場 : Landrace × Large White 交雜種 1,000 여두를 사육하는 慶北道內의 某養豚場으로서 畜主의 진술에 의하면 1984년 1월 말부터 2~3 개월령의 離乳豚群 200여두 중 뚜렷한 症狀도 없이 1월 6~10마리씩의 急死例가 발생하기 시작하여 2월 중순에 이르기까지 140 여두가 폐사하였으며, 斃死豚은 그 전부가 폐사지후 또는 직전에 입과 코에서 血液이 流出되는 것이 특징적이었다고 하였다. 한편 나머지의 離乳豚도 대다수가 食欲減退 및 呼吸困難 등의 症狀이 있어서 수일 전부터 抗生劑 및 解熱劑를 투여하기 시작한 바 斃死數는 감소되는 것 같으나 아직도 매일 5두 이상의 폐사가 계속되고 있다고 진술하였다.

檢査項目 : 먼저 發病豚舍內의 離乳豚 60여두에 대하여 전반적인 臨床症狀를 관찰한 다음 斃死豚 3頭(No.6, No.7, No.8) 및 病豚 1頭(No.9)를 택하여 剖檢에 供하였다. 한편 病豚 5頭(No.1~No.5)에 대하여서는 前大靜脈에서 採血하여 通常의 方法에 따라 血液檢査를 실시하였다.

結 果

臨床症狀 : 罹病中の 離乳豚 60여두는 대부분이 震울하고 體溫은 39.5~40.8°C, 心搏數는 150~180/分 그리고 呼吸數는 40/分 이상으로 증가되어 있으며 胸部聽診上 胸膜摩擦音 및 氣管支 rassel이 현저하였다. 病豚中 7例는 특히 심한 呼吸困難으로 口腔呼吸을 하거나 大座姿勢를 取하였다. 病豚中 16例는 심히 虛脫되어 起立이 不能하였다. 이러한 橫臥例는 전부가 皮膚 특히 下腹部, 耳介, 四肢下部가 紫青色으로 변해 있는 것(cy-

anosis)이 특징적이었다(Fig. 2). 한편 橫臥例中 2例에서는 旋回運動, 痙攣과 같은 神經症狀를 나타내었으며, 다른 2例에서는 耳介部 및 下腹部에 直徑 5cm 정도의 腫脹도 관찰되었다.

血液檢査成績 : Table 1에 표시한 바와 같이 赤血球數에는 뚜렷한 변화가 인정되지 않았으나 白血球總數는 10,500~13,070/cmm로서 중등도의 감소경향을 나타내었다. 分別計算의 결과 成熟好中球는 7~13%로서 감소경향을 나타낸 데에 반하여 未熟好中球는 6~27%로서 현저한 증가경향을 나타내었다.

剖檢所見 : ① 外景所見 : 특히 下腹部 및 耳介를 포함한 全身皮膚는 全例가 심한 cyanosis를 나타내었다. 폐사한 3例에서는 鼻孔과 입에서 다량의 血液性泡沫을 流出하고 있는 것이 특징적이었다(Fig. 2). 그리고 1例(No.6)에서는 下腹部皮下에 直徑 5cm 정도의 出血性腫脹이 출현하였다.

② 內景所見 : 특히 胸腔臟器에 纖維性炎症의 病巢가 특징적이었다. 즉 剖檢한 全例는 胸膜, 肺肋膜 및 心臟에 纖維素性 偽膜이 부착하여 부분적인 癒着이 일어나 있었으며 屠殺剖檢例(No.9)를 제외한 3例에서는 胸腔內에 纖維素塊를 함유하는 血液性滲出液이 다량 저류되어 있었다(Fig.3). 氣管 및 氣管支內에는 血色을 띤 微細한 泡沫이 다량 충전되어 있었다. 肺實質은 含氣量이 적고 심히 浮腫性이며, 直徑 2~5cm의 크고 작은 暗赤色 壞死性病巢가 다수히 散在하여 切斷面에서 볼 때 마치 代理石 모양의 무늬를 나타내었다(Fig. 4). 이러한 病變은 특히 尖葉과 心臟葉에 현저하였다. 그러나 屠殺剖檢例(No.9)에 있어서는 肺肋膜의 纖維素性偽膜形成은 현저하였으나 實質의 壞死性病巢는 橫隔膜葉의 1개소에만 출현하였다(Fig. 5). 腹腔臟器는 전반적으로 심한 鬱血所見을 나타낼 뿐이며 특이한 病變이 인정되지는 않았다. 그러나 폐사한 1例(No.6)에서는 膀胱에 인접한 腹膜下에 넓은 出血斑이 출현하였는데 이 部

Table 1. Hematological findings of pigs affected with pleuropneumonia

Pig No.	RBC (10 ³ /cmm)	WBC (10 ³ /cmm)	Differential count of WBC (%)				
			Segmented neutrophils	Band neutrophils	Lymphocytes	Eosinophils	Monocytes
1	6250	10.50	13.00	6.00	77.00	0	4.00
2	5980	12.05	7.00	19.00	65.00	0	9.00
3	6630	13.07	12.00	23.00	61.00	0	4.00
4	6200	11.57	11.00	15.00	67.00	1	6.00
5	6500	12.30	9.00	27.00	59.00	0	5.00
Means	6312	11.90	10.40	18.00	65.80	0.2	5.60

位는 外景所見에서 관찰된 下腹部의 出血性腫脹에 일치하였다.

考 察

돼지의 胸膜肺炎는 *Hemophilus pleuropneumoniae*의 감염에 기인하는 甚急性 또는 急性 傳染病으로서 주로 離乳豚이나 肥育豚에 발생하며, 臨床的으로는 急死, 發熱, 皮膚의 cyanosis 心搏數의 증가, 심한 呼吸困難 및 鼻孔이나 口腔에서의 血液性泡沫의 流出, 짧은 經過 그리고 높은 斃死率이 특징이며 解剖學的으로는 纖維素性胸膜炎 및 肺의 浮腫과 暗赤色 肺炎病巢가 특징이다^{2,4,10}.

금번 慶北道內 某養豚場의 離乳豚群 200여두에 발생하여 약 15일 간에 140여두의 폐사를 일으킨 急死性疾病은 著者 등의 檢査結果 急死, TPR의 증가, 全身의 cyanosis, 심한 呼吸困難, 斃死 前後에 나타나는 鼻孔과 口腔에서의 血液性泡沫의 流出 그리고 纖維素性胸膜炎과 肺炎 등 臨床的으로나 解剖學的으로나 上記한 成書의 記載와 全의으로 일치되었으므로 本病은 胸膜肺炎으로 診斷된다.

돼지 胸膜肺炎과 鑑別을 필요로 하는 질병으로서는 pasteurellosis와 돼지丹毒을 들 수 있다.²⁾ 특히 pasteurellosis 때에도 纖維素性胸膜炎과 肺炎을 일으킬 수 있지만 臨床的으로 病의 경과가 4~6일까지 길 뿐만 아니라 剖檢上 化膿性肺炎이 특징이므로 本病과 구별될 수 있다. 甚急性型의 豚丹毒 때에도 急死할 수 있지만, 심한 呼吸困難이나 鼻腔에서의 血液性泡沫의 流出이 없으며, 剖檢上 여러 臟器의 出血點과 같은 敗血症性病變이 특징이므로 本病과 구별된다^{2,4,10}.

病豚에 대한 臨床檢査의 결과 神經症狀을 일으킨 例 및 耳介의 皮下에 出血性腫脹을 나타낸 例가 각각 2例씩 발견되었는데 이러한 症狀은 이른바 Glässer's disease의 部分症狀으로 알려졌으나^{2,4,10} 本 調查結果만으로는 說明하기 곤란하다.

돼지 胸膜肺炎때의 血液變化에 대해서는 아직까지 文獻上의 報告를 찾아볼 수 없다. 금번 著者 등이 病豚 5頭에 대하여 血液을 검사해 본 결과 赤血球數에는 특별한 變化가 인정되지 않았으나 白血球總數는 10,500~

13,070/cmm, 成熟好中球는 7~13% 그리고 末熟好中球는 6~27%로서 正常豚의 血液值^{1,3)}에 비하여 현저한 白血球數減少, 好中球減少 및 末熟好中球增加를 보였다. 細菌感染症 때에 末熟好中球가 증가된다는 것은 일반적인 현상이지만 이와같이 末熟好中球增加에도 불구하고 白血球數가 減少되는 것은 이른바 退行性核左方移動 (degenerative left shift)으로서³⁾ 豫後不良을 가르키는 所見이라 해석된다.

돼지의 胸膜肺炎는 *Hemophilus pleuropneumoniae*의 감염에 기인한다는 것은 잘 알려진 사실이다^{2,4,10}. 本 調査에서는 病原菌이나 血中抗體를 증명하지는 않았으나 200餘頭의 離乳豚에 發生하여 140餘頭의 폐사를 일으킨 急死性疾病은 臨床的 및 解剖學的으로 돼지 胸膜肺炎에 一致되었던 바, 앞으로 原因菌의 分離 및 全國的인 發生狀況調查를 통하여 시급히 이에 대한 대책이 수립되어야 할 문제로 생각된다.

結 論

慶北道內 某養豚場의 離乳豚 200여두에 急死後 鼻孔과 口腔에서 血液性泡沫을 流出하는 疾病이 발생하여 15일 간에 140여두가 폐사한 예에 조우하여, 病豚 60두에 대한 臨床的檢査와 5두에 대한 血液學的檢査 그리고 斃死 또는 屠殺豚 4두에 대한 解剖學的檢査를 시행한 바 다음과 같은 結果를 얻었다.

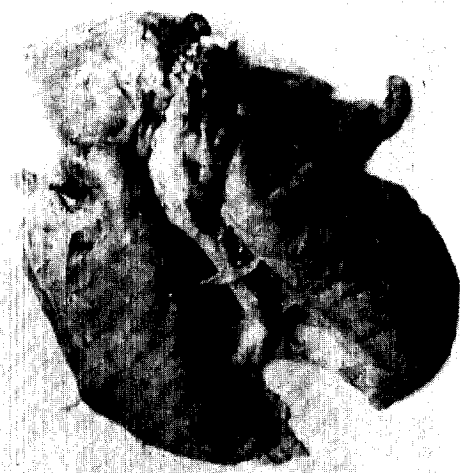
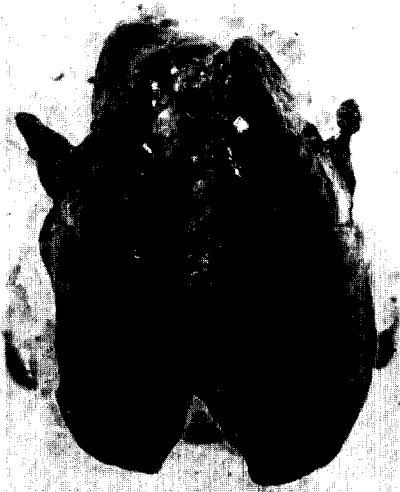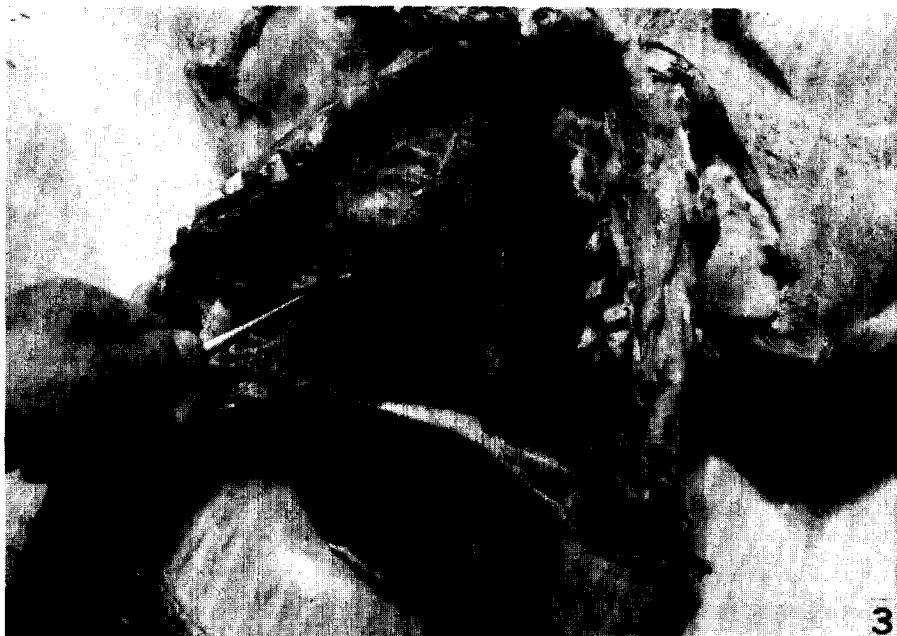1. 臨床的으로 病豚은 40°C 전후의 發熱, 皮膚의 cyanosis, 呼吸 및 心搏數의 증가, 심한 呼吸困難 및 胸膜摩擦音이 특징적이었다.
2. 病豚은 血液學的으로 中等度의 白血球數減少(10,500~13,070/cmm), 好中球數의 減少(7~13%) 및 幼若好中球數의 증가(6~27%)를 수반하는 退行性核左方移動을 나타내었다.
3. 斃死豚은 全例가 鼻孔 및 口腔에서 다량의 血液性泡沫을 流出하는 것이 특징적이었으며, 解剖學的으로는 纖維素性胸膜炎, 心膜炎 및 暗黑色의 壞歸性 肺病巢가 특징적이었다.
4. 原因菌의 分離는 試圖되지 않았으나 이상의 所見으로 보아 本病은 돼지 胸膜肺炎으로 推定되었다.

Legends for Figures

Fig. 1. A pig (No.6) dead suddenly, showing blood-tinged and formy discharge from the nose and mouth.

Fig. 2. A pig from the affected group, showing characteristic cyanosis of the skin.

Fig. 3. Characteristic lesions of fibrinous pleuropneumonia (No.7). The pericardium and pleurae are covered with fibrinous membrane with partial adhesion. The thoracic cavity contains blood-tinged exudates.



参 考 文 献

1. Benjamin, M.M.: Outline of veterinary clinical pathology. 3rd ed., The Iowa State Uni. Press, Ames, Iowa. (1978).
2. Blood, D.C., Henderson, J.A. and Radostits, O.M.: Veterinary medicine. 5th ed., Lea and Febiger, Philadelphia. (1979) p.522.
3. Coles, E.H.: Veterinary clinical pathology. 3rd ed., Saunders Co., Philadelphia. (1980) p.18.
4. Leman, A.D., Glock, R.D., Mengeling, W. L., Penny, R.C.H., Scholl, E., Straw, B.: Disease of swine. 5th ed., Iowa State Uni. Press, Ames, Iowa. (1981) p.370.
5. Oda, S., Tsurumaki, T., Watanabe, T., Nabetani, M., Yasuhara, T., Tomidokoro, H., Miyata, M., Ikemura, K. and Kamino, K.: Pleuropneumonia in pigs caused by infection with *Haemophilus parahemolyticus* J. Jpn. Vet. Med. Assoc. (1975) 28 : 584.
6. Oda, S.: Susceptibility to chemotherapeutics of *Haemophilus parahemolyticus* isolated from swine pleuropneumonia. J. Jpn. Vet. Med. Assoc. (1977) 30 : 330.
7. Pattison, I.H., Howell, D.G. and Elliot, J.: A Haemophilus-like organism isolated from pig lung and the pneumonic lesions. J. Comp. Pathol. (1957) 67 : 320.
8. Shope, R.E.: Porcine contagious pleuropneumonia, I. Experiment transmission, etiology and pathology. J. Exp. Med. (1964) 119 : 357.
9. Shope, R.E., White, D.C. and Leidy, G.: Porcine contagious pleuropneumonia, II. Studies of the pathogenicity of the etiological agent *Haemophilus pleuropneumonia*. J. Exp. Med. (1964) 119 : 369.
10. Taylor, D.J.: Pig diseases. 2nd ed., The Burlington Press Ltd., Foxton, Cambridge. (1981) p.102.