

위막성 대장염 1례

영남대학교 의과대학 내과학교실

정문관 · 양창현 · 이현주 · 이영현 · 김종실

영남대학교 의과대학 병리학교실

최 원 희

서 론

설사의 원인은 다양하기에 원인을 정확하게 알기 위해서는 정확한 병력과 각종 검사가 요구된다.

위막성 장염은 소장 및 대장 점막에 위막을 형성하는 것을 특징하는 것으로 문헌상 19세기에 처음 기술된 이래 여러가지 원인들이 제시되었고 또 많은 연구가 행해진 질환이었다. 그러나 clindamycin 등과 같은 항생제를 사용한 후 장내 세균의 변화로 말미암아 clostridium difficile이라는 세균 감염이 생기고 또 이 균이 만드는 독소가 원인이라는 사실이 알려진 1970년대에 와서야 비로소 팔복할만한 진전이 있었던 질환이다.

항생제 투여로 인해 발병할 수 있는 질환이기에 항생제를 약국에서 손쉽게 구입할 수 있는 우리나라는 항생제 남용으로 인한 위막성 장염이 발생할 수도 있기에 설사 원인중 하나로 반드시 고려해야 할 것으로 사료된다.

최근 저자들은 영남대학교 의과대학 부속병원 내과에서 ampicillin을 오랫동안 사용후 발생한 위막성 장염 1례를 경험 치료하였기에 문헌 고찰과 아울러 보고하는 바이다.

증 례

환자 : 오○○, 53세, 남자

주소 : 1달간 지속된 설사

현병력 : 45일 전 열을 동반하고 피와 점액성이 섞인 설사가 나타나서 모태학 병원에서 S결장경 검사를 시행후 세균성 적리라는 병명하에 ampicillin을 6일간 투약했으며 이 약물 투여후 증상의 호전

이 있었다. 그러나 호전된 7일 후부터 다시 1일 수회 계속되는 설사가 있어 이때부터 ampicillin 2.0g을 계속 투약했으며 투약 첫 2주간은 간혹 설사가 멈출 때도 있었지만 그 이후에도 1일 몇 차례씩의 설사가 계속되었다.

과거력 : 특기할 사항 없음.

가족력 : 특기할 사항 없음.

이학적소견 : 의식은 명료했고 탈수 현상은 없었고 혈압은 90/60mmHg, 맥박 72회/min, 체온은 38°C, 호흡수 21회/min였고 간이 3횡지 정도 우상복부에서 촉진되었고 복부 촉진상 하복부에서 주먹만한 덩어리가 딱딱하게 만져졌지만 직장 수지 검사상 덩어리는 촉진되지 않았다. 그러나 대변에 피와 점액이 섞여 있는 것을 인지할 수 있었다.

검사실 소견 : 말초 혈액 검사에서 혈색소치는 13.3g/dl, 백혈구는 13,600/mm³이고 소변검사서 백혈구가 10-15개/HPF외에는 정상이었고 간기능 검사는 정상 범위내였고 전해질 검사도 Na 134mEq/l, K 3.65mEq/l, Cl 108mEq/l였고 BUN 10.0mg/dl, creatinine 1.0mg/dl였으며 대변검사서 잠혈 반응이 양성이나 기생충란이나 ameba는 없었다. 또 대변균 배양검사서 살모넬라균이나 shigella균 등은 배양되지 않았으며 widal test는 음성이었다. 이외 C.difficile는 시설미비로 배양치 못했고 toxin assay도 시설미비로 시행하지 못했다.

내시경 소견 : 다양한 크기(2mm~5mm)의 whitish plaque가 항문에서 40cm까지 무수히 깔려있었고 이를 조직생검하였다(Fig. 1).

대장조형술 : S결장경 검사후 시행한 대장조형술에서 S결장의 상부에 안을 시사하는 좁아져 있는 부위를 보여주는것 외에 특이 소견은 없었다.

병리소견 : 괴사물질, 섬유소, 점액, 탈락된 상피

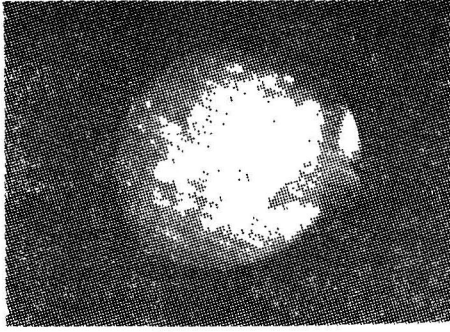


Fig. 1. Sigmoidoscopic appearance of pseudomembranes. Whitish plaques are densely distributed.

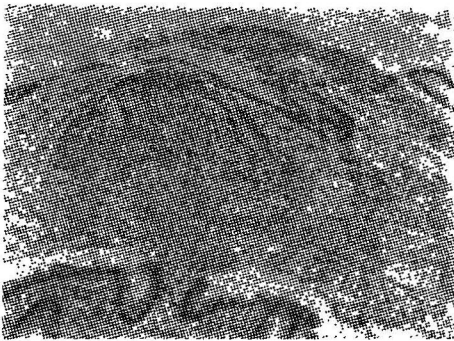


Fig. 2. Rectal & sigmoid colon mucosa covered by typical pseudomembrane is seen.

세포 및 다핵 백혈구로 구성된 위막이 점막 상부에 마치 화산이 폭발하는 양상으로 부착되어 있었다 (Fig. 2).

치료: 본 질환을 의심한 즉시 ampicillin 투약을 중지하고 metronidazole을 투여했으며 투약 4일째부터 완전히 체온이 정상으로 되었고 9일후 반복시행한 S결장경 검사에서 whitish plaque는 완전히 없어지고 대장점막은 거의 정상으로 나타났지만 항문으로부터 45cm되는 부위에 궤양성인 대장안을 발견할 수 있었고 후에 이를 수술하였다.

고 찰

위막성 장염에 대한 연구는 연구 관점이 다른 3기간으로 나누어서 생각할 수 있다.

제일 먼저 1893년 Finney¹⁾가 diphtheric colitis로 처음 보고한 이래 항생제를 사용하기 이전까지는 위막성 장염의 원인으로 장 수술을 받은 환자가 수술의 합병증으로 거혈압이 생기고 이 지혈압으로 인해 혈관내 응고와 intestinal ischemia가 생기기

때문이다^{2,3)}라고 생각했다.

이후 항생제가 임상에서 사용된 직후부터 1960년 대 말까지 수술전 감염의 예방 목적으로 사용한 chloramphenicol, tetracycline, oral neomycin등과 같은 항생제를 투여함으로써 staphylococcus aureus의 감염으로 이 질환이 발생한다고 여겨왔다⁵⁻¹⁰⁾.

그후 1970년 초부터 지금까지 위막성장염에 대한 연구가 내시경 발달과 더불어 관록할 만한 진전이 있었다¹¹⁻¹⁵⁾. 즉 clindamycin을 투여 후 위막성 장염이 생기는 것을 관찰¹¹⁻¹⁵⁾하였고 대변균 배양검사 에서 과거의 원인균으로 알려졌던 S. aureus는 배양되지 않고¹⁵⁾ C. difficile이 배양되고 이 균에 의해서 만들어지는 독소가 대부분의 경우에서 측정되어 C. difficile에 의한 독소가 원인^{16,17)}인 것으로 밝혀졌으며 지금은 S. aureus는 과거 항생제로 야기된 대장염의 한 원인균으로는 간주되지만 지금의 위막성 장염의 원인균으로는 생각하지 않는다¹⁵⁾.

항생제 투여 후 위막성 장염을 유발시킨 경우가 제일 많이 보고되었지만 항생제 투여없이 대장, 위 및 골반수술후, 척추관절, 장괴식, 대장암, 백혈병, 화상, 노독증, shock, 중금속 중독, hemolytic uremic syndrome, 허혈성 심박관질환, 세균성적리, 허혈성 대장염, Hirschsprung외병¹⁸⁻²⁴⁾에서도 위막성 장염이 생길 수 있어 위험인자로 알려져 있다. 또 일부환자에서는 항생제를 투여 받은 적도 없고 위험인자도 갖지 않는 건강한 사람에서 발생^{25,26)}한 보고도 있다.

위막성 장염을 잘 일으키는 것으로 알려진 항생제는 clindamycin^{12,13,15)} 외에 Incomycin^{27,28)} cephalosporin²⁹⁾ ampicillin³⁰⁾ carbenicillin³¹⁾ sulfamethoxazole-trimethoprim³²⁾ rifampin³³⁾ metronidazole³⁴⁾ tetracycline³⁵⁾ chloramphenicol³⁶⁾등이 있다.

위막성 장염이 있는 환자의 주증상은 설사인데 설사의 양상은 대개 loose stool 혹은 watery diarrhea이고 가끔 점액을 포함하고 있지만 육안적으로 피가 보이는 경우는 드물고 설사 회수는 다양하며 설사가 나타나는 시기는 항생제 투여후 4~10일 동안에 제일 많이 나타난다³⁷⁾. 그리고 설사하는 환자의 $\frac{1}{2} - \frac{2}{3}$ 는 투약중에 발생하고 나머지는 투약 중지 4~6주 까지 설사가 나타날 수 있다³⁸⁾. 그리고 설사 회수와 대장염의 정도는 투여된 항생제의 양이나 route와는 관계가 없는 것^{39,42)}으로 알려져 있다. 이의 증상으로 복통, 열, 백혈구 증가등^{12,13,15)}과 설사 자체로 인한 전해질 불균형등을 생각할 수 있

다. 그리고 항생제 투여로 생기는 위막성 장염의 발생 빈도는 clindamycin은 7~26%³⁹⁻⁴²⁾, ampicillin은 5~10%³⁹⁻⁴³⁾로 보고되어 있다.

본 환자도 대장암 자체가 위막성 장염의 위험인자이지만 위험인자인 대장암으로 인해서 생긴 위막성 장염이라기 보다는 대장암으로 인해서 생긴 설사를 세균성 적리르 잘못알고 ampicillin을 장기간 투여함으로써 생긴 위막성 장염으로 사료되며 이 환자에서도 열과 백혈구 증가 등의 소견을 볼 수 있었다.

원인균으로 알려진 *C. difficile*는 1935년 Hall와 O'Toole⁴⁴⁾의 보고에 의하면 건강한 신생아의 대변에서 배양되는 균이라고 했고 이후 여러사람의 연구 결과 건강한 신생아의 30~70%에서 균 배양이 가능한 균⁴⁴⁻⁴⁷⁾으로 알려져 있고 정상적이고 건강한 어른에서는 2~3%에서만 이 균이 배양⁴⁸⁾되지만 최근 항생제를 투여 받은 어른에서는 비록 clostridium toxin은 음성이라고 할지라도 균 배양 양성율은 15~18%로 증가^{45,49,50)}된다. 또 항생제를 투여 받고 있는 환자에게는 *C. difficile*의 균이 전파되어 설사를 유행시킬수도 있을 것이라는 보고^{51,52)}가 있기에 직장경 및 S결장경의 철저한 소독과 보존자 감독문제가 중요할 것으로 생각된다.

실제 위막성 장염 진단에 유용하게 사용되는 검사로 clostridium toxin검사가 있다. 이 toxin에 대한 첫 보고는 쥐 실험⁵³⁾에서 시사되었고 이후 *C. difficile*가 *C. sordellii* antitoxin으로 중화되는 toxin을 형성한다⁵⁴⁾는 것이 알려졌다. 그런데 이 toxin을 찾는 검사는 검사 자체가 간단하고 또 결과를 빨리 알 수 있는 장점과 toxin검사의 양성율과 임상 증상과의 상관관계가 높기에 clostridium difficile균 검사보다 더욱 유용한²⁹⁾으로 알려져 있다. 그러나 우리나라에서는 아직 이 방법을 시행하지 못하고 있는 실정이다.

진단에 또 결정적인 도움을 줄 수 있는 검사가 배시경검사이다. 그러나 대장경이나 S결장경검사를 시행 전이나 혹은 시행 도중에 점막에 느슨하게 붙어있는 위막의 stalk가 떨어져지 않게 조심할 요하고 대개 위막은 육안으로 보아 수mm에서 10~20mm까지의 다양한 크기의 융기된 plaque가 보이고 주위 점막은 정상 혹은 hyperemia와 부종을 나타낸다²⁹⁾. 초기에는 몇 군데에서만 이런 소견을 나타내지만 병이 진행되면 병변이 서로 합쳐지고 더 심해지면 점막이 탈락된 병소로 남는다²⁹⁾. 위막성 장염이 잘 발생하는 부위는 distal colon이기에 대개 S결장경 검사로 진단할 수 있지만 우측 대장에 국한된

병소는 대장경검사가 필요하다^{55,56)}.

조직학적으로는 표재성 궤양이 있고 이 부위에서 시작된 위막을 볼 수 있는데 Price와 Davies⁵⁷⁾는 3단계로 분류하였다. 초기에는 극소 피사가 있고 lamina propria에 호산구의 침출물과 다핵 백혈구 세포의 침윤이 있고 fibrin과 다핵 백혈구 세포가 모여서 summit lesion을 형성한다. 더 진행되면 gland가 파괴되고 극소적으로 다핵백혈구의 침윤이 전형적으로 위막위에 생겨서 화산이 폭발하는 모양으로 부착되어 있다. 이때 주위 조직은 정상이고 염증세포는 lamina propria의 표재 부위에만 국한되어 나타난다. 이렇게 화산이 폭발하는 모양을 나타내는 것이 위막성 장염의 특징적인 조직조건이다. 더욱 진행된 위막성 장염은 lamina propria에 광범위하게 침범된 피사를 나타내고 피사된 병변 위에 두껍게 위막이 형성되어 나타난다. 본 환자도 이 질환의 조직학적 특징인 화산이 폭발하는 모양의 위막을 관찰할 수 있었다.

위막성 장염의 치료는 대증적 요법과 원인균에 대한 치료로 나누어서 생각할 수 있다. 대증적 요법중 열두에 투여야할 것은 위장관 운동을 억제시키는 약물들은 이 질환을 악화시킬 수 있기에 투약해서는 안된다⁵⁸⁾. 설사와 원인균 치료에는 항생제 투여로 *C. difficile*를 없애주는 방법과 *C. difficile*가 형성하는 독소를 anion exchange resins와 결합시켜서 설사를 없애주는 방법이 있다. *C. difficile* 균을 없애기 위해서 vancomycin^{59,60)}, bacitracin⁶¹⁾, metronidazole^{62,63)}등이 사용되고 miconazole과 thioestrepton⁶⁰⁾은 실험중인 약물이고 이중 vancomycin의 효과가 제일 좋은 것으로 알려져 있다²⁹⁾. 본 환자는 vancomycin을 구하지 못해서 사용하지 못했고 metronidazole을 사용해서 좋은 결과를 얻었다. anion exchange resins인 cholestyramine을 사용함으로써 설사를 줄일 수 있다는 보고는 위막성 장염의 원인균으로 *C. difficile*라는 것이 알려지기 전부터 알려져 있는 약물⁶⁴⁾로서 이후 여러학자의 연구 결과 cholestyramine이 *C. difficile*가 만드는 독소를 결합하여 설사를 줄인다⁶⁵⁾는 것이 보고되었다. 그러나 이 약물의 효과에 대해서는 異論이 많다²⁹⁾. 이의 치료로 이론적이지만 antitoxin을 투여함으로써 치료의 효과를 기대해 볼 수도 있지만 항생제에 의해서 야기된 장염을 갖는 동물에서 투여해 본 결과 치료 효과가 없었다⁶⁶⁾. 또 실험실 연구에서는 대장에 있는 정상 대장균총은 *C. difficile*의 성장을 억제시키기에, 대장균총을 정상으로 만들기 위해 Lactobacillus를 먹인후 치료효과를 보았는더

그 효과는 예대보호하였다⁶⁷⁻⁶⁹. 이의 대장균총을 정상으로 만들기 위해 Bowden⁶⁹ 등은 배변으로 관찰을 시킨 결과 좋은 효과란 보았다고 보고하고 있다. 이의 외과적 치료는 *C. difficile*에 대한 내과적 치료가 가능하기에 전 시행하지는 않지만 이 질환이 전격성이고 아주 심할 때는 대장절제술이나 혹은 ileostomy를 시행하여 좋은 결과⁷⁰를 보았다고 보고하고 있다.

예후는 항생제 투여후 짧은 사람에게 발생하면 좋을 것이고 underlying condition이 중하던 나쁜 것으로 사료되는데 보고자에 따라 차이가 있으며 사망률이 0%⁷¹~20%²⁹까지 보고되어 있다.

요 약

저자들은 최근 영남대학교 의과대학 부속병원에서 대장암으로 인한 실사를 세균성 적미로 인한 실사로 잘못 알고 계속적인 항생제 투여로 말미암아 생긴 위막성 장염 1례를 경험 치료하였기에 문헌 고찰과 함께 보고하는 바이다.

참 고 문 헌

1. Finney, J.M.R.: Gastroenterostomy for Cicatrizing Ulcer of the pylous. Bull. Johns Hopkins Hosp. 4 : 53, 1893(Quoted. by Ann. Surg., 189 : 493, 1979.)
2. Penner, A., and Bernheim, A. Acute postoperative enterocolitis. Arch. Pathol. 27 : 966, 1939.
3. McKay, D.G., Hardaway, R.M., Wahle, G.H.J., and Hall, R.M. Experimental pseudomembranous enterocolitis. Arch. Intern. Med. 95 : 779, 1955.
4. Terplan, K., Paine, J.R., Sheffer, J., Egan, R. and Lansky, H. Fulminating gastroenterocolitis caused by stathylcocci; its apparent connection with antibiotic medication. Gastroent., 24 : 476, 1953.
5. Reiner, L., Schlesinger, M.J., and Miller, G.M. Pseudomembranous colitis following aureomycin and chloramphenicol. Arch. Pathol: 54 : 39, 1952.
6. Wakefield, R.D., and Sommers, S.C. Fatal membranous staphylococcal enteritis in surgical patients. Ann. Surg. 138 : 249, 1953.
7. Surgalla, M.J., and Dach, G.M. Enterotoxin produced by micrococci from cases of enteritis after antibody therapy. JAMA 158 : 149, 1955.
8. Prohaska, J.V., Long, E.T., and Nelson, T.S. Pseudomembranous enterocolitis: its etiology and the mechanism of the disease process. Arch. Surg. 72 : 977, 1956.
9. Hale, H.W., Jr., and Cosgriff, H.J., Jr. Pseudomembranous colitis. Am. J. Surg. 94 : 710, 1957.
10. Hummel, R.P., Altemeier, W.A., and Hill, E.O. Iatrogenic staphylococcal enterocolitis. Ann. Surg. 160 : 551, 1964.
11. Scott, A.J., Nicholson, G.I., and Kerr, A. R. Lincomycin as a cause of pseudomembranous colitis. Lancet 2 : 1232, 1973.
12. Stroehlein, J.R., Sedlack, R.E., Hoffman, H.N., and Newcomer, A.D. Clindamycin-associated colitis. Mayo Clin. Proc. 49 : 240, 1974.
13. LeFrock, J.L., Klainer, A.S., Chen, S., Gainer, R.B., Omar, M., and Anderson, W. The clinical spectrum of colitis associated with lincomycin and clindamycin therapy. J. Infect. Dis. 131 : S108, 1975.
14. Slagle, G.W., and Boggs, H.W. Drug induced pseudomembranous enterocolitis. Dis. Colon Rectum 19 : 253, 1976.
15. Keusch, G.T., and Present, D.H. Summary of workshop on clindamycin colitis. J. Infect. Dis. 133 : 578, 1976.
16. Bartlett, J.G., Chang, T.W., Gurwith, M., Gorbach, S.L., and Onderdonk, A.B. Antibiotic-associated pseudomembranous colitis due to toxin producing clostridia. N. Engl. J. Med. 298 : 531, 1978.
17. George, R.H., Symonds, J.M., Dimock, F., Browne, J., Arabi, Y., Shinagana, N., Keighley, M.R.B., Alexander-Williams, J., and Burdon, D.W. Identification of Clostridium difficile as a cause of pseudomembranous colitis. Br. Med. J. 1 : 695, 1978.
18. Hardaway, R.M., and McKay, D.G. Pseudomembranous enterocolitis. Arch. Surg. 78 : 446, 1959.

19. Prolla, J.C., and Kirsner, J.B. The gastrointestinal lesions and complications of the leukemias. *Ann. Intern. Med.* 61 : 1084, 1964.
20. Margaretten, W., and McKay, D.G. Thrombotic ulceration of the gastrointestinal tract. *Arch. Intern. Med.* 127 : 250, 1971.
21. Kelber, M., and Ament, M.E. Shigella dysenteriae I: A forgotten cause of pseudomembranous colitis. *J. Pediatr.* 89 : 595, 1976.
22. Bartlett, J.G., and Gorbach, S.L. Pseudomembranous enterocolitis (antibiotic-related colitis). In Stollerman, G.H. (ed). *Advances in Internal Medicine. Year Book Medical Publishers, Chicago, 1977, pp.455-476.*
23. Dosik, G.M., Luna, M., Valdivieso, M., McCredie, K.B., Gehan, E.A., Gil-Extremera, B., Smith, T.L., and Bodey, G.P. Necrotizing colitis in patients with cancer. *Am. J. Med.* 67 : 646, 1979.
24. Coutsoftides, T., Stanford, P.B., and Fazio, V.W. Pseudomembranous enterocolitis in adults. *Ann. Surg.* 189 : 493, 1979.
25. Peikin, S.R., Galdibini, J., and Bartlett, J.G. Role of Clostridium difficile in a case of nonantibiotic-associated pseudomembranous colitis. *Gastroenterology.* 79 : 948, 1980.
26. Wald, A., Mendelow, H., and Bartlett, J.G. Nonantibiotic-associated pseudomembranous colitis due to toxin-producing clostridia. *Ann. Intern. Med.* 92 : 798, 1980.
27. Benner, E.J., Tellman, W.H. Pseudomembranous colitis as a sequel to oral lincomycin. *Am. J. Gastroenterol* 54 : 55, 1970.
28. Scott, A.J., Nicholson, G.I., Kerr, A.R. Lincomycin as a cause of pseudomembranous colitis. *Lancet.* 2 : 1232, 1973.
29. Sleisenger, M.H., and Fordtran, J.S. Pseudomembranous enterocolitis. *Gastrointestinal disease.*, 3rd. ed., W.B. Saunders Philadelphia, 1983, p.1171.
30. Schapiro, R.L., Newman, A. Acute enterocolitis. *Radiology* 108 : 263, 1973.
31. Saadah, H.A. Carbenicillin and pseudomembranous enterocolitis. *Ann. Intern. Med.*, 93 : 645, 1980.
32. Pennington, C.R. Trimethoprim-sulfamethoxazole and pseudomembranous colitis. *N. Engl. J. Med.*, 25 : 1533, 1980.
33. Forunier, G., Orgiazzi, J., Lenoir, B. and Dechavanne Pseudomembranous colitis probably due to rifampicin. *Lancet*, 1 : 101, 1980.
34. Bartlett, J.G.. Antimicrobial agents implicated in Clostridium difficile toxin associated diarrhea or colitis. *Johns Hopkins Med. J.* 149 : 6, 1981.
35. Klotz, A.P., Palmer, W.L., Kirsner, J.B. Aureomycin proctitis and colitis: a report of 5 cases. *Gastroenterology* 25 : 44, 1953.
36. Reiner, L., Schlesinger, M.J., Miller, G.M. Pseudomembranous colitis following aureomycin and chloramphenicol. *Arch. Pathol.* 54 : 39, 1952.
37. Bouchier, I.A.D., Allan, R.N., Hodgson, H.J.F., and Keighley, M.R.B. Pseudomembranous colitis and antibiotic associated colitis *Textbook of gastroenterology*, 1st ed. W.B. Saunders London, 1984, pp.1091-1093.
38. Tedesw, F.J., Barton, R.W., and Alpers, H.D. Clindamycin-associated colitis, *Ann. of Int. Med.* 81 : 429, 1974.
39. Gurwith, M., Rabin, H.R., and Love, K. Diarrhea associated with clindamycin and ampicillin therapy. *J. Infect. Dis.* 135 : S104, 1977.
40. Neu, H.C., Prince, A., Neu, C.O., and Garvey, G.J. Incidence of diarrhea and colitis associated with clindamycin therapy. *J. Infect. Dis.* 135 : S120, 1977.
41. Lusk, R.H., Fekety, R., Jr., Silva, J., Jr., Bodendorfer, T., Devine, B.J., Kawamishi, H., Korff, L., Nakauchi, D., Rogers, S., and Siskin, S.B. Gastrointestinal side effects following clindamycin or ampicillin therapy. *J. Infect. Dis.* 135 : S111, 1977.
42. Brause, B.D., Romankiewicz, J.A., Gotz, V., Franklin, J.E., Jr., and Roberts, R.B. Comparative study of diarrhea associated with clindamycin and ampicillin therapy. *Am. J. Gastroenterol.* 73 : 244, 1980.
43. Tedesco, F.J. Ampicillin-associated diarrhea—a prospective study. *Dig. Dis. Sci.* 20 : 295,

- 1975.
44. Hall, I.C., and O'Toole, E. Intestinal flora in newborn infants with description of a new pathogenic anaerobe, *Bacillus difficilis*. *Am. J. Dis. Child.* 49 : 390, 1935.
 45. Viscidi, R., Willey, S., and Bartlett, J.G. Isolation rates and toxigenic potential of *Clostridium difficile* isolates from various patient populations. *Gastroenterology* 81 : 5, 1981.
 46. Holst, E., Helin, I., and Mardh, P-A. Recovery of *Clostridium difficile* from children. *Scand. J. Infect. Dis.* 13 : 41, 1981.
 47. Kim, K-H., Fekety, R., Botts, D.H., and Brown, D. Isolation of *Clostridium difficile* from the environment and contacts of patients with antibiotic-associated colitis. *J. Infect. Dis.* 143 : 42, 1981.
 48. Falsen, E., Kaijser, B., Nehls, L., Nygren, B., and Sredhem, A. *Clostridium difficile* in relation to enteric bacterial pathogens. *J. Clin. Microbiol.* 12 : 297, 1980.
 49. Keighley, M.R.B., Burdon, D.W., Arabi, Y., Alexander-Williams, J., Thompson, H., Youngs, D., Johnson, M., Bentley, S., George, R.H., and Mogg, G.A.G. Randomized controlled trial of vancomycin for pseudomembranous colitis and postoperative diarrhoea. *Br. Med. J.* 2 : 1667, 1978.
 50. Bartlett, J.G., Taylor, N.W., Chang, T.W., and Dzink, J.A. Clinical and laboratory observations in *Clostridium difficile* colitis. *Am. J. Clin. Nutr.* 33 : 2521, 1981.
 51. Kabins, A., and Spira, T.J. Outbreak of clindamycin-associated colitis. *Ann. Intern. Med.* 83 : 830, 1975.
 52. Greenfield, C., Szawathowski, M., Noone, P., Burroughs, A., Bass, N., and Pounder, R. Is pseudomembranous colitis infections? *Lancet* 1 : 371, 1981.
 53. Bartlett, J.G., Onderdonk, A.B., Cisneros, A.B., and Kasper, D.L. Clindamycin-associated colitis due to toxin producing species of clostridium in hamsters. *J. Infect. Dis.* 136 : 701, 1977.
 54. Bartlett, J.G., Moon, N., Chang, T.W., Taylor, N.S., and Onderdonk, A.B. The role of *Clostridium difficile* in antibiotic-associated pseudomembranous colitis. *Gastroenterology* 75 : 778, 1978.
 55. Tedesco, F.J. Antibiotic-associated pseudomembranous colitis with negative proctosigmoidoscopy examination. *Gastroenterology* 7 : 295, 1980.
 56. Burbige, E.J., and Radigan, J.J. Antibiotic-associated colitis with normal appearing rectum. *Dis. Colon Rectum* 23 : 198, 1981.
 57. Price, A.B., and Davies, D.R. Pseudomembranous colitis. *J. Clin. Pathol.* 30 : 1, 1977.
 58. Novak, E., Lee, J.E., Seckman, C.E., Phillips, J.P., and Disanto, A.R. Unfavorable effect of atropine-diphenoxylate (Lomotil) therapy in lincomycin-caused diarrhea. *JAMA* 235 : 1451, 1976.
 59. Tedesco, F., Markam, R., Gurwith, M., Christie, D., and Bartlett, J.G. Oral vancomycin therapy of antibiotic-associated pseudomembranous colitis. *Lancet* 2 : 226, 1978.
 60. George, W.L., Rolfe, R.D., and Finegold, S.M. Treatment and prevention of antimicrobial agent-induced colitis and diarrhea. *Gastroenterology* 79 : 366, 1980.
 61. Change, T.W., Gorbach, S.L., Bartlett, J.G., and Saginur, R. Bacitracin treatment of antibiotic-associated colitis and diarrhea caused by *Clostridium difficile* toxin. *Gastroenterology* 78 : 1584, 1980.
 62. Bolton, R.P. *Clostridium difficile*-associated colitis after neomycin treated with metronidazole. *Br. Med. J.* 2 : 1479, 1979.
 63. Oldenburger, T.R., and Miller, M.S. Treatment of pseudomembranous colitis with oral metronidazole after relapse following vancomycin. *Am. J. Gastroenterol.* 74 : 359, 1980.
 64. Burbige, E.J., and Milligan, F.D. Pseudomembranous colitis. *JAMA* 213 : 1157, 1975.
 65. Taylor, N.S., and Bartlett, J.G. Binding of *Clostridium difficile* cytotoxin and vancomycin by anion exchange resins. *J. Infect. Dis.* 141 : 92, 1980.

66. Bartlett, J.D., Chang, T.W., and Onderdonk, A.B. Comparison of five regimens of treatment of experimental clindamycin-associated colitis. *J. Infect. Dis.* 138 : 81. 1978.
67. Weinrib, M., and Sheehy, T.W. Colitis associated with clindamycin therapy. *South. Med. J.* 68 : 1471, 1975.
68. Gotz, V., Romankiewicz, J.A., and Moss, J. Prophylaxis against ampicillin-associated diarrhea with lactobacillus preparation. *Am. J. Hosp. Pharm.* 36 : 754, 1979.
69. Bowden, T.A., Jr., Mansberger, A.R. Jr., and Lykins, L.E. Pseudomembranous enterocolitis: mechanism for restoring floral homeostasis. *Am. Surg.* 47 : 178, 1981.
70. Saylor, J.L., Anderson, C.B., and Tedesco, F.J. Pseudomembranous colitis treated with completely diverting ileostomy. *Arch. Surg.* 111 : 596, 1976.
71. Tedesco, F.J., Barton, R.W. & Alpers, H. D. Clindamycin-associated colitis. *Annals of Internal Medicine*, 81 : 429, 1974.
72. Mogg, G.M., Keighley, M., Burdon D. et al. Antibiotic-associated colitis—a review of 66 cases. *British Journal of Surgery*, 66 : 738, 1979.

—Abstract—

A Case of Pseudomembranous Colitis

**Moon Kwan Chung, Chang Heon Yang
Heon Ju Lee, Young Hyun Lee, and Chong Suhl Kim**

*Department of Internal Medicine
College of Medicine, Yeungnam University
Taegu, Korea*

Won Hee Choi

*Department of Pathology
College of Medicine, Yeungnam University
Taegu, Korea*

Many reports have been made concerning underlying and associated conditions causing pseudomembranous colitis and it has been documented that occurrence of pseudomembranous colitis is related with antibiotics administration.

Recent study showed that *Clostridium difficile* produced enterotoxin by colonization in intestinal wall and leading into pseudomembranous colitis.

Diagnosis is based on positive culture of *Clostridium difficile*, positive test of *Clostridium difficile* toxin and specific histological findings after observation of whitish plaque on colonoscopic or sigmoidoscopic examination.

Authors have experienced one case of pseudomembranous colitis developing after long term ampicillin administration in a case with colon cancer associated with diarrhea and diagnosis was confirmed by typical pseudomembrane on biopsy following classical whitish plaque observation on sigmoidoscopic examination.

Symptoms have been ameliorated by discontinuation of antibiotics and administration of metronidazole in four days and disappearance of whitish plaque on repeated sigmoidoscopic examination and improvement of clinical symptoms after 9 days of medication.