

# 頭部X-線規格計測寫眞에 依한 下顎頭の 觀察\*

서울大學校 齒科大學 齒科放射線學教室

安 炯 珪

## OBSERVATION OF CONDYLES BY ROENTGENOGRAPHIC CEPHALOGRAM

Hyung Kyu Ahn

*Department of Oral Radiology, College of Dentistry  
Seoul National University*

..... > Abstract < .....

In spite of many projections of TMJ, there are rarely satisfactory projections of TMJ.

The author traced and measured the P-A cephalograms, which number is 70 in each male and female, then finding the following results.

1. The long axis of the condyle is 19.80 mm on the right, and 19.89 mm on the left in male, and that of 18.65 mm on the right and 18.10 mm on the left in female.
2. The intercondylar distance is 119.02 mm in male, and 108.20 mm in female, resulting that the intercondylar distance in male is much longer than that in female.
3. The right and left deviation of the midline passing through the center of the intercondylar distance and prosthion is +0.37 mm in male, +0.64 mm in female, and its range is from -4.6 to +5.7 mm in male, and from -3.2 to +6.1 mm in female, resulting that prosthion nearly coincides with midline.
4. The angle of the intercondylar distance and the long axis (vertical angle) is +5.48' in male, and +6.02' in female, resulting that there is a little difference between male and female and the angle of the right is greater than that of the left in both male and female.
5. The typology of the condyle in sum of male and female is;  
Right: A type 55 (39.3%), B type 66 (47.1%), C type, 12 (8.6%), D type, 7 (5.0%), E type, 0 (0%)  
Left: A type, 60 (42.9%), B type, 58 (41.4%), C type, 14 (10.0%), D type, 8 (5.7%), E type, 0 (0%)
6. The distribution of the typology between the right and the left is;  
AA 26 (18.6%), AB 50 (35.7%), AC 10 (7.1%), AD 3 (2.1%) BB 26 (18.6%), BC 13 (9.3%), BD 9 (6.4%), CC 0 (0%), CD 3 (2.1%)

.....

\* 본 研究는 1984年度 서울大學校病院 臨床研究費의 一部로 이루어진 것임.

## I. 緒 言

顎關節의 異常中 그 發生頻도가 높은 것은 所謂 顎關節症으로 그 數는 年年 增加하고 있다. 顎關節 X線攝影數는 當齒科放射線學教室에서도 每年 1,200 餘枚 程度의 攝影數를 보이며 每年 增加되는 傾向을 보이고 있다.

顎關節症은

- 1) 顎關節部, 耳部, 顔部 및 頭頸部의 疼痛.
- 2) 下顎運動에 隨伴하여 軋轢, 磨擦等
- 3) 下顎의 垂脫臼 乃至는 脫臼
- 4) 下顎運動의 制限 偏位
- 5) 飲食物의 咀嚼困難 等の 症狀를 보이며 그 原因, 治療法等도 多種多樣하여 充分한 病態把握에 이르지 못하고 있으며 近者에 와서는 精神的 및 心理的인 問題도 提起되고 있으며, 그 療法도 咬合調整 藥物療法 物理療法 筋訓練, 刺戟療法, 其外로 手術的인 療法等이 行하여지고 있으나 그 成果는 疑心스러운바 크다.

顎關節은 他關節과 相違하여 回轉, 蝶番 運動을 하며 單獨運動이 ない 左右側이 同時에 有關性있게 運動을 함으로 片側運動이란 있을수 없으며 左右가 緊密한 關係를 維持하게 되는 것이어서 同時性 機能的인 關節로서 特殊性을 갖고 있다.

顎關節은 補綴學 口腔外科 矯正學 齒周學分野에서 重視되고 있으며 換言하면 齒科 各分野에서 重要視되고 있다.

顎關節症 및 其外의 顎關節疾患의 檢査에는 主로 X線檢査가 利用되고 있다. 그러나 構造가 大端히 複雜할뿐만 아니라 個體的인 變化도 많음으로 判讀에 많은 困難을 招來하고 있다.

最近에는 顎關節攝影에도 斷層攝影 透視 關節造影等이 많이 研究되고 있으나 Conventional method가 가장 많이 利用되고 있다.

著者는 이번엔 Cephalography 特히 P. A. Cephalogram을 通하여 個個의 症例에 對하여 下顎의 長軸方向을 設定하고 再現性이 強한 Cephalogram을 利用하여 顎關節을 觀察하려고 試圖하는 바이다.

## II. 對象 및 資料

서울大學校 齒科大學 齒科放射線學教室에 保管中인 男女 各 年齡層에 걸친 P. A. Cephalogram中에서

成人 男女의 Cephalogram中에서 Tracing을 할 수 있는 男女 各各 70例式 都合 140例의 讀影이 可能한것 만을 採擇하였다. 男子는 18歲~24歲 이고 女子는 17歲~26歲이다. 勿論 撮影對象은 正常的인 發育과 正常咬合을 갖인 者만을 擇하였다.

P. A. Cephalogram에 依한 下顎頭의 觀察은 많은 困難을 隨伴함으로 比較的 많은 數의 Cephalogram이 除外되었다.

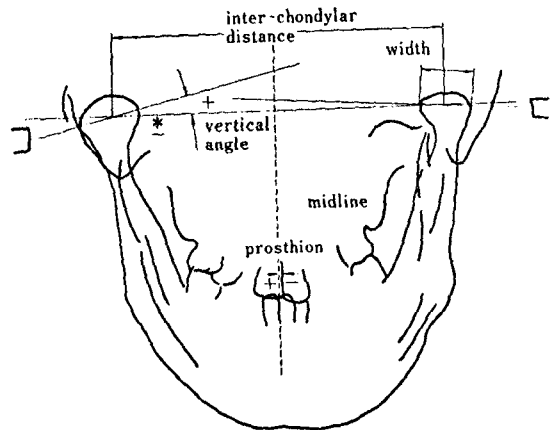
撮影에는 Siemens Tele-X-ray를 使用 하였으며 F. F. D. 5feet 90Kvp 20mA 0.1~0.5 $\mu$ 의 露出과 High speed의 Double intensifying screen을 使用하였으며 Grid는 使用하지 않았으며 現像은 通法에 依하여 自動現像機에 依하여 處理되었다.

## III. 檢 査 方 法

X線寫眞의 Tracing은 Viewer desk에서 polyester sheet에서 H 鉛筆로 描寫하고 X $\frac{1}{2}$ mm를 計測할 수 있는 Caliper와 X $\frac{1}{2}$ 도의 角度計를 使用하여 各點間의 計測과 角度計測을 行하였다.

左右顎關節의 形態와 Prosthion을 決定할 수 있는 上顎兩中切齒를 描寫하고 下顎頭頭의 正面像에 依한 形態分類를 行하여 X線攝影의 上下의 方向을 決定하기 爲한 下顎頭의 長軸을 그리고 이 線分의 中心을 Condylar center라 하고 다음으로 이 左右의 兩點을 連結하여 이것은 兩顎頭間距離 inter-condylar distance로 하였다.

또한 長軸線이 下顎頭의 外形線에 依하여 區分되는 線分의 長을 長軸幅 long axis라 하였다. 長軸과



P-A Cephalogram (\*: direction)

圖 1. P. A. cephalogram의 計測點.

兩顆頭間距離를 나타내는 直線 卽 兩顆頭中心間線과 形成되는 角을 上下의 角度 vertical angle라 하고 上方을 +로 하고 下方을 -로 表示하였다. 다시 兩顆頭中心間線의 中心으로부터의 垂線을 正中線(矢狀線) mid line으로 하고 이것과 prosthion 과의 偏位를 計測하여 prosthion이 mid line의 右方에 있는것을 + 左方을 -로 表示하였다(圖 1).

#### IV. 成 績

各年齡層에 걸쳐 男女別로 撮影保管中인 P-A Cephalogram에서 容易하게 Tracing할 수 있는 男女成人 各 70名式 都合 140例로서 男子는 滿 18歲에서 24歲까지이고 女子는 滿 17歲에서 26歲 사이이다.

P. A Cephalogram에 있어 長軸幅의 計測 結果는 男子에 있어 右側平均 19.80mm 左側平均 19.89mm 女子는 右側平均 18.65, 左側平均 18.10mm로 男子가 女子에 比하여 컸다(表 1).

다음 顆頭中心間距離의 計測에 있어서는 男女各,

表 1. P.A cephalometric view: Long axis

|       |   | M          | F          |            |
|-------|---|------------|------------|------------|
| Mean  | R | 19.80±1.47 | 18.65±1.93 | 18.37±1.95 |
|       | L | 19.89±1.32 | 18.10±1.93 |            |
| Range | R | 16.0~23.0  | 15.0~23.2  | 14.8~23.2  |
|       | L | 17.4~23.0  | 14.8~22.3  | 16.0~23.6  |

表 2. Intercondylar distance

|       | M           | F           |
|-------|-------------|-------------|
| Mean  | 119.06±4.68 | 108.20±3.81 |
| Range | 110.0~133.9 | 94.0~116.2  |

表 4.

|       | M (70)     |             |              | F (70)      |             |             |
|-------|------------|-------------|--------------|-------------|-------------|-------------|
|       | R          | L           | R + L        | R           | L           | R + L       |
| Mean  | 6.06       | 4.89        | 5.48         | 6.52        | 5.53        | 6.02        |
| S.D.  | 4.54       | 4.73        | 4.66         | 6.29        | 7.59        | 6.97        |
| Range | -7.5~+20.7 | -10.2~+15.3 | -10.2 ~+20.7 | -14.8~+18.0 | -21.3~+26.9 | -21.3~+26.9 |

表 3.

|       | M         | F         | M + F     |
|-------|-----------|-----------|-----------|
| Mean  | 0.37      | 0.64      | 0.50      |
| S.D.  | 2.10      | 2.39      | 2.48      |
| Range | -4.6~+5.7 | -3.2~+6.1 | -4.6~+6.1 |

平均 119.02mm, 108.20mm로 男性이 女性에 比하여 距離가 相當히 컸다(表 2).

兩顆頭中心間線의 中心을 通하는 正中線에 對한 prosthion의 左右側의 偏位는 男女 各 +0.37mm, +0.64mm이고 그 Range는 男子 -4.6~+5.7, 女子 -3.2~+6.1로 prosthion는 거의 mid line 近處에 있음을 알 수 있었다(表 3).

兩側顆頭中心線과 長軸(上下의 角度)는 男子는 +5.48° 女子는 +6.02°로 男女間의 差異는 많지 않았다. 男性에 있어 右側이 左側보다 컸고 女性도 同一한 結果를 얻었다(表 4).

下顆頭的 形態의 分類에 關하여 P. A 線에서 A. B. C. D. E.型으로 Yale의 分類에 依하였다.

A.....Flat shape D.....Round shape  
B.....Convex shape E.....Others  
C.....Angle shape





下顆頭的 形態는 男子 右側은 A型23, B型36, C型6, D型5, E型0, 左側은 A型28, B型31, C型5, D型6, E型0이다.

男女合한 것은 右側 A型55(39.3%), B型66(47.1%), C型12(8.6%), D型7(5.0%), E型0이고 左側은 A型60(42.9%), B型58(41.4%), C型14(10.0%), D型8(5.7%), E型0이다.

左右間의 形態의 配合狀態는

AA 26(18.6%) AB 50(35.7%) AC 10(7.1%)  
AD 3(2.1%) BB 26(18.6%) BC 13(9.3%)  
BD 9(6.4%) CC 0(0%) CD 3(2.1%)  
DD(0%)와 같다.(表 5)

表 5. Typology (morphological categorization in P-A view)

| Condylar shape            | A flat                                                                            |    | B convex                                                                          |    | C anglea                                                                          |    | D round                                                                            |    | E others |    |        |
|---------------------------|-----------------------------------------------------------------------------------|----|-----------------------------------------------------------------------------------|----|-----------------------------------------------------------------------------------|----|------------------------------------------------------------------------------------|----|----------|----|--------|
|                           |  |    |  |    |  |    |  |    |          |    |        |
| Sex                       | M                                                                                 | F  | M                                                                                 | F  | M                                                                                 | F  | M                                                                                  | F  | M        | F  |        |
| Right                     | 23                                                                                | 32 | 36                                                                                | 30 | 6                                                                                 | 6  | 5                                                                                  | 2  | 0        | 0  |        |
| Left                      | 32                                                                                | 28 | 37                                                                                | 31 | 9                                                                                 | 5  | 2                                                                                  | 6  | 0        | 0  |        |
| Contribution of Both Side | AA                                                                                | AB | AC                                                                                | AD | BB                                                                                | BC | BD                                                                                 | CC | CD       | DD | others |
| M                         | 13                                                                                | 23 | 5                                                                                 | 1  | 14                                                                                | 8  | 4                                                                                  | 0  | 2        | 0  | 0      |
| F                         | 12 <sup>3</sup>                                                                   | 27 | 5                                                                                 | 2  | 12                                                                                | 5  | 5                                                                                  | 0  | 1        | 0  | 0      |
| Total                     | 26                                                                                | 50 | 10                                                                                | 3  | 26                                                                                | 13 | 9                                                                                  | 0  | 3        | 0  | 0      |

Typology (Sum of male and female)

|         | A          | B          | C          | D        | E      | Total  |    |        |    |
|---------|------------|------------|------------|----------|--------|--------|----|--------|----|
| Rt      | 55 (39.3%) | 66 (47.1%) | 12 (8.6%)  | 7 (5.0%) | 0      | 140    |    |        |    |
| Lt      | 60 (42.9%) | 58 (51.4%) | 14 (10.0%) | 8 (5.7%) | 0      | 140    |    |        |    |
| AA      | AB         | AC         | AD         | BB       | BC     | BD     | CC | CD     | DD |
| 26      | 50         | 10         | 3          | 26       | 13     | 9      | 0  | 3      | 0  |
| (18.6%) | (35.7%)    | (7.1%)     | (2.1%)     | (18.6%)  | (9.3%) | (6.4%) |    | (2.1%) |    |

V. 考 按

顎關節의 檢査에는 X-線撮影이 가장 必要하다. 예로부터 Sehuller法이 常用되었다. Stenvers'法 Mayer法, Parma法等 大端히 方法이 많다. Transcranial法에서 中心線의 方向 및 Cone의 位置等 그 撮影法은 多種多樣하다. 또 그 目的에 따라서도 많은 變法이 使用된다.

顎關節撮影은 周圍硬組織의 重疊을 避할 길이 없는 것으로 되어있으며 Lindblom, Updegrave, Campell, Weinbery等에 따라 入射角도 若干式 달려지고 있다. 近者에 와서는 側方像에 對한 Pantomography이 많이 使用되며 또한 Orthopantomography를 利用하여 兩側의 顎頭를 同時에 撮影하기도 한다.

最近에는 顎關節內에 Contrast media를 注入하여 arthrograpny를 하며 또한 Double consrast media를 注入한 arthrography의 tomography等이 利用되며 透視를 利用 vidiona camera에 收錄 顎頭運動을 直接觀察할 수 있게 되었다.

今番 著者は P. A Cephalogam에 依하여 成人의 下顎頭의 形態의인 分析도 하였다.

著者の 結果와 竹下의 成績을 比較하면, interccondylar distanee는 女은 男性 119.06mm, 女性 108.20mm이나 竹下는 男性 119.6, 女性 111.6으로 그 리큰 差는 없었다.

長軸幅은 安의 男女合한 것이 18.37이고 竹下는 男 20, 女子 19로 安에 比하여 若干 컸다.

Intercondylar line의 中心線과 prosthion과의 關係는 거이 兩者間의 差를 볼 수 없었으며 上下의 角度도 差는 거이 없었다.

## VI. 結 論

顎關節攝影法은 大端히 많으나 滿足할만한 方法이 尠하였다. 今番 著者는 P. A Cephalogram 男女成人 各 70名의 像을 利用計測할 바 다음과 같은 結果를 얻었다.

1. 顎頭의 長軸幅은 男子에서 平均右側 19.80mm 左側 19.89mm, 女子는 平均右側 18.65mm, 左側 18.10mm로 男子가 女子에 比하여 若干 컸다.
2. 顎頭中心間距離로 男子 平均 119.02mm, 女子 108.20mm로 男性이 女性에 比하여 距離가 相當히 컸다.
3. 兩顎頭中心間線의 中心을 通하는 正中線과 prosthion의 左右間의 偏位는 男女各各 +0.37mm +0.64mm이고 그 Range는 男子 -4.6~+5.7, 女子 -3.2~6.1이며 Prosthion은 尠히 正中線 近處에 있음을 알 수 있었다.
4. 兩側顎頭中心線과 長軸(上下의 角度)는 男性은 +5.48°, 女性은 +6.02°로 男女差는 많지 않았다.
5. 顎頭의 形態는 男女合하여  
右側 A型55(39.3%), B型66(47.1%), C型12(8.6%), D型7(5.0%)  
左側 A型60(42.9%), B型58(41.4%), C型14(10.0%), D型8(5.7%)
6. 左右間의 形態의 配合狀態는  
AA 26(18.6%), AB 50(35.7%), AC 10(7.1%), AD 3(2.1%)  
BB 26(18.6%), BC 13(9.3%), BD 9(6.4%), CC(0%), CD 3(2.1%)

## 參 考 文 獻

1. 安炯珪: Roentgeno Cephalometry에 의한 韓國人 基準値에 關하여. Med. Digest 3卷 12號, 1961.
2. 安炯珪: 顎顔面成長에 關한 X線學의 研究, 月刊齒界, 9卷 5號, 1968.
3. 安炯珪: P-A Cephalography에 의한 韓國人 基準値에 關하여. 大齒放誌 4卷 1號, 1974.
4. 劉東洙: 顎關節症에서 顎頭位變化에 따른 骨變化樣狀分析. 大齒放誌 13卷 1號, 1983.
5. 劉東洙: 顎關節症에 關한 放射線學의 研究. 大

- 齒放誌, 10卷 1號, 1980.
6. 崔翰業: 顎關節 規格攝影法에 의한 顎頭位의 分析研究. 大齒放誌, 13卷 1號, 1983.
7. 瀨端正之 外: 調和のとれた 日本人 側貌構成基準に 關する 研究. 日矯齒誌, 31: 87-104, 1972.
8. 本橋康助: 頭部X線規格正貌寫眞의 研究にあたって 考慮すべま 2. 3項について. 日矯齒誌, 31: 105-116, 1972.
9. 近藤悦子: 日本人成人男女についての 頭部 X線規格正貌寫眞法による 檢討. 日矯齒誌, 31: 117-136, 1972.
10. 竹之下康治 外: 顎關節症의 臨床統計的觀察. 日矯齒誌, 23: 243, 1977.
11. 上村修三郎 外: 顎關節症의 骨形態에 關する X線學的 研究. 齒科放射線 19卷 3號, 1979.
12. 柄 博治 外: 顎關節의 位置의 顎態에 對ける 意義. 日矯齒誌, 41: 691-707, 1982.
13. Bjerck, A.: The role of genetic and local environmental factors in normal and abnormal malphogenesis. Acta. Morphol. Neerl-Sand. 10:49, 1972.
14. Ennis, Berry, Phillips: Dental Roentgenology, Lea & Fribiger 6 Ed., 1967.
15. Goaz, P.W., White, S.C.: Oral Radiology, The C.V. Mosby Co., 1982.
16. Greig, J.U., Musaph, F.W.: A method of radiological demonstration of the temporomandibular joints using the orthopantomography, Radiology, 106:307, 1973.
17. Isberg-Holm, A. & Ivasson, R.: The movement pattern of the mandibular condyles in individual with and without clicking, Dentomaxillofacial Radiology, Vol 9 No 2, 1980.
18. McCall, and Wald.: Clinical Dental Roentgenology 4 e, W.B. Saunders. 1963.
19. Petersson, A et.: Radiography of the temporomandibular joint utilizing the transmaxillary projection, Dento-Maxillofacial Radiology. Vol 4, 1975.
20. Takenoshita, Y.: Development with age

- the human mandibular condyle, *J. Dento-Maxillo-Facial Radiology*, Vol 11 No 1, 1982.
21. Takenoshita, Y.: Radiological observation of the temporomandibular condyle by oblique-anterior transorbital projection in cases of arthrosis, *Jap. J. Oral Surg*, 25: 739, 1979.
  22. Takenoshita, Y.: Clinical observation on temporomandibular arthrosis, *Jap. J. Oral Surgery*, 24:1020, 1978.
  23. Takenoshita, Y.: Observation of adult condyles by roentgenocephalograms, *Jap. J. Oral Surgery*, 24:1, 1978.
  24. Weinberg, L.A.: What we really see in a TMJ radiographs, *J. Prosthet. Dent.*, 30: 898, 1973.
  25. Westesson, P.: Double-contrast arthrography and internal derangement of temporomandibular joint, *Swedish D. Journal Suppl.*, 13, 1982.
  26. Worth, H.M.: *Arthrosis of the temporomandibular joint in principle and practice of oral radiologic interpretation*, Year Book Medical Publisher, New York, 1963, P691.
  27. Wuehrmann, Manson-Hing: *Dental Radiology*, The C.V. Mosby Co., 4 ed., 1973.
  28. Yale, S.H.: Roentgenographic evaluation of the temporomandibular joint, *J.A.D.A.*, 79:102, 1969.