

# 악골 치근단 낭종의 임상 방사선학적 연구

연세대학교 치과대학 치과방사선학교실

최 성 연 · 김 한 평

## I. 서 론

낭종은 다른 골보다 악골에서 더 빈번히 발생하는데 대개의 낭종이 치아의 형성에 따라서 악골에 잔존하는 치성 상피조직의 잔사에서 형성되기 때문이다.<sup>8</sup> 또한 낭종은 농양다음으로 다발하는 방사선 투과성 병소이며, 가장 호발하는 낭종은 치아의 근단 또는 근단 주위에 발생하는 치근단 낭종이다.<sup>25, 8, 37, 2, 14, 26.</sup>

치근단 낭종은 radicular cyst,<sup>25, 10, 37, 2, 14, 32, 19, 7, 3</sup> periapical cyst,<sup>25, 4, 8, 2, 5, 16, 21</sup> apical cyst,<sup>32</sup> periodontal cyst,<sup>38, 32, 34, 26</sup> apical periodontal cyst,<sup>25, 34</sup> dental cyst,<sup>8, 35</sup> dental root end cyst<sup>25</sup> 등의 동의어로서 불려져 왔다. 이 치근단 낭종은 진성 낭종으로서 액상이나 반액상 물질로 채워져 있는 상피 낭이다.<sup>25, 32, 26, 3, 13</sup>

치근단 낭종은 여러가지 방법으로 연구되어 왔다. Bauman과 Rossman<sup>3</sup>은 치근단 방사선투과성 부위가 있는 치아에 있어서 임상적, 방사선학적, 및 조직학적 양상에 대하여 보고하였다. Shear<sup>27</sup>은 치근단 낭종을 분석하여 환자의 연령과 병소의 부위에 따르는 분포에 대하여 발표하였으며, Lalonde와 Lubeke<sup>16</sup>는 800예의 표본을 조사하여 치근단 낭종 및 육아종의 빈도와 분포에 대하여 보고하였다. Cabrini<sup>5</sup>은 악골 낭종을 통계학적으로 분석하여 환자의 연령과 각 유형의 위치에 따르는 빈도에 대하여 발표하였으며, Mortensen<sup>20</sup>은 임상 및 방사선학적 진단과 조직학적 양상의 상호관계의 정도에 대하여 평가 보고하였다. Trott와 Esty<sup>32</sup>는 치근단 낭종을 분석하여 구경의 크기, 낭종의

모양, 콜레스테롤의 유무, 환자의 성별 및 연령과, 낭종의 임상적 부위사이의 상호관계에 대하여 연구하였다. Ahlström<sup>11</sup>은 다수의 낭종을 조사하여 낭종의 외과적 제거 후 치유와 환자의 성별 및 연령사이의 관계에 대하여 연구하였으며, 박<sup>39</sup>은 악골 낭종의 임상 방사선학적 연구에 대하여 발표하였다.

기술한 바와 같이 Bauman과 Rossman,<sup>3</sup> Cabrini<sup>5</sup>, Ahlström<sup>11</sup>, 박<sup>39</sup> 등은 악골 낭종의 일부분으로서 치근단 낭종을 다른 낭종들과 비교 연구하였으며, Shear,<sup>27</sup> Lalonde와 Lubeke,<sup>16</sup> Mortensen<sup>20</sup>, Trott와 Esty<sup>32</sup> 등은 치근단 낭종의 일부 항목만을 중점적으로 연구하여온 바, 6%에서 64%<sup>22, 18, 10, 5, 17, 31, 6, 36, 29, 21, 4, 66, 11</sup>의 광범위한 빈도로 발생하는 치근단 낭종의 전반적인 연구가 요구되고 있다.

본 연구는 환자의 연령 및 성별, 환자의 주소, 부위, 방사선학적 양상, 치아의 변화, 침범된 해부학적 구조등에 따르는 치근단 낭종의 빈도와 분포에 대한 임상 방사선학적 소견으로서, 치근단 낭종을 정확히 진단하고 치료에 도움이 되고자 한다.

## II. 연구재료 및 방법

### 가. 연구재료

1965년부터 1983년까지 연세대학교 치과대학 부속병원과 서울대학병원에서 치근단 낭종으로 진단된 6세에서 70세사이의 남자 167명과 여자 139명의 환자에 발생한 319예의 치근단 낭종을 촬영한 여러 유형의 방사선사진이 사용되었으며, 이는 치근단 필름, 교합 필름, 파노라마 방사선사진, 파나그라프 방사선사진, 사방위 측방 악골 방사선사진,

전후방 두개골 방사선사진등이다.

총 306명의 환자중에서 임상 기록 검토가 가능하였던 60명의 환자의 60예의 임상 기록부가 검토되었다.

**나. 연구방법**

각 치근단 낭종을 다음 각 사항에 따라서 분석하였다.

1. 환자의 연령 및 성별
2. 환자의 주소
3. 치근단 낭종의 부위
4. 치근단 낭종의 방사선학적 양상
  - 가) 위치
  - 나) 모양
  - 다) 변연
5. 치근단 낭종에 의해서 침범된 하나 또는 그 이상의 치아의 변화
  - 가) 치근 흡수
  - 나) 치아 이동
6. 치근단 낭종에 의해서 침범된 해부학적 구조 비와, 상악동, 하악의 근돌기, 및 하치조관
 

조사된 통계자료를 특성에 따라서 분류한 후에 어떠한 관련성이 있는가를 조사하기 위해서  $\chi^2$  검정이 이용되었다.

**Ⅲ. 연구 성적**

**가. 연령 및 성별 분포**

치근단 낭종이 10세 이하에서 극소수만이 관찰되었다. 치근단 낭종의 27.5%가 환자의 20대에서 가장 호발하였으며, 69.9%가 11세에서 40세 사이에서

**Table 1. Distribution of the radicular cysts according to the age and sex.**

Age	Male	Female	No.	%
-10	4	0	4	1.3
11-20	37	32	69	22.5
21-30	47	37	84	27.5
31-40	38	23	61	19.9
41-50	21	16	37	12.1
51-60	13	19	32	10.5
61-	7	12	19	6.2
<b>Total</b>	<b>167</b>	<b>139</b>	<b>306</b>	<b>100.0</b>

발생하였고, 본 연구의 평균 연령은 33.0세이었다. 치근단 낭종이 있는 환자의 성별 분포는 남자에서 167예(54.6%) 그리고 여자에서 139예(45.4%)로 나타났으며, 통계학적 분석은 성별 분포에서 유의의 차이를 나타내지 않았다( $P > 0.05$ ) (Table 1).

**나. 주소별 분포**

저자는 총 306명의 환자중에서 임상 기록 검토가 가능하였던 60명의 환자의 60예의 임상 기록부가 검토되었다. 부종이 29예(48.3%), 배농이 15예(25.0%), 그리고 동통이 11예(18.3%)이었으며, 이외에 잔존 치근, 결손 치아, 설케양, 구취, 및 우연히 발견된 경우가 각각 1예(1.7%)씩 이었다 (Table 2).

**Table 2. Distribution of the radicular cysts by the chief complaints**

Chief complaint	No.	%
Swelling	29	48.3
Pus discharge	15	25.0
Pain	11	18.3
Others (residual root, missing tooth, tongue ulceration, foul taste, and referred diabetes mellitus)	5	8.4
<b>Total</b>	<b>60</b>	<b>100.0</b>

**다. 부위별 분포**

치근단 낭종의 호발 부위는 상악 전치 부위(44.9%), 하악 전치 부위(15.9%), 상악 소구치 부위(14.8%), 하악 소구치 부위(11.0%) 순이었으며, 상악과 하악의 비는 약 7:3이었다(Table 3).

**Table 3. Distribution of the radicular cysts according to the regions.**

Region	No.	
	Maxilla	Mandible
Anterior	237 (44.9%)	84 (15.9%)
Premolar	78 (14.8%)	58 (11.0%)
Molar	38 (7.2%)	33 (6.2%)
<b>Total</b>	<b>353 (66.9%)</b>	<b>175 (33.1%)</b>

상악 좌우측 부위별 치근단 낭종의 분포는 우측에서 172예(32.6%) 그리고 좌측에서 181예(34.2%)로 매우 유사하였다. 통계학적 분석은 상악의 좌우측 부위별, 하악의 좌우측 부위별, 및 전악의 좌우측 부위별 분포에서 유의의 차이를 나타내지 않았다( $P > 0.05$ ).

치근단 낭종은 유치에서 오직 5예(1.6%)로 드물게 침범되었으며(Fig. 10), 대부분은 10대, 20대, 및 30대 환자의 영구치에서 침범되었다.

#### 라. 위치별 분포

대다수의 치근단 낭종인 295예(92.5%)가 치근단 부위에서 발생하였으며, 이외에 잔류 부위에서 20예(6.3%) 그리고 치근측 부위에서 4예(1.2%)이었다(Table 4).

Table 4. Distribution of the radicular cysts according to the locations

Location	No.	%
Apical	295	92.5
Residual	20	6.3
Lateral	4	1.2
Total	319	100.0

#### 마. 모양별 분포

대다수의 치근단 낭종은 원형으로 난형이 166예(52.0%) 그리고 타원형이 117예(36.7%)이었으며, 이외에 하아트형, 석양배형, 및 삼각형이 36예(11.3%)이었다(Table 5).

Table 5. Distribution of the radicular cysts according to the shapes

Shape	No.	%
Oval	166	52.0
Elliptical	117	36.7
Others (heart, pear, and triangular)	36	11.3
Total	319	100.0

#### 바. 변연별 분포

치근단 낭종을 둘러싸고 있는 변연에 따르는 분포는 완전한 과골 변연이 있는 경우가 213예(66.8

%), 부분적 불명확한 과골 변연이 있는 경우가 88예(27.6%), 그리고 불명확한 변연이 있는 경우가 18예(5.6%)이었다(Table 6).

Table 6. Distribution of the radicular cysts according to the borders

Border	No.	%
Completely hyperostotic	213	66.8
Partially indistinct hyperostotic	88	27.6
Indistinct	18	5.6
Total	319	100.0

#### 사. 치근 흡수별 분포

치근단 낭종에 의해서 침범된 하나 또는 그 이상의 치근 흡수가 있는 경우가 165예(55.2%) 그리고 치근 흡수가 없는 경우가 134예(44.8%)이었다(Table 7).

Table 7. Distribution of the radicular cysts by the root resorption.

Root resorption	No.	%
Presence	165	55.2
Absence	134	44.8
Total	299	100.0

#### 아. 치아 이동별 분포

치근단 낭종에 의해서 침범된 하나 또는 그 이상의 치아 이동이 있는 경우가 69예(23.1%) 그리고 치아 이동이 없는 경우가 230예(76.9%)이었다(Table 8).

Table 8. Distribution of the radicular cysts by the migration of the involved tooth or teeth

Migration	No.	%
Presence	69	23.1
Absence	230	76.9
Total	299	100.0

#### 자. 침범된 해부학적 구조별 분포

치근단 낭종에 의해서 침범된 해부학적 구조에 따르는 분포는 비와로 확장된 경우가 26예(8.2%), 하치조관을 편향시킨 경우가 14예(4.4%), 상악동을 침범한 경우가 11예(3.4%), 그리고 하악의 근돌기를 침범한 경우가 2예(0.6%)이었다(Table 9).

Table 9. Distribution of the radicular cysts according to the anatomic structures involved by the lesions

Anatomic structure	No.	%
Nasal fossa	26	8.2
Inferior alveolar canal	14	4.4
Maxillary sinus	11	3.4
Coronoid process of mandible	2	0.6
Without extension to above structures	266	83.4
<b>Total</b>	<b>319</b>	<b>100.0</b>

#### IV. 총괄 및 고찰

본 연구의 연령별 분포는 20대에서 가장 호발하여 Trott와 Esty<sup>35)</sup> 및 Shear<sup>27)</sup>에 의한 결과들과 유사하였으나, 김<sup>36)</sup>, Batsakis<sup>2)</sup>, Killee<sup>7)</sup>, Cabrini<sup>5)</sup> 등은 30대에서 호발하였다고 보고하였다. 대부분의 치근단 낭종은 치아 형성이 완료된 후에 감염에 의해서 야기된다.<sup>39)</sup> 성별 분포는 남자가 여자보다 약간 많은 것으로 나타났으며, 이것은 아마도 여자가 자신의 외모에 대하여 더욱 많이 인식하고 치과 방문 빈도가 더 높기 때문인 것으로 보고되었으나,<sup>14)</sup> 본 연구에서의 통계학적 분석은 성별 분포에서 유의의 차이를 나타내지 않았다( $P>0.05$ ).

증상은 대개 나타나지 않으며, 치근단 낭종이 기본적인 방사선사진 검사 과정에서 발견될 때까지 많은 환자들은 병소에 대하여 인식하지 못하는 것으로 보고되었다.<sup>26)</sup> 총 306명의 환자중에서 임상 기록 검토가 가능하였던 60명의 환자의 주소는 부종, 배농, 동통, 잔존 치근, 결손 치아, 설케양, 또는 구취증의 하나이었다.

Sergl과 Ziegelmayer<sup>24)</sup>는 우식증의 빈도와 치근

단 방사선투과성 부위의 발생사이의 관계에 대하여 설명하였으며, 하악 구치 부위가 이러한 병소들의 가장 높은 빈도를 보여 주었다. 그러나 본 연구에서와 김<sup>36)</sup>, Batsakis<sup>2)</sup>, Trott와 Esty<sup>35)</sup>, Mortensen<sup>20)</sup>, Shear<sup>27)</sup>, Stafne과 Millhon<sup>33)</sup>, Thoma<sup>34)</sup> 등의 연구에서, 치근단 낭종의 가장 호발 부위는 상악 전치 부위이었으며, 이것으로 우식 빈도와 낭종 형성 사이에 상호관계가 없다는 것을 예상할 수 있었다.<sup>35)</sup> 또한 Lalonde와 Lubeke<sup>16)</sup>는 치근단 낭종이 육아종과 같은 빈도로 구강내의 구치 부위와 전치 부위 모두에서 발견되었으며, 대부분의 전치 부위가 외과적으로 많이 치유되는 반면 구치 부위가 치근단 절제술없이 치료되는 것은 대부분 구치 부위에서 치근단 절제술이 기피되기 때문인 것으로 설명하고 있다. 이러한 유형의 낭종 형성에 가장 빈번히 침범되는 치아는 측절치이었으며, 이 작은 치아는 외면에 매우 가까이 있는 치수관을 가지고 있어서 우식이나 외상을 받기 쉽고 발육장애 또는 합성수복 물질의 독성이나 자극적인 영향에 대한 불충분한 치수 방어기전의 결과로써 잠행성으로 치수가 피사되기 쉽다고 보고하였다.<sup>14)</sup>

치근단 낭종은 치근단 부위를 포함하며 이것은 치근측 부위를 포함하는 경우보다 더 빈번하다고 보고되었으며,<sup>34)</sup> 본 연구에서 대다수가 치근단 부위를 포함하였다(Fig. 1).

Residual cyst라는 용어는, 이 용어가 외과적 시술 후에 잔존하는 어떠한 악골 낭종에 적용될 수 있지만, 치아의 발거 후에 잔존하거나 발생하는 치근단 낭종에 흔히 적용된다고 보고되었다.<sup>26)</sup> 그러나, 본 연구에서 residual이라는 용어는 치아의 무치악 부위에 위치하고 조직병리학적으로 치근단 낭종으로 진단된 것을 의미한다(Fig. 2).

치근측 염증성 치근단 낭종(Fig. 3)은 치근단 낭종의 발생과 같이 아마도 부치수관을 통한 염증의 확산에 의해서 야기되는 것으로 보고되었으며,<sup>25, 2)</sup> 이것은 또한 치근측 발육성 낭종이나 치근측 치근단 낭종과 구별되어야 한다. 저자는 부치수관의 존재 유무에 대하여 완전하게 검사할 수 없었다.

이론적으로 악골에 발생하는 어떠한 낭종이라도 다방성으로 발생할 수 있으나, 치근단 낭종과 포상 낭종이 대개 단방성 병소라고 보고되었다.<sup>19)</sup> 총 319예 치근단 낭종 모두가 단방성이었는데, 이것은 박<sup>39)</sup>의 결과와 유사하였다.

다발성 치근단 낭종은 매우 드물어서,<sup>26)</sup> 본 연구에서 12예(3.9%)가 다발성으로 발생하였다(Fig. 9).

다양한 크기의 원형, 하아트형, 또는 서양배형의 방사선투과성 병소는 침범된 하나 또는 그 이상의 치아의 치조백선과 연결되는 비교적 얇은 파골 변연으로 둘러싸여 있다.

낭종은 액상이나 반액상 물질을 포함하고 이 낭종은 삼투압현상의 결과로 자신의 장력에 의해서 크기에 있어서 증가한다고 보고되고 있다<sup>15)</sup> 낭종 내부로부터의 장력은 모든 방향으로 동일한 압력이 존재하는데 이것은 낭종의 구상형인 경향을 설명하고 있으며, 구상형으로부터의 모든 변형은 낭종이 자신의 성장시에 만나게 되는 구조들의 흡수에 대한 다양한 저항에 기인된다고 보고되었다<sup>14)</sup> 또한 일반적으로 잘 경계되어 있는 방사선투과성 상은 감염에 의해서 변형된다<sup>8)</sup> 본 연구에서 치근단 낭종의 283예(88.7%)가 난형 및 타원형인 원형으로 발생하였다.

치근단 낭종은 smooth thin hyperostotic border,<sup>6)</sup> thin radiopaque line,<sup>25, 26, 30)</sup> lamina of dense bone,<sup>3, 4)</sup> condensed peripheral line<sup>12)</sup> 등으로 불려지는 변연을 가지는 경향이 있다. 그러나, 감염은 치근단 낭종의 변연을 덜 명확하게 한다<sup>39, 8, 26)</sup> (Fig. 8). 박<sup>39)</sup>은 낭종의 변연이 명확한지 또는 불명확한지로 분석하였으며, 저자는 변연이 완전한 파골 변연인지, 부분적 불명확 파골 변연인지, 또는 불명확 변연인지로 분류하여 분석하였다.

Batsakis<sup>2)</sup> 및 Killey<sup>14)</sup>은 치근단 낭종의 인접골의 수상구조가 정상이라고 기술하였으나, 본 연구에서 부분적 불명확 파골 변연을 둘러싸는 경화성 수상구조를 볼 수 있었다.

낭종에 의해서 침범되는 치근단 부위는 압력 때문에 흡수되며, 낭종은 치근들의 분리와 부정교합을 야기시킨다. 본 연구에서 치근단 낭종에 침범된 하나 또는 그 이상의 치근 흡수는 165예(55.2%) 그리고 치아 이동은 69예(23.1%)이었다.

이러한 유형의 낭종은 많은 골을 파괴할 정도의 크기는 드물고, 피질골의 팽창을 형성하는 경우는 더욱 드물다고 보고되었다<sup>25)</sup> 치근단 낭종이 증대됨에 따라서 인접하고 있는 비와, 상악동, 하악의 근돌기, 하지조관등과 같은 해부학적 구조를 만나게 된다. 결과적인 상은 실제로 변화되어 나타난다. 상악에서 공기로 차있는 상악동(Fig. 6)과 비와(Fig. 7)는 열구나 구개로 증대되기 전에 침범되는 상항이 있다고 보고하였다<sup>14)</sup> Stafne<sup>32)</sup>은 낭종이 섬유 원수 상피로 둘러싸여 있고 상악동에 가까이 위치하나 상악동과 관통하지 않은 것으로 관찰되었으

며, 이러한 낭종이 치아의 발거시에 상악동 점막의 일부분이 치근와에 걸쳐서 나타나는 것과<sup>23)</sup> 또한 이전의 Caldwell-Luc<sup>1)</sup> 수술을 받은 환자에서 가능하다고 보고되었다<sup>9)</sup> 측방 증대에 대한 하악의 두꺼운 피질골의 저항은 임상적으로 진단되기 전에 몇몇 경우에서 많은 양의 망상골을 침범시킨다고 보고된 바와 같이<sup>14)</sup>, 하악의 근돌기를 침범하고 (Fig. 7) 하지조관을 편향시킨다(Fig. 5).

## V. 결 론

저자는 조직병리학적으로 치근단 낭종으로 진단된 306명의 환자에서 발생한 319예의 치근단 낭종을 임상 방사선학적으로 분석하여 다음과 같은 결론을 얻었다.

1. 치근단 낭종의 발생 연령은 환자의 20대에서 가장 호발하였으며, 69.9%가 11세에서 40세사이에서 발생하였다. 통계학적 분석은 성별 분포에서 유의의 차이를 나타내지 않았다( $P > 0.05$ ).
2. 치근단 낭종의 호발 부위는 상악 전치 부위(44.9%), 하악 전치 부위(15.9%), 상악 소구치 부위(14.8%), 및 하악 소구치 부위(11.0%) 순이었으며, 상악과 하악의 비는 약 7:3이었다. 통계학적 분석은 좌우측 부위별 분포에서 유의의 차이를 나타내지 않았다( $P > 0.05$ ).
3. 치근단 낭종의 침범은 치근단 부위를 포함한 경우가 전체의 92.2%로 가장 많았으며, 난형 및 타원형인 원형의 치근단 낭종이 전체의 88.7%이었고, 치근단 낭종을 둘러싸는 완전한 파골 변연이 있는 경우가 전체의 60.8%이었다.
4. 치근단 낭종에 의해서 침범된 하나 또는 그 이상의 치근 흡수가 있는 경우가 전체의 55.2%이었으며, 침범된 하나 또는 그 이상의 치아 이동이 있는 경우가 전체의 23.1%이었다.

## 참 고 문 헌

1. Ahlström, U., Johansen, C.C., and Lantz, B.: Radicular and residual cysts of the jaws. A long term roentgenographic study following cystectomies. *Odont. Rew.*, 20: 111, 1969 (cited by Trott, J.R., and Esty, C., 1972).

2. Batsakis, J.G.: Tumors of the head and neck. Clinical and pathological considerations. 2nd ed., Williams and Wilkins Co., 1979.
3. Bauman, L., and Rossman, S.R.: Clinical, roentgenologic, and histologic findings in teeth with apical radiolucent areas. *Oral Surg.*, 9:1330-1336, 1956.
4. Bhaskar, S.N.: Periapical lesions - types, incidence, and clinical features. *Oral Surg.*, 21:657-671, 1966.
5. Cabrini, R.L., Barros, R.E., and Albano, H.: Cysts of the jaws. A statistical analysis. *J. Oral Surg.*, 28:485-489, 1970.
6. Ennis, L.M., Berry, H.M., and Phillips, J.E.: Dental roentgenology. 6th ed., Philadelphia, Lea & Febiger, 1967.
7. Freeland, J.B.: Conservative reduction of large periapical lesions. *Oral Surg.*, 29:455-464, 1970.
8. Goaz, P.W., and White, S.C.: Oral radiology. Principles and interpretation. 1st ed., C.V. Mosby Co., 1982.
9. Gregory, C.T., and Shafer, W.G.: Surgical ciliated cysts of the maxilla. Report of cases. *J. Oral Surg.*, 16:251-253, 1958.
10. Grossman, L.I., and Rossman, S.R.: Correlation of clinical diagnosis and histopathologic findings in 101 pulpless teeth with areas of rarefaction. *J. Dent. Res.*, 34:692, 1955 (abstract).
11. Ingle, J.I.: Endodontics. Philadelphia, Lea & Febiger, 1965.
12. Ingram, F.: Radiology of the teeth and jaws. 2nd ed., William & Wilkins Co., 1965.
13. James, W.W.: Do epithelial odontomes increase in size by their own tension? *Proc. Roy. Soc. Med.*, 19:73-76, 1926.
14. Killey, H.C., Kay, G.R., and Seward, G.R.: Benign cystic lesions of the jaws, their diagnosis and treatment. 3rd ed., Churchill Livingstone, 1977.
15. Lalonde, E.R.: A new rationale for the management of periapical granulomas and cysts. An evaluation of histological and radiographic findings. *J. Am. Dent. Assoc.*, 80:1056-1059, 1970.
16. Lalonde, E.R., and Lubeke, R.G.: The frequency and distribution of periapical cysts and granulomas. An evaluation of 800 specimens. *Oral Surg.*, 25:861-868, 1968.
17. Linenberg, W.B., Waldron, C.A., and DeLaune, G.F., Jr.: A clinical, roentgenologic, and histopathologic evaluation of periapical lesions. *Oral Surg.*, 17:462-472, 1964.
18. MacCall, J.O., and Wald, S.S.: Clinical dental roentgenology, 4th ed., Philadelphia, W.B. Saunders Co., 1957.
19. Morse, D.R., Patnik, J.W., and Schacterle, G.R.: Electrophoretic differentiation of radicular cysts and granulomas. *Oral Surg.*, 35:249-261, 1973.
20. Mortensen, H., Winther, J.E., and Birn, H.: Periapical granulomas and cysts. An investigation of 1,600 cases. *Scand. J. Dent. Res.*, 78:241, 1970.
21. Patterson, S.S., Shafer, W.G., and Healey, H.J.: Periapical lesions associated with endodontically treated teeth. *J. Am. Dent. A.*, 68:191-194, 1964.
22. Priebe, W.A., Lazansky, J.P., and Wuehrmann, A.H.: Value of the roentgenographic film in the differential diagnosis of periapical lesions. *Oral Surg.*, 7:979-983, 1954.
23. Royer, R.Q., and Stafne, E.C.: Cyst of jaw lined with ciliated epithelium. *Oral Surg., Oral Med., & Oral Path.*, 18:14-15, 1964.
24. Serogl, H.G., and Ziegelmayr, G.: Vergleich der Kariesanfälligkeit der einzelnen inner-

- halb verschiedener Altersgruppen. Dtsch. Zahnärztl. Z., 22:597, 1967 (cited by Trott, J.R., and Esty, C., 1972).
25. Shafer, W.C., Hine, M.K., and Levy, B.M.: A textbook of oral pathology. 4th ed., W.B. Saunders Co., 1983.
  26. Sharp, G.S., and Helsper, J.T.: Radiolucent spaces in the jaws. A new guide in diagnosis. Am. J. Surg., 118:712-725, 1969.
  27. Shear, M.: Clinical statistics of dental cysts. J. Dent. Assoc. South Afr., 16:360-364, 1961 (cited by Goaz, P.W., and White, S.C., 1982).
  28. Shear, M.: Cysts of the oral regions. Bristol, John Wright and Sons, Ltd, 1976 (cited by Goaz, P.W., and White, S.C., 1982).
  29. Sommer, R.S.: Periapical lesions. J. Alabama Dent. Assn., 43:4-12, 1959.
  30. Sonnesson, A.: Odontogenic cysts and cystic tumors of jaws, roentgen-diagnostic and patho-anatomic study. Acta Radiol. (supp. 81) pp. 1-159, 1950.
  31. Stafne, E.C.: Oral roentgenographic diagnosis. 2nd ed., Philadelphia, W.B. Saunders Co., 1963.
  32. Stafne, E.C., and Gibilisco, J.A.: Oral roentgenographic diagnosis. 4th ed., W.B. Saunders Co., 1975.
  33. Stafne, E.C., and Millhon, J.A.: Periodontal cyst. J. Oral Surg., 3:102-111, 1945.
  34. Thoma, K.H.: Oral surgery. 5th ed., C.V. Mosby Co., 1969.
  35. Trott, J.R., and Esty, C.: An evaluation of 105 dental cysts. J. Canad. Dent. Assn., 38:75-78, 1972.
  36. Wais, F.T.: Significance of findings following biopsy and histologic study of 100 periapical lesions. Oral Surg., 11:650-653, 1958.
  37. Wood, N.K., and Goaz, P.W.: Differential diagnosis of oral lesions. 2nd ed., C.V. Mosby Co., 1980.
  38. 김 진 : 악골낭종의 병리조직학적 연구. 대한 병리학회지, 15 : 100-109, 1981.
  39. 박태원 : 악골낭종의 임상 방사선학적 연구. 대한악안면방사선학회지, 13 : 161-166, 1983.

— ABSTRACT —

## CLINICO-RADIOLOGICAL STUDY OF RADICULAR CYST OF THE JAW

Sung Youn Choi, Han Pyong Kim

*Department of dental science, Yonsei University*

The author analyzed clinically and radiologically 319 radicular cysts which were proven histologically in Infirmary College of Dentistry Yonsei University and Seoul National University Hospital from 1965 to 1983, and which occurred in 167 males and 139 females between the ages of 6 and 70.

This analysis was undertaken to discover the frequency and distribution of the radicular cysts with regard to the age and sex, the chief complaints of the patients, the regions, the radiographical appearances, the tooth changes, and the anatomical structures involved by the lesions.

The obtained results were as follows:

1. The most frequently involved age group for the radicular cysts was the third decade of the patients, and the greatest number 69.9 per cent occurred between the ages of 11 and 40 years. The statistical analysis did not show any significant difference between male and female ( $P > 0.05$ ).
2. The frequently involved region for the radicular cysts was orderly the maxillary anterior region (44.9 per cent), the mandibular anterior region (15.9 per cent), the maxillary premolar region (14.8 per cent), and the mandibular premolar region (11.0 per cent). The maxillo-mandibular ratio of the radicular cysts was about 7:3. The statistical analysis did not show any significant difference between right and left sides ( $P > 0.05$ ).
3. The greatest number was 92.2 per cent, which were involved in apical portions of the radicular cysts, 88.7 per cent of the radicular cysts were found in the round shapes which were oval and elliptical, and 66.8 per cent of the radicular cysts were observed with the completely hyperostotic borders.
4. The radicular cysts caused the root resorption in 55.2 per cent and the migration of the involved tooth or teeth in 23.5 per cent respectively.



논문 사진부도 ①

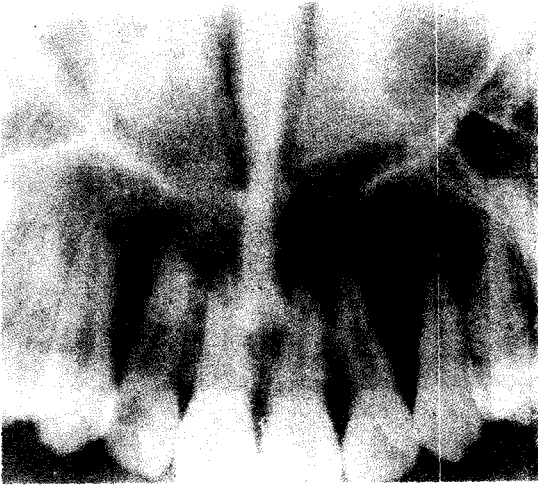


Fig. 1. Panoraph of a typical radicular cyst occurring in the left lateral incisor.

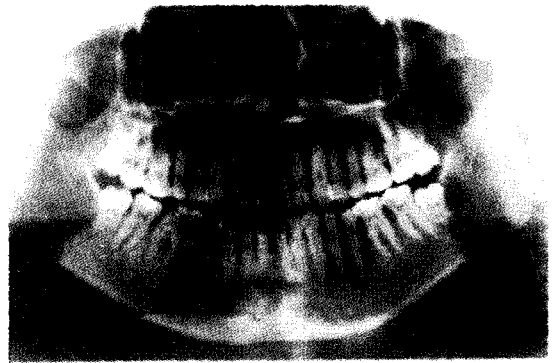


Fig. 2. Panoramic radiograph of a radicular cyst located in the lateral portion of the left lower third molar.

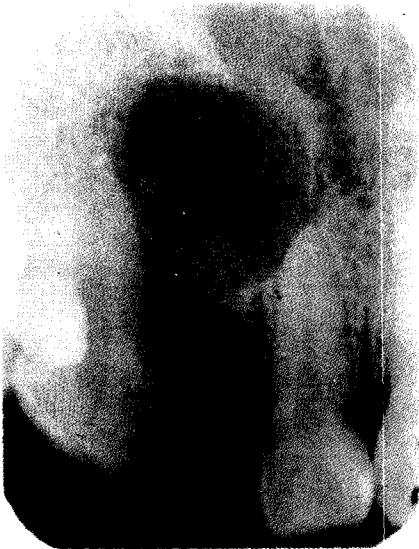

Fig. 3. Periapical radiograph of a radicular cyst located in the edentulous area of the right upper lateral incisor.

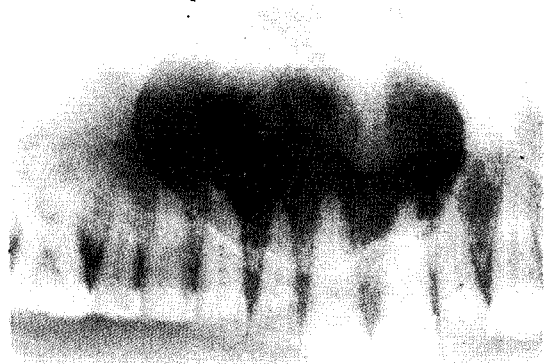


Fig. 4. Panoraph of a radicular cyst extending up to the nasal fossa.

논문 사진부도②

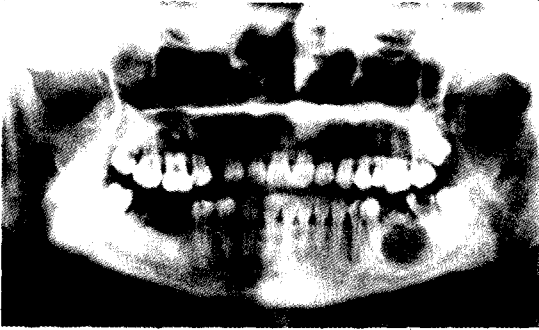


Fig. 5. Panoramic radiograph of a radicular cyst deviating the left inferior alveolar canal of the mandible.

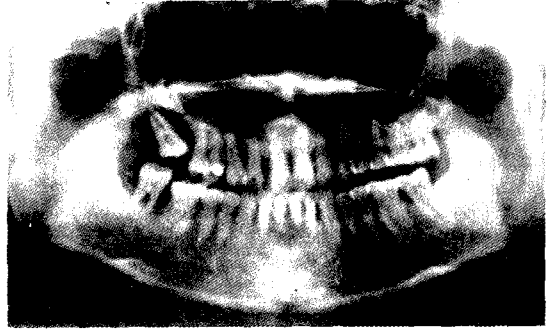


Fig. 6. Panoramic radiograph of a radicular cyst extending up to the right maxillary sinus.

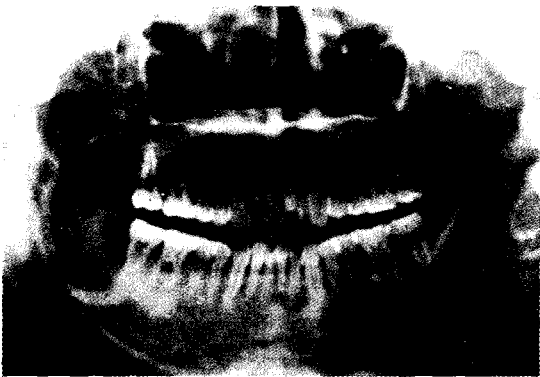

Fig. 7. Panoramic radiograph of a radicular cyst involving the right coronoid process of the mandible.

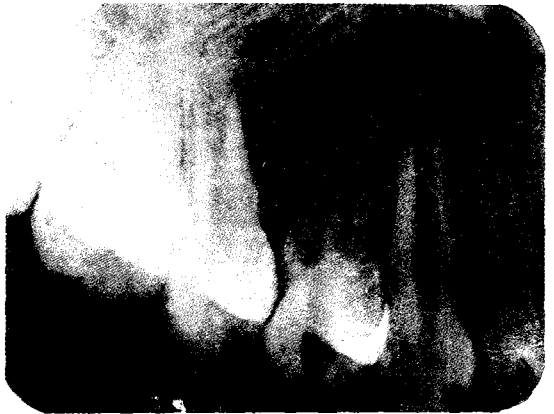

Fig. 8. Periapical radiograph of a radicular cyst occurring in the right upper first premolar.

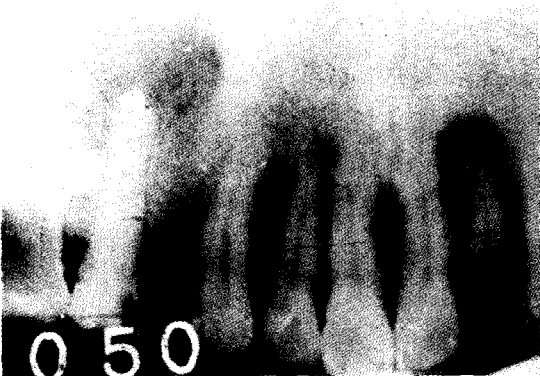

Fig. 9. Panagraph of the multiple occurrence of a radicular cyst in the maxilla.

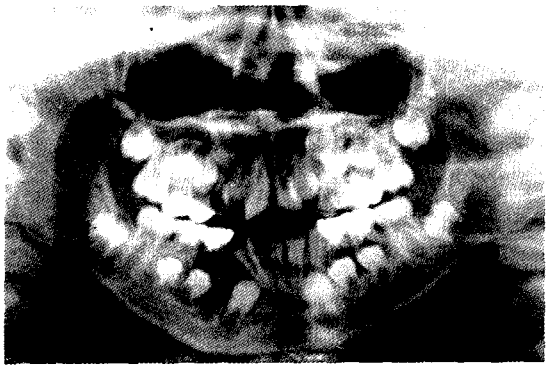


Fig. 10. Panoramic radiograph of a radicular cyst occurring in the right deciduous first molar.

## 사진부도 설명

**Fig. 1.** Panograph of a typical radicular cyst occurring in the left upper lateral incisor.

커다란 크기의 잘 경계되고 원형인 방사선투과성 부위가 좌측 상악 측절치의 치근단 부위에 위치하고 있다. 이 측절치의 치관의 외면으로부터의 함입이 보여진다. 이 병소를 둘러싸는 과골 변연이 있다.

**Fig. 2.** Panoramic radiograph of a radicular cyst located in the lateral portion of the left lower third molar.

**Fig. 3.** Periapical radiograph of a radicular cyst located in the edentulous area of the right upper lateral incisor.

**Fig. 4.** Panograph of a radicular cyst extending up to the nasal fossa.

잘 경계되고 하아트형인 방사선투과성 부위가 상악의 우측 제 1 소구치에서부터 좌측 측절치까지 위치되어 있고, 비와로 확장되어 있다.

**Fig. 5.** Panoramic radiograph of a radicular cyst deviating the left inferior alveolar canal of the mandible.

잘 경계되고 원형인 방사선투과성 부위가 하악의 좌측 제 2 소구치에서부터 후방으로 제 2 대구치까지 위치하고 있고, 좌측 하치조관을 약간 편향시키고 있다. 이 병소의 부분적 불명확 과골 변연을 둘러싸는 경화성 주상구조가 있다.

**Fig. 6.** Panoramic radiograph of a radicular cyst extending up to the right maxillary sinus.

커다란 크기의 잘 경계되고 원형인 방사선투과성 부위가 상악의 좌측 중절치에서부터 후방으로 우측 제 1 대구치까지 위치하고 있고, 우측 상악동으로 확장되고 있다.

**Fig. 7.** Panoramic radiograph of a radicular cyst involving the right coronoid process of the mandible.

커다란 크기의 잘 경계되고 원형인 방사선투과성 부위가 하악의 우측 제 2 대구치의 원심면으로부터 후방 및 상방으로 우측 근돌기까지 위치하고 있다.

**Fig. 8.** Periapical radiograph of a radicular cyst occurring in the right upper first premolar.

잘 경계되지 않은 방사선투과성 부위가 우측 상악 제 1 소구치의 치근단 부위에 위치하고 있다. 이 병소를 둘러싸는 불명확한 변연이 있다.

**Fig. 9.** Panagraph of the multiple occurrence of a radicular cyst in the maxilla.

두 개의 원형인 방사선투과성 부위가 상악의 우측 제 2 소구치와 좌측 측절치의 치근단 부위에서 각각 위치하고 있다.

**Fig. 10.** Panoramic radiograph of a radicular cyst occurring in the right deciduous first molar.

잘 경계되고 원형인 방사선투과성 부위가 하악 우측 제 1 유구치의 치근단 부위에 위치하고 있다. 하악 우측 유구치들의 치근 흡수와 하악 우측 측절치와, 미맹출 견치 및 제 1 소구치의 치아 이동이 보여진다.