

파노라마방사선사진에 있어서 이차상에 관한 연구

연세대학교 치과대학 치과방사선학교실

조 대 희 · 김 한 평

I. 서 론

치과임상에서 널리 사용되고 있는 파노라마방사선사진은 전체 상하악골과 치아의 형태 및 주위 골조직 등을 한 장의 필름상에서 관독할 수 있어 매우 유용하며 전악구내표준촬영술에 비하여 상의 선명도가 저하된다는 단점과 고유한 상의 왜곡, 확대 등이^{2, 7, 8, 24, 28, 30, 32, 42, 47, 48, 55)} 있음에도 불구하고 보다 넓은 부위를 촬영할 수 있으며 촬영시간의 단축, 술식의 편의성, 방사선피폭량의 경감 등 많은 이점이 있어 치과임상에서 이용도가 많은 편리한 촬영술식이다.^{9, 10, 20, 26, 37, 39, 40)}

파노라마방사선술식과 그 장치는 1933년 Numata의 단순구내촬영술에 의하여 그 가능성이 제시된 이래 1946년 Paatero가 독자적으로 고안 1949년 Parabography를 개발하였으며¹³⁾ 이를 개선하여 1961년 회전축이 3개인 Orthopantomography를^{24, 25, 41)} 개발하였다. 또한 1956년 Hudson¹⁰⁾ 등은 2개의 편심축을 갖는 Panorex의 원형을 개발하였으며 제네랄일렉트릭사에서는 1970년 지속적으로 이동하는 회전축에 의해 치궁에 유사한 상층을 갖는 GE-3000을^{16, 18, 21)} 개발하였다.

파노라마방사선술식에 관해서는 Paatero^{24, 25)}, Tammissalo^{34, 35, 38)}, Hudson¹⁰⁾, Langland¹²⁾, Welander와 Nyström^{21, 22, 43, 44, 45)} 등의 연구가 있었으며 국내에서는 유⁵²⁾, 김⁴⁹⁾, 김⁴⁸⁾, 이⁵⁴⁾, 이⁵³⁾, 안⁵¹⁾, 박⁵⁰⁾ 등의 연구가 있었다.

이 술식의 원리는 폭면단층촬영술에 기초한 것으로^{14, 15, 17, 18, 20, 24, 26, 36)} 방사선관구와 필름이 피사체 주위를 회전하며 촬영하는 술식으로 상층의 모든

점들은 필름이동에 대하여 동일한 선상속도를 가짐으로 명확한 상을 나타내며^{1, 5, 6, 11, 15, 33)} 그외의 점들은 방사선에 노출되는 동안 상이한 선상속도로 이동함으로써 상이 흐려지게 된다.^{11, 19, 21, 22, 27, 28, 39, 43)} 44, 46) 그러나 부위에 따라서는 상층의 명확한 상에 반대측에 위치한 구조물의 변화된 상이 불가피하게 중첩되어 이차상이 형성된다.^{3, 4, 12, 13, 23, 27, 33)}

저자는 치과임상에서 활용도가 점차 높아져 가고 있는 파노라마방사선술식에서 필름판독에 장애를 유발하는 요인이 되는 이차상에 관한 연구로 파노라마방사선사진의 보다 정확한 판독을 위해 인류전조두개골에서의 촬영술로 다소의 지견을 얻었기에 이에 보고하는 바이다.

II. 연구재료 및 방법

가. 연구재료

정중수직면으로 분리되고, 하악골이 별도로 분리되도록 제작된 인류전조두개골을 모리다회사제 Panex-EC를 사용하여 총 65매를 촬영하여 본 논문에 합목적인 17매를 선별하여 그 필름을 연구재료로 사용했다.

나. 연구방법

인류전조두개골의 주요 해부학적구조물 및 임의로 선택한 부위에 방사선불투과성물체인 연박, 쇠구슬, 납선 및 쇠구슬줄 등을 부착하여 통상적인 방법으로 고정하여 관전류 10mA, 관전압 70 Kvp내의, 방사선노출시간 15초 조건하에서 후지필름을 고속도증감지를 장착한 카세트에 넣어 촬영하여 방사선사진에 나타난 이차상을 관찰하였다.

주요 해부학적구조물과 시도한 방사선불투과성물체의 부착방법은 아래와 같이 시행하였다.

1. 경추

1번부터 7번까지 경추의 전면결절의 연결선에는 납선, 양측 상관절면의 외측 연결선에는 쇠구슬줄 부착.

2. 하악골

(가) 과두와 하악경-연박으로 표면을 둘러쌘.

(나) 하악지후연-과두정점부터 하악각까지 쇠구슬줄 부착.

(다) 하악절흔, 근돌기, 하악지전연-쇠구슬줄 부착.

(라) 하악하연-하악각부터 정중부까지 쇠구슬줄 부착.

(레) 치조정점-구치삼각부부터 정중부까지 내측에 쇠구슬줄 부착.

(렐) 하악공, 이공, 제3대구치 치근단 부위-쇠구슬 부착.

(세) 하악각-가로선을 넣은 직사각형 납선을 외측면에 부착.

3. 상악골

구개부 편측내 연박을 부착하고 구치부위에 쇠구슬 부착.

4. 협골-연박 부착.

협골-상연과 하연에 쇠구슬줄 부착.

5. 외이도-쇠구슬줄 부착.

6. 유양돌기-쇠줄 부착.

7. 후두과-쇠구슬줄 부착.

8. 두개저

전두동하연부터 정중면을 따라 토이기안을 지나 대공까지 쇠구슬줄을 부착하고 이에 접골동하연과 후두골하연을 납선으로 연결한 후 접골동 내부에 쇠솜을 넣음.

9. 측두골추체부-상연에 납선 부착

10. 접형골소익후연과 접형골후연에 납선, 접형골대익상연에 쇠구슬줄 부착.

Ⅲ. 연구 성적

경추에서는 정중부위에서 후전방투과상이 흐리게, 좌우측방부위에서는 측방투과상이 보다 선명하게 하악지 후방부위와 중첩되어 나타났으며 특히 1번 경추의 전면결절상이 하악경 직하방에 돌출되어 겹쳐 나타났다(사진 1 참조).

하악골에서는 하악하연, 치조정점, 하악절흔, 근돌기, 하악지전연, 하악공, 이공, 제3대구치 치근 부위에서는 이차상이 나타나지 않았으며(사진 2 참조), 과두로부터 하악지후연 하악각상단에 이르는 하악골의 후방부위가 그 반대측부위에 이차상을 나타냈다. 이차상이 나타나는 양상은 하악각 직하방에서는 거의 수평으로, 과두 최정점에서는 약 8도 정도 상방으로 나타났으며, 수직으로는 반대측 일차상과 비교하여 약 1.2~1.4배 정도 확대되었고 수평으로는 제2대구치부위부터 하악골 외측방향으로 길게 연장되어 나타났다(사진 3, 4, 5 참조).

상악골에서는 편측 구개부후면의 이차상이 정중 부를 중심으로 반대측 부위에 대칭적으로 보였다(사진 6 참조).

협골과 협궁에서는 협궁의 후방 측 하악와와 관절결절 부위의 이차상이 반대측 토이기안 하방의 접골동 내부에서 후방으로 연장되어 나타났다.

외이도의 이차상은 반대측 유양돌기 상방부위에 나타났고, 유양돌기의 이차상은 나타나지 않았다.

후두과와 유양돌기의 일차상은 거의 동일한 부위에 나타났으며 후두과의 이차상만이 반대측 부위에 일차상과 유사한 양상으로 정중부를 중심으로 대칭적으로 나타났다(사진 7 참조).

두개저에서는 정중면 부위의 전두동하연, 토이기안, 접골동하연 및 후두골하연의 이차상이 일차상과 거의 동일한 양상으로 정중부를 중심으로 반대측에 대칭적으로 뚜렷이 나타났다(사진 8 참조).

측두골추체부의 이차상은 토이기안 외측방향으로 나타났다(사진 7 참조).

접형골소익후연과 접형골대익상연 및 접형골후연의 이차상은 토이기안 전상방부위와 하방부위에 나타났다(사진 7, 9 참조).

Ⅳ. 총괄 및 고찰

고정된 피사체 주위를 방사선관구와 필름이 동일한 선상속도로 회전하며 촬영하는 파노라마 방사선술식에서(그림 1 참조), 상층의 명확한 상 외에 방사선관구 사이에 있는 반대측 구조물을 방사선이 통과 함으로서 반대측 구조물의 이차상이 파노라마 방사선사진상에 나타나게 된다^{3, 4, 12, 23, 27, 33} (그림 2 참조).

이차상이 나타나는 양상을 보면 실제 구조물 위치의 반대측 상방부위에 수직방향으로는 확대되고,

수평방향으로는 길게 연장된 흐려진 상으로 나타나게 되는데 이 이차상의 양상은 실제 구조물중 방사선관구의 이동방향과 평행한 부분이 수평방향으로 길게 연장되어 나타난 것이며 방사선관구의 이동방향에 수직으로 위치한 부분의 상은 거의 흐려져 보이지 않게 된다.^{4, 12, 27)}

Langland¹²⁾는 Orthopantomogram에서 편측 하악 각부위에 망상천선을 부착하여 그 반대측에 나타난 이차상을 관찰한 바, 수직선은 완전히 흐려져 보이지 않고 수평선은 길게 연장되어 나타남을 보고 하였으며 정중부 후방에 위치한 경추가 편심 회전축에 의하여 좌우측방부위에 나타난 이차상을 Double image라 칭하였다.

Rowse²⁷⁾도 Orthopantomogram에서 귀고리의 이차상이 반대측 하악지상에 나타나며, 이때 방사선관구의 이동방향에 수직적인 부분은 완전히 흐려져 보이지 않고 수평적인 부분은 길게 연장되어 나타남을 보고 하였으며 이를 Second shadow라 칭한 바, 저자가 관찰한 Panex-EC의 이차상에서는 방사선관구의 이동방향에 수평적인 부분은 Langland¹²⁾, Rowse²⁷⁾ 등이 Orthopantomogram에서 관찰한 바와 마찬가지로 길게 수평연장된 상을 보인 반면 수직적인 부분은 완전히 흐려지지 않고 외측에서 부분적으로 나타나다가 정중부에 가까와질수록 흐려져 보이지 않았다(사진 3 참조).

또한 Langland¹²⁾ 등은 Panorex사진에서 여러 해부학적 구조물의 이차상을 보고 하였으며, 특히 2개의 편심축을 갖고있는 이 술식에서 정중부 전면부의 구조물이 서로 반대측 부위에 나타나는 양상을 Contralateral ghost image라 칭하였다.

Edge⁴⁾가 Orthopantomogram에서 이차상은 일반적으로 반대측의 상방부위에 측방왜곡의 상태를 보이며 나타난다고 한 점은 저자의 결과와 일치 하였으며, 하악 매복제 3 대구치와 하악 구치부위의 야말감수복물의 이차상이 반대측 상악 구치부위에, 귀고리의 이차상이 반대측 하악절흔부위에 나타남을 보고 하였으며 이를 Secondary image라 칭한바, 저자의 결과에서는 제 3 대구치 치근부위, 이공, 하악공 등의 부위에서는 이차상이 관찰되지 않았으며, 하악지후연 부위에서부터 이차상이 나타난 점으로 미루어보아 하악골에서는 Orthopantomogram에 비하여 Ellipsopantomogram에서 이차상을 나타내는 범위가 더욱 좁아졌음을 관찰할 수 있었다.

이차상에 관한 명칭도 상기 명칭 이외에 Ogawa

²³⁾는 장애음영 (Obstacle shadow), Sumida³³⁾는 장해상, Christen⁹⁾은 Reverse image등으로 칭하였듯이 이차상이 나타나는 부위와 양상이 다양함을 알 수 있었다. 또한 이하선 검사를 목적으로 조영제를 이하선에 주입하여 촬영한 환자의 파노라마방사선 사진상에서 그 반대편 하악지상에 방사선불투과성 수평연장상이 널리 퍼져있는 것을 볼 수 있었는데 이 상이 본 연구의 하악지후연에 부착한 쇠구슬출의 이차상의 양상과 유사함으로 보아 주입된 조영제의 이차상 이었음이 판명 되었다.(사진 10 참조).

특히 두개저의 정중부위와 정중부 주위의 해부학적 구조물 가운데 방사선관구의 이동방향과 평행 또는 평행에 가까운 해부학적 구조물들의 이차상이 좌우 대칭적으로 일차상과 유사한 형태로 안와부위로부터 협궁 상후방부위에 널리 중첩되어 이 부위의 관독에 어려움을 주고 있는것을 알 수 있었다(사진 6, 7 참조).

V. 결 론

저자는 인류전조두개골의 주요 해부학적구조물및 임의로 선택한 부위에 방사선불투과성물체를 부착한 후 모리다회사제 Panex-EC를 사용하여 총 65매의 파노라마방사선사진을 촬영하여 본 논문에 합목적인 17매를 선별하여 이차상을 관찰 및 분석하여 아래와 같은 결과를 얻었다.

1. 경추의 상이 필름의 정중부위와 좌우 측방부위 등 세부위에서 나타났으며 정중부위에서는 후전방투과상이 흐리게, 좌우측방부위에서는 측방투과상이 보다 선명하게 나타났으며 특히 1번경추 전면결절의 상이 좌우측 하악경 직하방에 중첩되어 나타났다.
2. 하악골에서는 하악지후연의 이차상이 반대측 하악지전연부위로부터 하악지 상방부위까지 후방으로 길게 연장되어 나타났으며, 과두의 이차상이 반대측 근돌기, 하악절흔 그리고 과두의 상방에 길게 연장된 상으로 관찰되었다.
3. 상악골에서는 구개부 후방부위로부터 야기된 이차상이 비강의 하방부위와 상악동의 내측벽에 중첩되어 나타났다.
4. 후두과와 유양돌기의 일차상은 거의 동일한 부위에 중첩되어 나타났으며 후두과의 이차상만이 그 반대측 후두과의 일차상 위에 유사한 형태로 약간 확대되어 나타났다.

5. 두개저의 정중부위에 위치한 전두동하연, 토이 기안, 접골동하연 및 후두골 후방부위의 상이 정중선을 중심으로 유사한 형태로 좌우 대칭적으로 양측에 보였으며 후두골 후방부위가 후두과의 상과 연결되어 나타났다.
6. 측두골추체부의 이차상이 토이 기안 외측방향에서, 접형골소익후연과 접형골대익상연 및 접형골후연의 이차상이 토이 기안 전상방부위와 하방부위에 나타났다.

참 고 문 헌

1. Brown, C.E., et al.: Dimensions of the focal trough in panoramic radiography, J. Am. Dent. Assoc., 84:843-847, 1972.
2. Brueggemann, I.A.: Evaluation of the panorex unit, Oral Surg., 24(3):348-358, 1967.
3. Christen, A.G., and Segereto, V.A.: Distortion and artifacts encountered in panorex radiography, J. Am. Dent. Assoc., 77:1096-1101, 1968.
4. Edge, M.B.B.: Interpretation of the orthopantomogram, Brit. Dent. J., 133:289-296, 1972.
5. Freedmann, M.L., and Matteson, S.R.: Fine structures of the panorex image, J. Oral Surg., 43(4): 631-642, 1977.
6. Frykholm, A., et al.: Angular measurements in orthopantomography, Dentomaxillofac. Radiol., 6:77-81, 1977.
7. Goshima, Y.: The fundamental studies of the formation and distortion of image in orthopantomography, Japan. Soc. Dent. Radiol., 16(3):208-231, 1976.
8. Goshima, Y., et al.: Studies on the sharpness of orthopantomographic image, Japan. Soc. Dent. Radiol., 17(3):177-186, 1977.
9. Guzman, C.A.: Principles and function of the panoramix, Oral Surg., 24(2):196-205, 1967.
10. Hudson, D.C., et al.: A panoramic x-ray dental machine, U.S. Armed Forces Med. J., 8(1):46-55, 1957.
11. Koseki, Y.: Production of x-ray images by orthopantomography and their improvement, 齒科醫學 40(1):41-64, 1977.
12. Langland, O.E., and Sippy, F.H.: Anatomic structures as visualized on the orthopantomogram, Oral Surg., 26(4):475-484, 1968.
13. Langland, O.E., et al.: Principles and practice of panoramic radiology, p.1-156, The W.B. Saunders Co., 1982.
14. Lund, T.M., and Manson-Hing, L.R.: A study of the focal troughs of three panoramic dental x-ray machines, J. Oral Surg., 39(2):318-329, 1975.
15. Lund, T.M., and Manson-Hing, L.R.: A study of the focal troughs of three panoramic dental x-ray machines, J. Oral Surg., 39(4):647-653, 1975.
16. Manson-Hing, L.R.: Advances in dental pantomography: The GE-3000, J. Oral Surg., 31:430-438, 1971.
17. Manson-Hing, L.R.: Principles of panoramic radiography, Panoramic Dental Radiography, p.3-11, 1976.
18. Manson-Hing, L.R.: Pantomography technic factors, Panoramic Dental Radiography, p.47-56, 1976.
19. McIver, F.T., et al.: Effect of head positioning upon the width of mandibular tooth images on panoramic radiographs, J. Oral Surg., 35(5), 698,707,1973.
20. Musaph, F.W., et al.: Principles and utilization of body section radiography in dentistry, J. Canad. Dent. Assoc., 37:370-375, 1971.
21. Nyström, O., and Welander, U.: Image producing geometry and tomography in roentgenologic narrow beam methods, Swed. Dent. J., 64:641-653, 1971.

22. Nyström, O., and Welander, U.: A new theory on the image producing elements in pantomographic method, *Dentomaxillofac. Radiol.*, 1:3-6, 1972.
23. Ogawa, Y.: Fundamental study on the orthopantomograph, *九州齒會誌* 29(4): 351-383, 1975.
24. Paatero, Y.V.: Pantomography and orthopantomography, *Oral Surg.*, 14:947-953, 1961.
25. Paatero, Y.V.: On levels of radiation produced by the orthopantomography, *Suom. Hammaslaak. Toim.*, 58:Supple I:139-144, 1962.
26. Phillips, J.E.: Principles and function of the orthopantomograph, *Oral Surg.* 24: 41-49, 1967.
27. Rowse, C.W.: Notes on interpretation of the orthopantomogram, *Brit. Dent. J.*, 130: 425-533, 1971.
28. Ryan, J.B., et al.: Evaluation of a head positioner for radiography, *J. Dent. Children*, 40:97-102, 1973.
29. Sämfors, K.A., and Welander, U.: Angle distortion in narrow beam rotation radiography, *Acta Radiol. Diag.*, 15:570-576, 1975.
30. Sämfors, K.A., and Welander, U.: Area distortion in narrow beam rotation radiography, *Acta Radiol. Diag.*, 15:650-655, 1974.
31. Sämfors, et al.: Elliptical narrow beam rotation radiography. *Acta Radiol. Diag.*, 19(1): 129-138, 1978.
32. Sämfors, K.A., and Welander, U.: Form distortion in narrow beam rotation radiography, *Acta radiol. Diag.*, 16:565-571, 1975.
33. Sumida, A., et al.: A study on primary and second shadows in orthopantomograph, *日本放射線技術學會雜誌*, 32(6): 566-572, 1976.
34. Tammissalo, E.H.: The dimensional reproduction of the image layer in orthopantomography, *Suom. Hammaslaak. Toim.*, 60: 1-12, 1964.
35. Tammissalo, E.H.: Determination of the form of the image layer and calculation of its location within the object in conventional and simultaneous orthopantomography, *Suom. Hammaslaak. Toim.*, 60:14-22, 1964.
36. Tammissalo, E.H.: Orthopantomography in the radiological examination of paranasal sinus, *Suom. Hammaslaak. Toim.*, 60:24-30, 1964.
37. Tammissalo, E.H., and Mattila, K.: Simultaneous multilayer orthopantomography, *Suom. Hammaslaak. Toim.*, 60:32-40, 1964.
38. Tammissalo, E.H., and Nieminen, T.: The thickness of the image layer in orthopantomography, *Suom. Hammaslaak. Toim.*, 60:121-127, 1964.
39. Tammissalo, E.H., and Karbuvaara, Y.S.: Radiation exposure in jaw orthopantomography, *Suom. Hammaslaak. Toim.*, 60: 129-138, 1964.
40. Uemura, S., et al.: Analysis of dentomaxillofacial lesions by panoramic radiography, *Japan. Soc. Dent. Radiol.*, 12(2):1-5, 1972.
41. Updegrave, W.J.: Seminar on panoramic radiography: Introductory remarks, *Oral Surg.*, 24(1):38-40, 1967.
42. Updegrave, W.J.: Visualizing the mandibular ramus in panoramic radiography, *J. Oral Surg.*, 31(3):422-429, 1971.
43. Welander, U.: A mathematical model of narrow beam rotation methods, *Acta Radiol Diag.* 15:305-317, 1974.
44. Welander, U.: Layer formation in narrow beam rotation radiography, *Acta Radiol*

- Diag., 16:429-540, 1975.
45. Welander, U., and Nyström, O.: A new approach to the theory of pantomographic methods, *Swed. Dent. J.*, 64:173-174, 1971.
 46. Welander, U., and Wickman, G.: Blurring layer thickness in narrow beam rotation radiography, *Acta Radiol. Diag.*, 18:705-714, 1977.
 47. Welander, U., and Wickman, G.: Image distortion in narrow beam rotation radiography, *Acta Radiol. Diag.*, 19:507-512, 1978.
 48. 김한평 : Orthopantomograph에 있어서 상의 수평확대에 관한 연구. 대한악안면방사선학회지, 4(1) : 39-44, 1974.
 49. 김현주 : Orthopantomograph에 의한 상악동의 형태학적 연구. 대한악안면방사선학회지, 1(1) : 303-309, 1971.
 50. 박창서, 김한평 : 파노라마방사선사진에 있어서 상층면적에 관한 연구. 대한악안면방사선학회지, 12(1) : 115-121, 1982.
 51. 안형규 : Orthopantomograph에 있어서 치근부상의 변화에 관한 연구. 대한악안면방사선학회지, 9(1) : 19-23, 1979.
 52. 유동수 : Orthopantomograph에 의한 악안면에 관한 연구. 대한치과의사협회지, 9(6) : 303-309, 1971.
 53. 유동수 : 치과임상에서 Orthopantomograph의 활용. 대한악안면방사선학회지, 2(1) : 11-21, 1972.
 54. 이기택 : Orthopantomograph에서 Image layer와 상조성 관계에 대한 연구. 대한악안면방사선학회지, 6(1) : 41-46, 1976.
 55. 이기훈 : Orthopantomograph에 있어서 상의 변화에 관한 연구. 대한악안면방사선학회지, 8(1) : 29-38, 1978.

A STUDY ON SECONDARY IMAGES IN PANORAMIC RADIOGRAPH

Dai Hee Cho, Han Pyong Kim

Department of Dental Science, Yonsei University

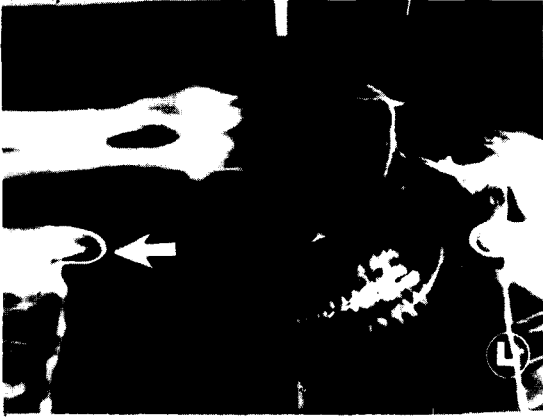
This study was performed to observe the secondary images and to analyse the relationships between the primary and secondary images in panoramic radiograph.

Using the Moritta's Panex-EC panoramic x-ray machine and the human dry skull, the author analysed 17 radiographs which were selected from 65 radiographs of the dry skull that attached the radiopaque materials, and the attached regions of the radiopaque materials were the normal anatomical structures which were important and selected as a regions for the evaluation of the secondary images effectively.

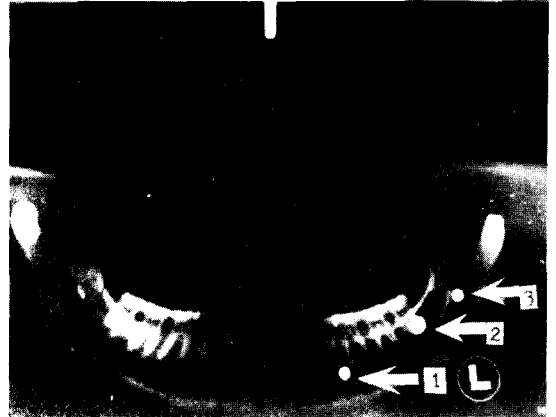
The results were as follows;

1. The cervical vertebrae showed three images. The midline image was the most distorted and less clear, and bilateral images were slightly superimposed over the posterior border of the mandibular ramus.
2. In mandible, the secondary image of the posterior border of the ramus was superimposed on the opposite ramus region, and this image was elongated from the anterior border of the ramus to the lateral side of the posterior border of the ramus.
The secondary image of the condyle was observed on the upper area of the coronoid process, the sigmoid notch and the condyle in opposite side.
3. In maxilla, the posterior region of the hard palate showed the secondary image on the lower part of the nasal cavity and the medial wall of the maxillary sinus.
4. The primary images of the occipital condyle and the mastoid process appeared on the same region, and only the secondary image of the occipital condyle was observed symmetrically on the opposite side with similar shape to the primary one.
5. In the cranial base, the anatomical structures of the midsagittal portions like a inferior border of the frontal sinus, sella turcica, inferior border of the sphenoid sinus and inferior border of the posterior part of the occipital bone showed the similar shape between the primary and secondary images symmetrically.
6. The petrous portion of the temporal bone showed the secondary image on the lateral side of the sella-turcica, and the secondary images of the posterior border of lesser wing, superior border of greater wing of the sphenoid bone and posterior border were observed on the anterior-superior and inferior region of the sella-turcica.


논문 사진부도 ①



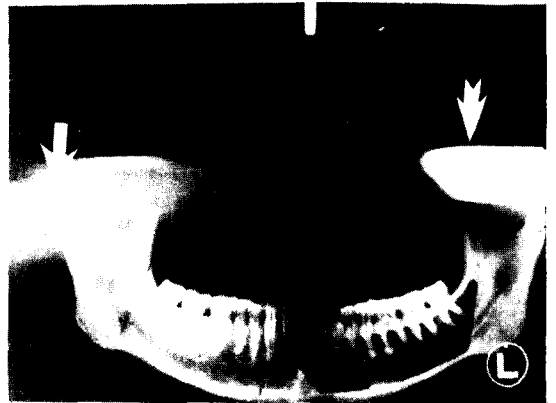〈사진 1〉 경추의 방사선사진
⇒ 표. 1번 경추의 전면결절



〈사진 2〉 이공 ①, 제 3 대구치 치근부 ②, 하악공 ③에 쇠구슬을 부착한 방사선사진



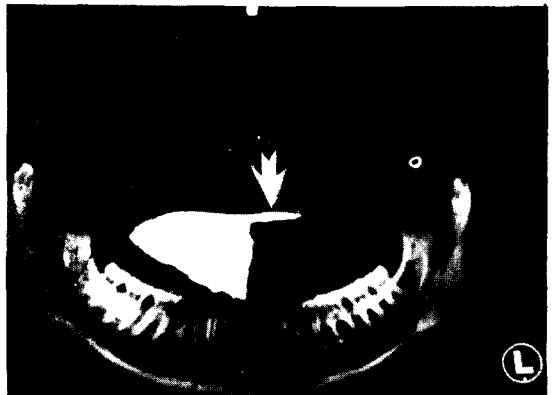〈사진 3〉 하악각부위의 일차상과 이차상의 양상
⇒ 일차상, ⇒ 이차상



〈사진 4〉 과두의 일차상과 이차상의 양상
⇒ 일차상, ⇒ 이차상

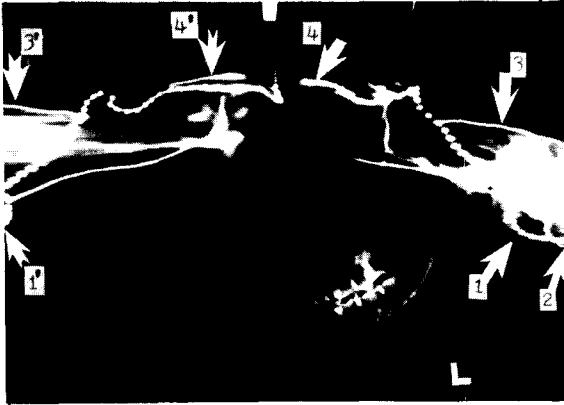


〈사진 5〉 하악지 후연의 일차상과 이차상의 양상
⇒ 일차상, ⇒ 이차상



〈사진 6〉 편측구개부 후연의 이차상(⇒표)

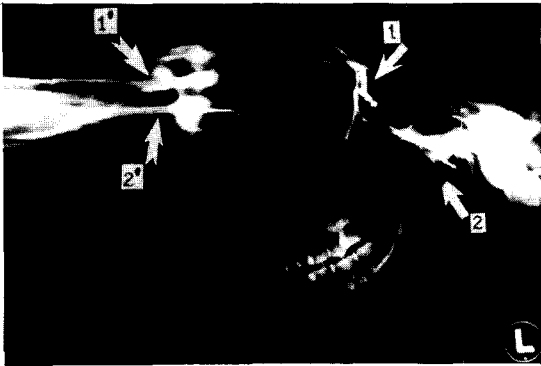
논문 사진부도 ②



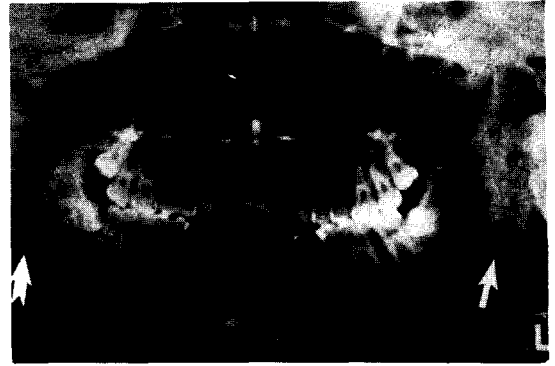〈사진 7〉 후두과(1)와 유양돌기(2)의 일차상의 위치.
 1' 후두과의 이차상
 3. 측두골주체부 상연과 그 이차상 3'
 4. 접형골소익후연과 그 이차상 4'



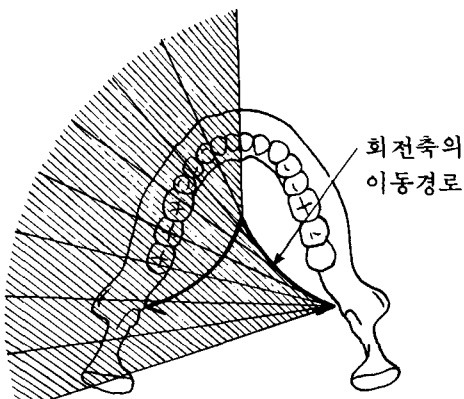
〈사진 8〉 두개저 정중부위 해부학적 구조물의 상이 좌우 대칭으로 나타난 양상.
 1. 전두동 하연 2. 토이기관
 3. 접골동 하연
 4. 후두골 후방부위 하연



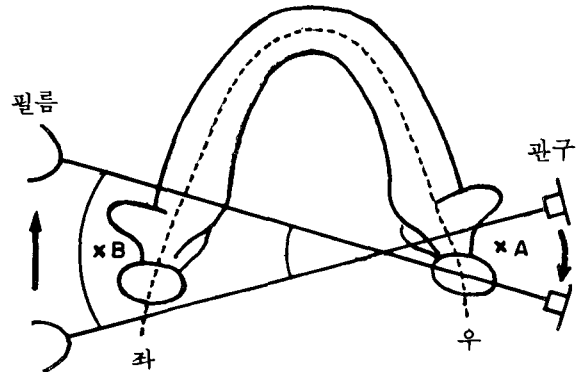
〈사진 9〉 접형골대익상연과 접형골후연의 일차상과 이차상의 양상
 1. 접형골대익상연과 그 이차상(1')
 2. 접형골후연과 그 이차상(2')



〈사진 10〉 이하선에 조영제를 주입하여 촬영한 환자의 방사선사진.
 ⇨ 일차상, ⇨ 이차상



〈그림 1〉 Ellipsopantomograph의 회전축 제도



〈그림 2〉 이차상 형성원리
 점B: 일차상형성, 점A: 이차상형성