




기초양계 간염

질 병

봉입체 간염



김 순 재

건국대학교수, 수의학박사
본지 편집위원장

봉입체간염은 주로 여름철에 발생하는데 국내에
서도 여러 곳에서 발생이 확인되었다.

이 병에 대한 예방약은 아직 개발되지 않았기 때
문에 더욱 철저한 위생관리가 요구된다.

정 의

어린 닭의 아데노바이러스 감염으로 인한 전염
병으로서 빈혈, 간염 및 핵내 봉입체 형성을 주
특징으로 한다.

병인체

○아데노바이러스가 이 병의 병원체이며 1957
년에 Yates 등이 CELO바이러스를 분리하였
으며 1960년에 GAL바이러스를 분리하였다.

○이 바이러스는 DNA핵산을 가지고 있다.

○처음 분리당시의 바이러스는 가벼운 호흡

기증상이나 하리를 일으키는 정
도였으나 그후 분리되는 여러 종
의 바이러스는 어린 닭을 폐사시
키는 것이 많다.

○포유동물 유래 아데노바이러
스와 조류 아데노바이러스는 크
게 차이는 없다.

○이 병의 병원체는 11개의 혈
청형이 알려지고 있다.

○동일한 닭 즉, 한마리의 닭
에서 각각 혈청형이 다른 복합감
염된 닭이 있으며 혈청형이 다른
바이러스가 분리되기도 한다.

○혈청형과 닭에 대한 병원성
의 관계는 동일 혈청형에 속하는
바이러스라도 바이러스주에 의해
서 현저한 차가 있음이 알려지고
있다.

○바이러스의 크기는 69~76mm
이다.

○항원성은 포유동물의 아데노
바이러스는 헥손(hexon)에 있어
서 아데노바이러스의 공통항원으
로 되어있다.

물리화학적 특성에 대한 저항성

○조류 아데노바이러스는 80.7
%의 단백질을 가지고 있으며 D
NA가 17.3% 함유되어 있다.

○열에 대한 안정성은 56℃에
서 2시간, 60℃에서 40분간 가
열해도 완전히 불활화되지 않는다.

○클로로포름, 이더 등의 유기용제, 2% 석
탄산, 50% 알콜 및 산에 대해서도 내성이 있
다.

○자외선이나 일광에 대해서도 내성이 강하
다.

○실온에서는 6개월간 생존한다.

○10,000배 희석의 포말린, 100% 에칠알콜,
알콜과 요소의 혼합제에서는 불활화된다.

혈구응집성

○감염계에서 분리한 조류 아데노바이러스는
아직 어떠한 혈구응집성이 있다는 것은 없으나

CELO, EV-89, GAL에 속하는 닭 유래 바이러스는 마우스혈구와 응집하는 것이 보고되고 있다.

○닭, 쥐, 오리, 칠면조, 모르못트, 개, 면양의 적혈구에서 응집하지 않는다.

EDS'76의 병원체인 아데노바이러스는 닭 혈구와 응집력을 가지고 있다.

발 생

○3~6주령의 어린 닭에서 주로 발생한다.

○특히 면역학적으로 결함이 있는 닭에 피해가 많다.

○아데노바이러스감염은 사람과 동물에서 옛날부터 알려져 왔으나 병원체는 계태아 치사오판 바이러스(CELO)를 1957년 발육계란에서 야트(Yates) 분리하였고, 1960년에 버미스터(Burmeister)가 닭의 호흡기에서 GAL 바이러스를 분리하였다.

○핵내 봉입체를 형성하는 간염이라고 알려진 것은 1963년이며 병원체는 동정이 안되었었다.

○계질에 관계없이 이 병은 발생하나 봄에서부터 여름철에 많이 발생하는 경향이 있다.

○이 병은 미국, 캐나다, 영국, 이탈리아, 서독, 호주, 일본, 불란서 등 여러 나라에서 발생하고 있다.

○국내에서도 여러 지방에서 발생하고 있음이 확인되었다.

○이 병의 병원체가 감염 시초의 원인체인지 아니면 2차적인 감염 원인체로서 작용하는지에 대해서는 아직 불명확하다.

전 파

○감염된 닭은 수 주동안 계분에 바이러스를 배설한다.

○이 바이러스는 자연상태에서 비교적 저항이 있으며,

○매개물이나 기계적인 방법에 의해서 계군간에 전파가 쉽게 된다.

○배설된 계분 속에는 바이러스가 혼입되어

나오므로 계분에 의해서 널리 전파된다.

○오염된 사료, 물 및 계사내에서의 전파는 쉽게 이루어진다.

○조류 아데노바이러스를 비롯하여 봉입체간염을 일으키는 아데노바이러스도 난계대전염을 한다.

○성체에 있어서는 대부분 아데노바이러스에 대한 항체를 가지고 있으며 불현성감염을 하는 경우가 있으므로 다른 계군에 전파시킬 수 있다.

○자연감염은 소화기, 호흡기 및 결막에 바이러스가 침입하여 감염된다.

○산란하고 있는 닭이나 초산 직전에 있는 닭이 감염되었을 경우 감염후 1~2주 이내에 계란속에 바이러스를 가지고 나온다.

○종계 특히 어떤 특정한 종계에서 부화된 병아리에 발생하였을 경우에는 모계로부터 수직 감염을 받았을 가능성을 추정할 수 있다.

○인공적으로 이 바이러스를 기관이나 비강에 접종하면 계분에 바이러스를 배설한다.

○동거감염이나 접촉감염 또는 옆 계사의 닭에도 인공감염에 의해서 감염이 될 수 있음이 증명되었다.

○감염된 닭의 간, 취장 및 장관에 바이러스가 많이 분포되어 있어 직장으로부터 감염후 2~3주동안 바이러스가 분리된다.

○이 병의 감염원이 될 수 있는 것은 불현성 감염계와 감염되었다가 내파된 보독계이다.

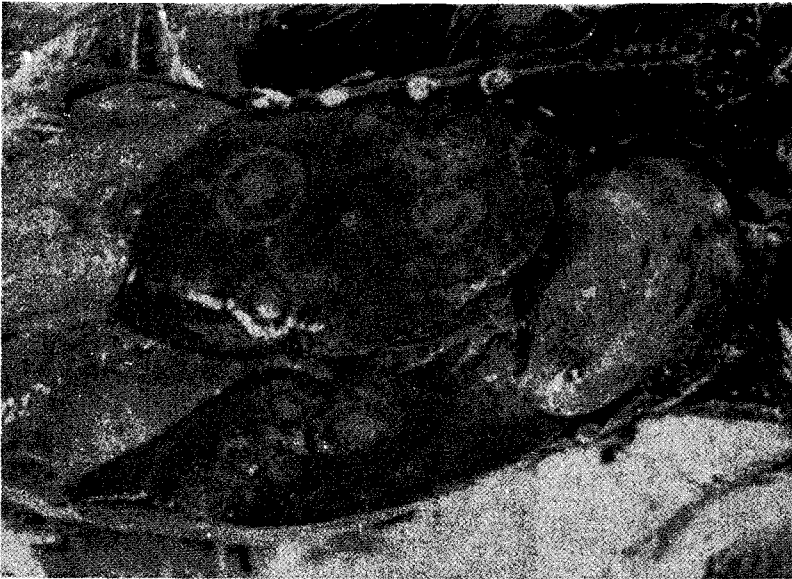○계사 내의 환기불량으로 또는 밀사에 의한 환경이 불량할 때는 오염된 먼지 등에 의해서 공기전염이 일어난다.

○계군 내 감염계 사이의 감염 속도는 비교적 느린 속도로서 수 주간 경과한다.

○양계장과 양계장 사이의 전파는 계군 사이에 전파되는 방법과 동일하다.

○한편으로는 보독계의 이동에 의해서 인근 양계장에 전파되기도 하며 공기에 의한 전파가 가능하다.

○간접적인 전파로서 폐계 상인, 사료화, 양



◁잠복기가 2~5 일인 본 병은 전염성으로 빈혈, 간염 및 붕입체형성을 나타낸다. (간은 종대되고 황색내지 황갈색을 띠며 반점이 나타난다.)

계장 방문자 난좌 등에 의한 전파가 흔히 일어날 수 있는 전파 요인이다.

감수성동물

○닭에서 가장 감수성이 높다.

○아데노 바이러스가 원발성인지 혹은 2차 감염에 의한 증상인지 아데노바이러스의 감염 역할은 여러가지로 조류에 따라 달라진다.

○닭에서는 붕입체감염, 평은 비장에 병변, 칠면조는 출혈성 장염 및 호흡기 증후군, 성계에 있어서는 산란저하 등 다양한 감염 양상을 나타낸다.

잠복기

○이 병의 잠복기는 2~5 일이다.

○Tipton주로 감염시키면 48시간 내에 간에 병변이 생긴다.

○인디애나C주는 접종후 4 일에 간염을 일으켰으며 호흡기로 감염시켰을 경우에는 가벼운 호흡기증상과 병변이 일어났다.

증 상

○간염을 일으킨다.

○병의 경과가 빠르며 증상이 나타나면서 갑자기 폐사가 증가한다.

○3~5일 동안 폐사가 증가하였다가 폐사율이 하강하면서 3~5일이 경과하면 정상수준으로 되돌아간다.

○총폐사율은 10%에 달하나 일반적으로 낮은 폐사율을 나타낸다.

○발병계는 대부분 원기를 잃고 있으며 침울한 자세를 하고 있다.

○우모는 광택을 잃고 감보로병의 경우에서처럼 우모가 역립하여 있는 닭을 볼 수 있으며 이러한 닭은 곧 폐사한다.

○빈혈증상이 많이 나타난다.

○안면이 창백하여지고 육수와 비늘은 퇴색하여 창백한 상태로 보인다.

○피부의 색은 황달색을 나타낸다.

○피하에 출혈이 생기며 원기가 현저히 저하되고 있음을 볼 수 있다.

○발병계 중에는 타 질병의 감염으로 복합증세가 나타나므로 이 병의 전형적인 증상을 볼

수 없는 경우가 있다.

○발병계는 백색의 수양성 하리 또는 연변을 배설한다.

○발생 계군에 불을 밝게 켜주어도 빛에 의한 놀라움이 없이 조용하다.

○증상없이 불현성감염으로 경과하는 발생 계군에서는 사료효율이 저하됨에 따라서 증체량이 감소된다.

○산란계에 감염되면 산란이 약간 저하되는데 감염후 2주 안에 떨어져서 그 상태로 1~2주간 계속되다가 다시 정상으로 되돌아오기도 한다

○이 병의 이환율은 0.1%에서 20% 까지에 달하며 길게는 2주까지 이 병이 경과되는 경우도 있다.

○이 병의 합병증으로서 마이코프라스마병, 대장균, 살모넬라, 포도상구균 및 전염성기관지염 등의 질병이 복합감염되었을 경우에는 경과가 길며 간포막염을 유발하여 폐사율은 30% 이상에 달한다.

○빈혈 증상이 나타난 닭에서의 헤마토크리트(Hematocrit)치가 20% 이하로 나타나며 심할 경우에는 몇 % 정도로 아주 낮은 헤마토크리트를 나타낸다.

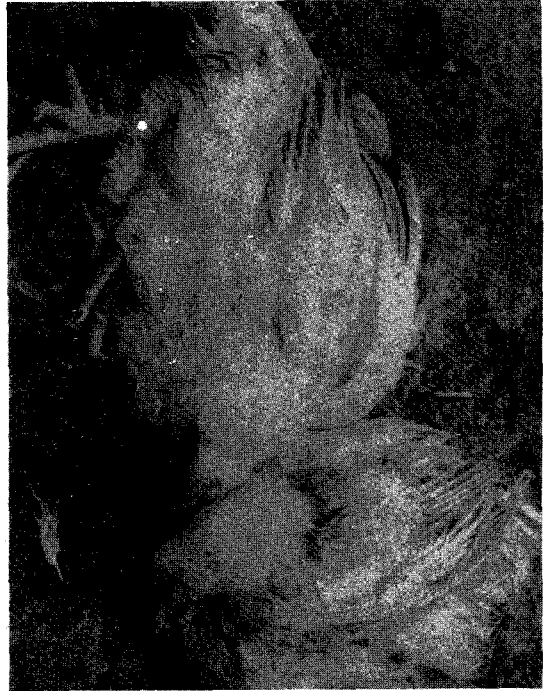○이와 같은 닭의 적혈구 수는 $180/\text{mm}^3$ 이하이며 백혈구 수 및 전구수는 $2\text{만}/\text{mm}^3$ 이하로 떨어져 있음이 보고되고 있다.

○감염계의 혈액을 도말하여 현미경으로 관찰하면 적혈구계 및 과립구계 세포(顆粒球系細胞)의 어린 형태로 나타나는 등 변성된 적혈구의 증가가 보인다.

○감염계의 혈장(血漿)중에 구루타민-옥살작산인 아미노기 전이효소, 구루타민 비루빈산 아미노기 전이효소 등의 활성이 증대되며 알부민의 양은 감소된다.

○일령에 대한 저항성과 모체이행항체의 영향에 의하여 봉입체간염 및 전염성 빈혈증후군의 특징적인 발증상태에 영향을 미친다.

○4~10주령의 닭에 감염되면 빈혈과 침울



한 증상이 많이 나타난다.

○전염성 웨브리셔스낭병이나 화학제인 사이크로포스파마이드(Cyclophosphamide)에 의하여 면역형성에 관여하는 임파구가 기능을 상실하면 전염성 빈혈증상 및 봉입체간염의 증상을 악화시킨다.

이러한 면역부진증에 의하여 이 병을 조기에 감염시키는 결과를 가져온다.

병 변

○피부가 창백하고 황달성을 나타내며 출혈이 있다. 특히 다리(대퇴부)와 가슴살에서 볼 수 있다.

○출혈은 골격 근육과 장액막에도 나타난다.

○간은 종대되어 있고 황색 내지 황갈색을 띠고 있으며 반점이 있다.

○점상 또는 판상출혈이 실질 내에 나타난다.

○간은 피사소나 출혈소가 많이 밀집되어 있음을 볼 수 있다.

○불현성으로 감염된 닭에 있어서도 부검하였을 때 간은 황색이나 담적갈색을 띠고 있다.

○간에 병변이 가장 현저하게 나타나며 그 다음에 나타나는 부위는 골수다.

○골수에서는 대퇴부의 골수가 황색 또는 담도색을 나타낸다.

○따라서 골수에 침해를 받으면 빈혈증상이 현저하며 가슴이나 다리의 골격근, 피하직, 내장의 지방직, 장관(腸管)의 장막면에 출혈이 광범위하게 나타난다.

○설파제 중독의 예에서도 골수의 황색이나 전신성 출혈이 나타난다.

○간세포에 핵내 봉입체를 형성하는 것이 이 병의 특징이다.

○신장은 종대하여 있고 창백하며 피질에 출혈이 나온다.

○심낭 수가 증가하기도 하며 심장의 색은 회색 또는 회백색을 띤다.

○감염계의 웨브리셔스낭은 위축되어 있고 비장은 종대되어 적색 또는 백색 등 여러가지 모양을 나타낸다.

○신장의 세뇨관 확장도 볼 수 있다.

○봉입체를 증명하기 위해서는 간조직절편을 헤마토기실린 에오진염색을 하면 간조직이 황폐되어 있고 간세포는 세포질이 공포상(空胞狀)으로 되어 있다.

○급사한 예에 있어서는 입과구, 위호산구(僞好酸球) 등의 세포반응이 나타나지 않는다.

○핵내 봉입체는 전형적으로 나타나는 것은 간세포내에서 인정이 되지만 조류 아데노 바이러스(AAV) 감염후의 시기에 따라 소수만이 인정된다.

○헤마토기실린 에오진염색으로 핵내 봉입체는 핵의 중앙부에 에오진으로 빨갱게 염색되어 핵막과의 사이에는 호산성 봉입체, 헤마토기실린으로 핵내 전체가 균일한 농도로 염색된 것, 핵내의 대부분은 균일한 담적자색으로 일부가 짙게 염색된 피상물이나 과립이 들어 있는 호염기성 봉입체가 있다.

또한 에오진으로 염색된 섬유상의 물질이 들어있는 등 여러가지 핵내 봉입체가 보이며 야외발생예의 대부분은 호산성의 핵내 봉입체가 보인다.

진 단

임상진단

○육성기에 있는 닭에서 갑자기 낮은 감염율을 가지면서 폐사가 나올 때는 이 병으로 추정하며,

○전형적인 병변과 병역을 세밀히 검토하여 진단한다.

○발생 일령, 성계에서의 가벼운 호흡기증상 및 산란율(저율)의 저하 등을 조사함으로써 진단에 도움이 된다.

실험실 진단

바이러스분리

○바이러스분리는 간에서 하며 재료를 채취, 10배의 유제를 원심한후 발육 계란이나 배양세포에 접종하여 분리한다.

○계분이나 직장에서도 바이러스가 잘 분리되지만 조류 아데노바이러스(AAV)와 구별이 곤란하다.

발육계란접종에 의한 분리

○SPF종란 10일령의 장노막강 내에 접종하거나 5~6일령의 난황낭 내에 접종하여 분리한다.

○장노막강 내에 접종하면 접종후 4~7일 후에 장노막이 불투명한 백색의 비후한 부위를 볼 수 있다.

○계태아는 폐사율이 일정하지 않으나 2~7일이면 폐사한다.

○감염된 계태아는 전신에 충혈 및 출혈이 있으며 발육불량과 권축(curling)이 보인다.

○계태아의 간은 황색피사반을 인정할 수 있으며 호염기성의 봉입체가 간세포, 취선세포, 선위 및 직장에서 검출된다.

조직배양에 의한 바이러스분리

세포는 닭 신장세포, 계태아 섬유아세포, 간

세포, 폐 및 오리태아 섬유아세포에서 증식이 잘 된다.

○ 닭 신장세포에 접종하였을 경우 감염세포는 접종후 2~6일만에 세포 하나하나가 원형으로된 세포변성(CPE)이 일어난다.

○ 감염세포의 핵내에 핵내 봉입체가 나타난다.

○ 닭 신장세포 배양에서는 푸락크(plaque)가 접종후 4~6일부터 형성된다.

SPF 닭의 접종에 의한 바이러스 분리

○ 일령이 어린 병아리일수록 감수성이 높기 때문에 1주일령 이하의 병아리의 근육내, 피하 및 복강내에 접종하면 2~7일에 대부분 감염 폐사한다.

○ 감염된 병아리는 간이나 취장에 백색의 소형의 괴사소가 관찰된다.

○ 빈혈증상이 나타나며 간이나 취장은 정상보다 2배 정도의 크기로 종대되어 있다.

혈청학적인 진단

항체검출:

1) 중화반응

○ 중화반응은 분리바이러스동정, 혈청형의 결정, 항체검출 및 바이러스감염 역가를 측정하는데 이용된다.

○ 항체조사를 위해서는 가검혈청을 56°C에 30분간 가열하여 비동화해서 사용한다.

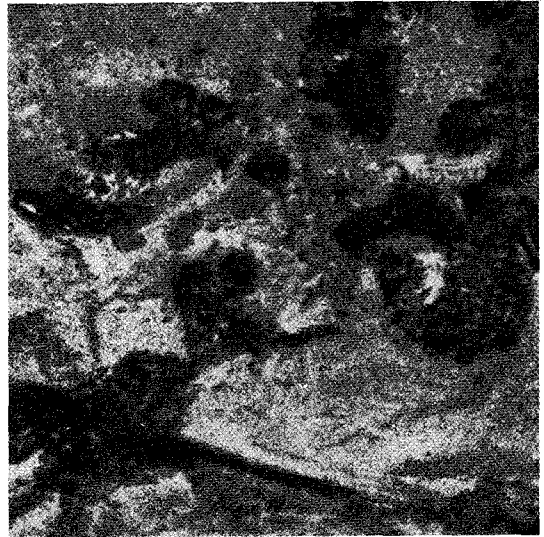○ 가검혈청을 단계별로 희석하여 바이러스와 혼합하여 실온에서 30분간 작용시킨 후 닭 신장세포나 발육제란에 접종, 세포변성이나 제태아 폐사 유무로 판정한다.

2) 면역확산반응

○ 이 방법은 간편한 방법으로서 널리 이용되고 있다.

○ 표준항혈청은 SPF 닭에 접종하여 항혈청을 제조한다.

○ 항원은 SPF 닭에 접종하여 감염된 간이나 감염된 장노막을 유제하여 제조하거나 신장세포배양으로 배양액을 원심, 상청액을 암모니아 처리 및 투석처리해서 1/10로 농축하여 항원으



△ 병변이 콕시듐과 비슷하다

로 사용한다.

3) 형광항체

○ 병계의 간 및 감염배양세포와 장노막 등의 특이 항원을 검출한다.

○ 감염계의 신장세포에서는 감염후 10~12시간부터 특이 형광이 핵내에 과립상으로 출현하기 시작하여 16~24시간 내에 세포질에 약한 형광이 나타난다.

감별진단

○ 아데노바이러스로 인하여 발병된 닭은 핵내 봉입체 감염 및 빈혈증후군을 특징으로 한다.

○ 전염성 췌브리셔스낭병으로 유발되는 포도상구균증, 괴저성피부염 등과 감별되어야 하며 전염성 췌브리셔스낭병은 이 병의 유발 원인이기도 하다.

○ 콕시듐증에 의하여 장에 점상 및 반상출혈은 이 병과 흡사하다.

○ 빈혈증상은 콕시듐과 구별된다.

○ 산란율감소는 뇌척수염, 전염성기관지염 등의 감염에서보다 가벼운 산란저하를 볼 수 있다.

○ 기타 고균성감염 등과도 감별진단이 필요하다.

예방관리

○아데노바이러스는 모계로부터 병아리에 전파되므로 종계관리를 철저히하여 이 병에 감염되지 않도록 한다.

○종계는 혈청검사에 의하여 항체유무를 검사한다.

○그러나 이 병에 대한 예방약이 개발되지 않았기 때문에 예방은 대단히 어려운 일이다.

○또한 치료법도 특효가 없기 때문에 위생관리에 주력하여야 한다.

○혈청형이 많기 때문에 예방약을 개발하는 데에도 다가가(多價) 예방약으로 개발하여야 할

것이다.

○병아리 구입은 신용있는 부화장에서 병아리를 구입할 것이며 이 병에 감염된 종계장에서 부화된 병아리의 구입은 피해야 한다.

○대부분의 종계장에 조류 아데노바이러스 감염을 예방하기 위해서는 외인의 계사출입을 방지하고 관리인의 의복과 신발을 철저히 소독하여야 한다.

○계사 내의 환기를 양호하게 하고 밀사는 절대로 피하는 것이 적절한 위생관리라고 할 수 있다.

○이 병의 예방을 위한 소독제로서는 요소제, 차아염소산소, 포말린 등이 유효하다.

LP가스시대 도래

내린 가스값으로 고통스런 육추에서 해방되어
편하고 효율적인 육추를...

과학축산시스템

서울·성동구 능동 246-10
☎ 445-0212, 1886



적외선 가스육추기는 태양열처럼 아래로 내려쬐인다. 병아리와 바닥이 잘 보이며, 육추상태를 쉽게 관찰할 수 있고 노동력을 80% 이상 절약한다.