

4. Frenectomy

적응증

1. 심미적인 이유
2. Diastema야기 시킬때
3. 자극을 받아서 ulceration 생길때
4. 발음에 지장을 줄때

Labial frenotomy 술식

1. 국소마취 시행
2. 두개의 hemostats로 frenum을 잡고, # 11

blade로 frenum의 thick bands 제거(그림 B)

3. 4-0 dextron으로 suture한다. (그림 C)

4. 6-10일후 check한다.

Lingual frenotomy 술식

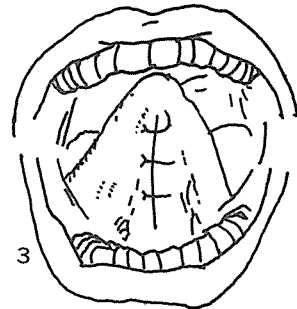
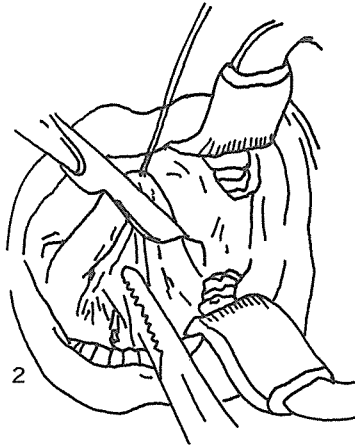
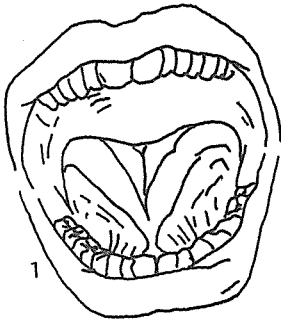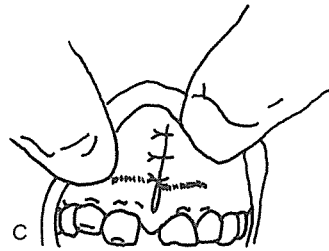
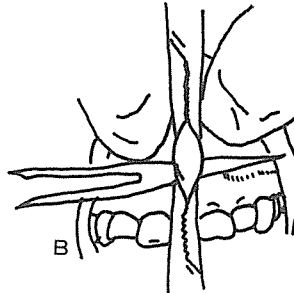
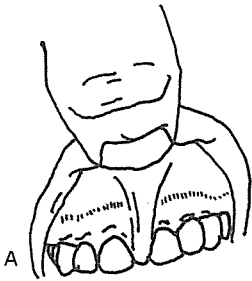
1. 국소마취 시행

2. 3-0 silk로 tongue tip을 suture하여 상방으로 끌어올린다. (그림 2)

3. hemostat를 submandibular duct의 개구부상방에 위치시킨다.

4. blade로 hemostat 따라서 incision한다.

5. 4-0 dextron으로 suture한다. (그림 3)



崔鍾煥 치과기공소

恒常 研究, 勞力 精進하는 姿勢로...

서울 · 종로구 송인동 1081

전 화 : 93-6671 . 93-2998