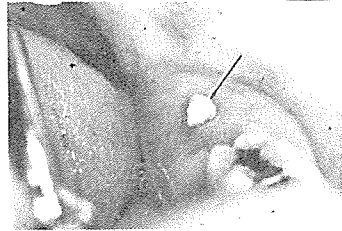

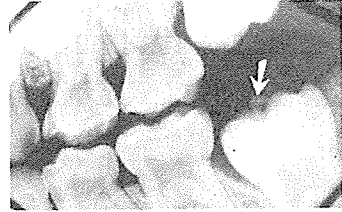
치아붕출과 관련된 질환과 처치

2. Eruption Sequestra

맹출하는 영구치 교합면 상방에 가끔 볼수있는 불규칙한 작은 골편으로 제 1 대구치 부위에 호발한다(그림 1). 원인은 불명이나, 구치가 골을 뚫고 맹출함에 따라 인접골 측부에서 작은 골편이 떨어져 나가 발생 될 수도 있다. '음식물 제작시 골편유동에 의한 미약한 통증이나 골편 주위에 염증이 나타날 수 있으며 X-선 상에서 구강 점막을 뚫고 나오기 전 central occlusal fossa 상방에 작고 불규칙한 opacity를 나타낸다(그림 2). 대부분 치아 맹출 후 자연 소실되나, 염증 발생시 topical or local anesthesia를 행한 후 hemostet나 rongeur forcep을 이용하여 제거한다.



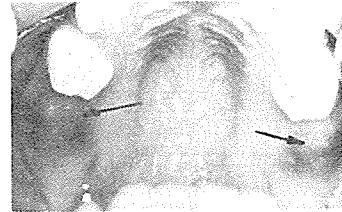
(그림 1)



(그림 2)

3. Eruption Hematoma

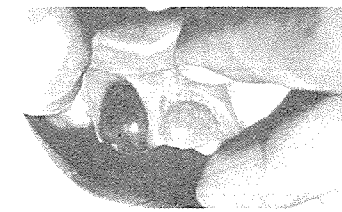
유치 혹은 영구치가 맹출하기 수일전 맹출 치아 상방에 나타나는 bluish, purple elevated area를 말하며, 제 2 유구치나 제 1 대구치에 주로 발생하고(그림 3), 때로 상악 전치부에도 볼 수 있다(그림 4), 맹출 후 자연 소실되므로 특별한 치료가 필요 없다.



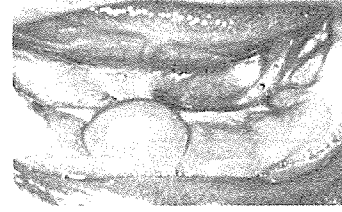
(그림 3)

4. Eruption Cyst

아동에 나타나는 dentigerous cyst의 specific type으로 맹출하는 유치 혹은 영구치 주위에 나타나는 circumscribed, fluctuant swelling을 말한다(그림 5). 원인은 불명이나 eruption trauma로 인해 맹출치아 follicle내에 출현되어 일어나며, 서서히 증식되고, 심한 경우에는 맹출 장애를 초래한다. 병소가 적은 경우는 치아맹출과 함께 자연 소실되나, 병소가 큰 경우에는 간단히 외과적 절개를 하여 배농 시킨다.



(그림 4)



(그림 5)

MODEL  
CASE  
제작판매

○Dental Floss제작판매

○치과용 의약품 및 기자재 취급

國際醫療機材商社

代表 金 漢 燁

Dental Floss 대리점

대구 : 경북치재 ☎ 44-7840, 46-1206

경남 : 한미치재 ☎ 802-6944

서울 · 마포구 공덕동 7-170

Tel. 716-7141