

화농성 육아종(Pyogenic granuloma)

국제질병분류번호 : 528.94

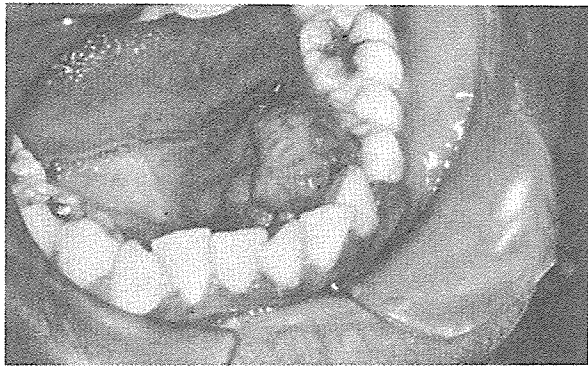
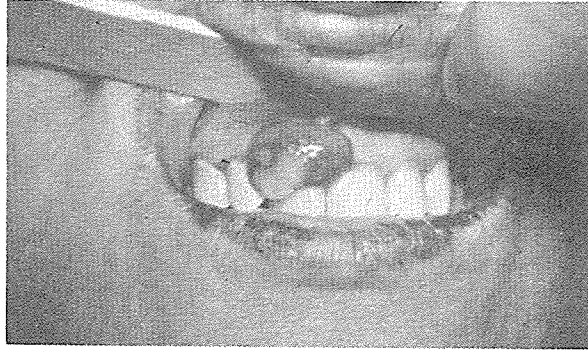
임상소견 :

- ① 연령 및 성별 : 10대 및 20대 성인과 여성에 선호한다.
- ② 호발부위 : 피부 및 점막 표면 어디에나 발병하나 치은부에 가장 호발한다.
- ③ 원인 : 외상 및 감염
- ④ 양태 : 육아조직의 증식체로 정상점막보다 적색을 띠고 수mm에서 수cm까지 다양한 크기를 나타낸다. 풍부한 혈관으로 출현되기 쉽고 통증과 지지

골 흡수는 드물다. 임신부에서 호르몬 불균형으로 인하여 자극에 대한 과잉반응으로 흔하게 발병하므로 일명 "Pregnancy tumor"라 불리운다. 병소부의 염증은 존재하나 화농은 드물기 때문에 "화농성"이란 용어는 부적합한 것으로 사료된다(그림 참조).

감별진단 : 말초성 거대세포 육아종, 치은 섬유종
 치료 : 인접치아 및 치근의 철저한 소파술과 병행한 절제술.

예후 : 좋으나 임신부에서는 재발이 지되므로 분만후까지 기다리는 것이 좋겠다.



서울특별시 인정 제12호

아세아치과기공소

ASIA DENTAL LABORATORY

대표 이 흥 규

서울 종로구 종로 5가 115번지

☎ (763) 8559 · 7518