

mucocele, Ranula의 처치

mucocele은 accessory salivary gland의 duct가 파열되어서 saliva의 mucus가 loose connective tissue에 모이게 되어서 푸른빛의 blister or vesicle의 양상을 보이는데, 이는 epithelial lining이 없기 때문에 cyst가 아니다.

½이상이 lower lip에서 생기며 buccal mucosa나 mouth의 floor에서도 생길수 있다.

Ranula는 sulrilingual gland와 salrmaxillary gland의 cluct와 연관되어서 나타나며 slowly enlarging, painless or slightly discomfort한 임상적 증상을 보이며 mouth floor의 전방부에 위치하며 크고 viscous fluid가 차있는 blue-red vesicular prominence를 가진다.

〈제거술〉

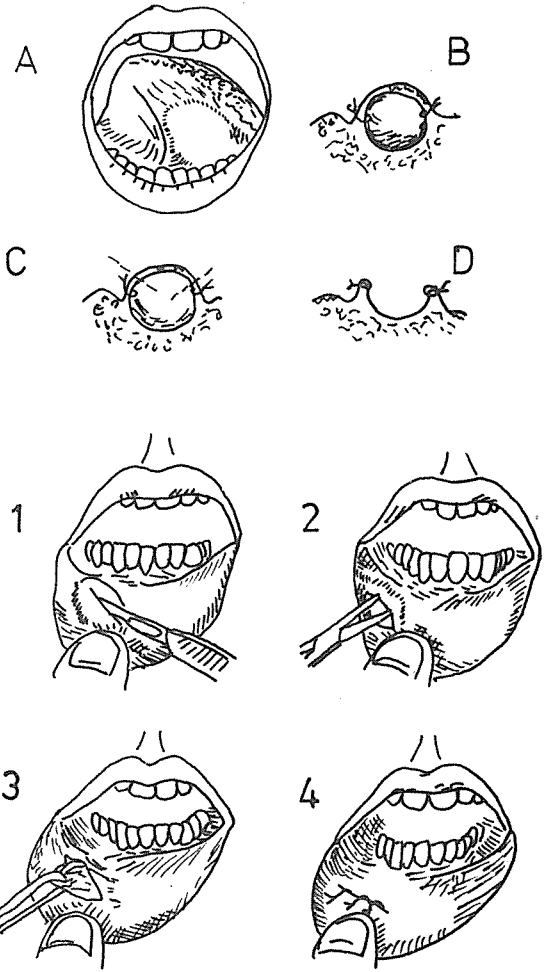
— Ranula —

1. 국소마취 시행
2. Ranula주위로 suture시행 (그림 B)
3. Overlyiny mucosa를 excision하여 Marsupialization시킨다. (그림 D, C)

Ranula의 제거시 Wharton's duct가 cut 되거나 suture내에 포함되지 않도록 주의해야 한다. Lacrimal probe를 duct내에 넣고서 행하면 된다.

— Mucocele —

1. 국소마취 시행
2. incision은 mucocele을 터트리지 않고 muco-sa층만을 incision한다. (그림 1)
3. undermine시키고 mucocele과 연관된 타액선 조직을 노출시킨다. (그림 2)
4. mucocele과 타액선조직을 제거해 낸다. (그림 3)
5. mucosa는 interrupted suture로 close시킨다 (그림 4)



崔鍾煥 치과기공소

恒常 研究, 勞力 精進하는 姿勢로...

서울 · 종로구 송인동 1081

전 화 : 93 - 6671 . 93 - 2998