

Herpetic Stomatitis

진단명 : 바이러스 포진(泡疹) 감염 (Herpes Virus infection)

국제질병 분류번호 : 054

임상소견 : Herpes labialis(口唇皰疹)는 가장 흔한 형태로 입술에 작은 수포를 형성하며, 10대와 성인에서 발병 및 재발된다. 햇빛의 과다노출, 열성질환, 외상과 자극등에 의해 발병된다.

Herpetic Stomatitis(疱疹性 口内炎)는 대개, 변연치은부에 치은염을 동반하면서 발적 및 종창을 띠며 구개부에서는 드물게 나타난다. 10대와 성인에서 볼 수 있고, 특히 아동에서 흔한 것으로 수포가 터져 Aphthous Lesion과 유사한 작은 궤양처럼 보인다. 이는 열, 경부임파선염을 동반하며, 먹고 마실 때에 동통이 온다.

원인 : Herpesvirus hominis

치료 : (1) Herpes labialis :

① idoxuridine(진진약품의 아두비란연고) 0.1% 용액을 1~2시간마다 3~4일간 사용한다.

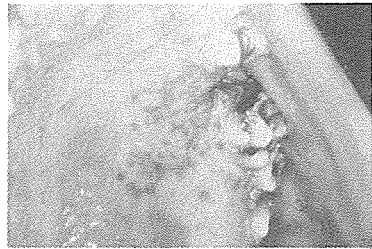
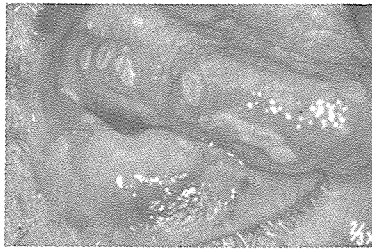
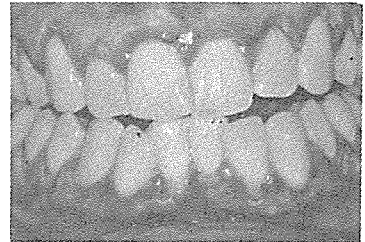
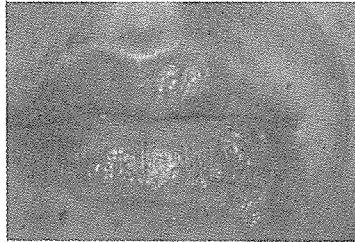
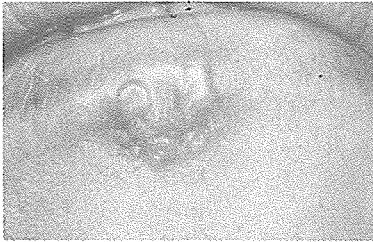
② ether의 국소도포.

(2) Herpetic Stomatitis : 동통을 경감키 위한 마취제 도포와 세균감염 예방을 위한 항생제 투여가 필요하다.

예후 : 좋다.

감별진단 : (1) Erythema multiform-박리세포 검사로 감별한다.

(2) Coxsackie virus에 의한 Herpangina와 Hand, Foot, mouth Disease.



서울특별시 인정 제12호



아세아치과기공소

ASIA DENTAL LABORATORY

대표 이홍규

서울 종로구 종로5가 115번지

(763) 8559 · 7518