

Operculectomy

치관주위염은 봉출하는 치아의 치은연을 따라서 생기는 염증이다. 아동에 있어서는 제 1대구치 봉출시기에 흔히 나타나서 통증을 호소하는 경우가 있다(Fig. A). 어느치아 주위에서도 일어날 수 있으며 음식물이 치아주위에 잔류하게 되어서 염증이 야기되므로 구강위생을 올바르게 해 주는것이 우선이고, 계속되어서 염증이 반복되어 나타나면 외과술식을 행해 주어야 한다.

<수술전 처치>

1. Saline으로 inigation해준다.
 2. 이차감염이 우려될때는 항생제 투여
 3. 통증 심할때 진통제 투여
- 위처치로도 만족할 만한 결과를 얻지 못하거나 재발시 외과술식을 행한다.

<주위사항>

1. 급성염증 상태 일때는 적절한 항생제를 투여하고 수술을 해야 한다.
2. 반복해서 수술을 하는것은 피한다.

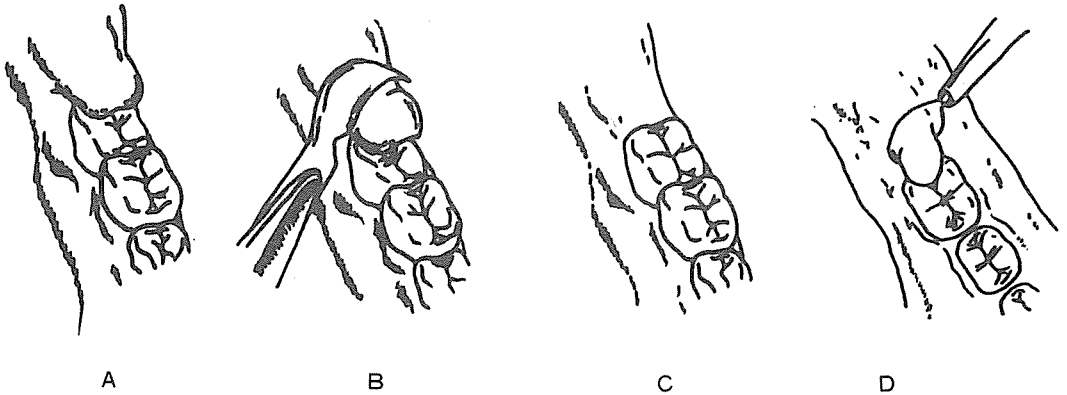
<수술술식>

Electrosurgery로나 외과용 Knife로써 행해진다.

1. 침윤마취를 행한다.
2. # 12 Bard-Parker blade로 distal쪽의 얇힌 부위를 제거하고 치은연을 다듬는다. (Fig. B, C)

Electrosurgery시에는 large loop electrode를 사용해서 조직을 제거하는 것이 좋다. (Fig. D)

3. Saline으로 innigation하고 필요하다면 Periodontal pack을 부착시킨다.



崔鍾煥 치과기공소

恒常 研究, 勞力 精進하는 姿勢로...

서울 · 종로구 송인동 1081

전 화 : 93-6671 · 93-2998