

Aphthos Stomatitis

진단명: 아프타성 구내염 (Aphthos Stomatitis)

국제질병 분류번호: 528.20

임상조건:

- (1) 성별 및 연령: 남녀의 차이 없으며, 모든 연령층에서 발병한다.
- (2) 부위: 호발부위는 협점막이며 경구개, 치은, 혀 등에서는 드물다.
- (3) 기간: 자연적으로 치유되는 기간은 7~10일이다.
- (4) 양태: 병소의 크기는 1mm에서 2cm까지 이르며 한개~수개적으로 심한 경우 50부위 이상에 궤양을 형성한다. 재발이 잘되며 재발기간도 다양하다.
- (5) 기타 참고사항: 심한 경우 Sutton's Disease 로 명명하며, Bechet's Syndrome, Reiter's Disease 등의 여러 증상중의 하나이다.

원인: 미상이나 소인으로 외상, 음식, 정서적 요소등을 생각하고 있다.

치료:

- (1) 병소가 한 부위에 국한된 경우: Steroid의 국소 도포로 Hoyt Laboratories에 만든 Orabase with Benzocaine, Orabase Oral protective paste Orabase HCA Oral Paste 등이 있다.
 - (2) 재발성이며 여러 부위에 나타나는 경우:
 - ① tetra cycline (250mg/50cc 생리식염수)의 mouthwash로 1회 3분, 1일 4회 1주일간행한다.
 - ② Dexamethasone(동화약품의 Dexan등, 0.05% gargling solution)을 5cc씩 15~20분간, 1일 3~4회 행한다.
 - (3) 심한 경우: 전신적 steroid의 투여 심한
- * 주의사항: 항생제 장기 복용시의 candida감염과 8세이하 어린이의 tetracycline 복용시의 치아 변

색을 고려해야 한다.

예후: 근본적인 치료는 힘드나 증상완화 및 주소를 경감시킬 수 있다.

감별진단: Herpes Virus Infection.

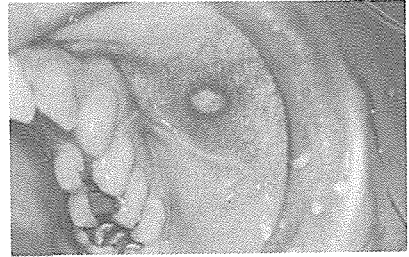


Fig. 1

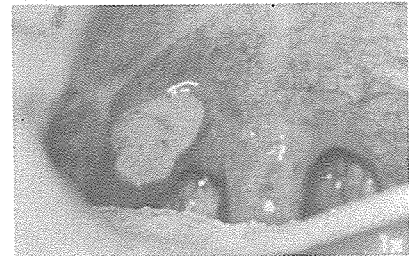

Fig. 2

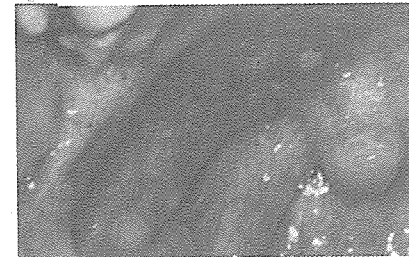


Fig. 3

그림 1. 협점막의 작은 병소

그림 2. 연구개의 큰 병소

그림 3. 연구개의 여러 병소

서울특별시 인정 제12호



아세아치과기공소

ASIA DENTAL LABORATORY

대표 이홍규

서울 종로구 종로 5가 115번지

(763) 8559 · 7518