

Distal Wedge Operation

상, 하악의 최후방구치 원심면에 빈번하게 치주낭이 존재하며 이런 경우 치주낭을 제거하기 위해 치은절제술을 해야하나 상악결절부와 하악 retro-molar pad에 있는 구모양의 섬유조직에 의해 방해 받는다.

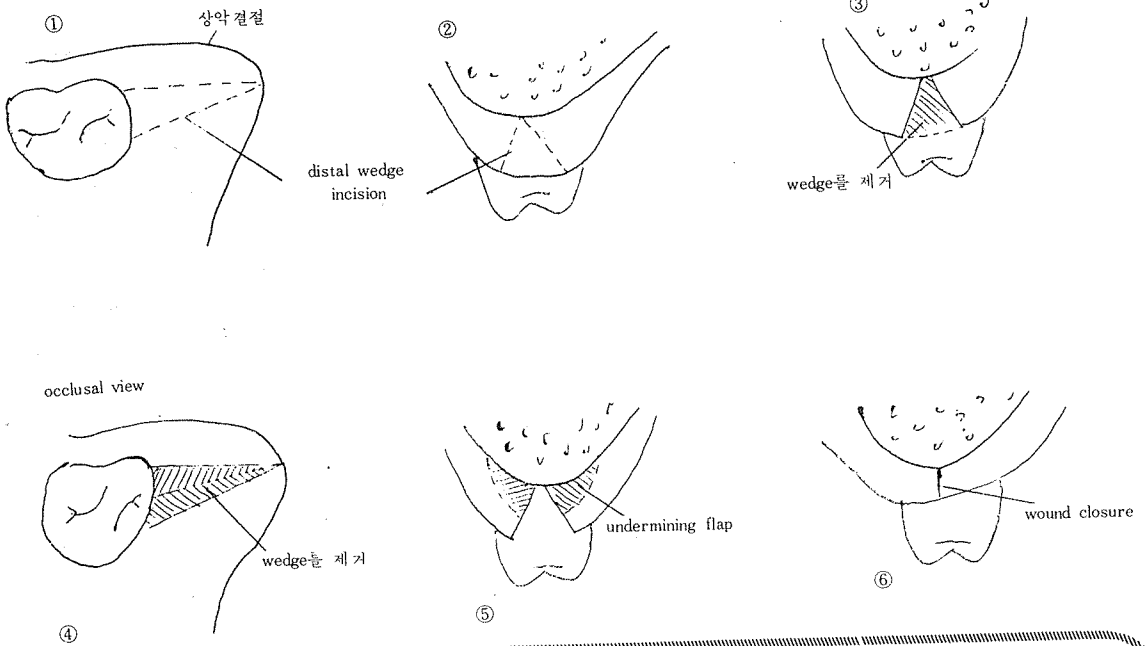
또한 부착치은의 폭이 좁거나 치조골과피를 동반한 치주낭이 있을때는 구모양의 섬유조직을 제거하기보다는 섬유조직을 내려주는것이 바람직하다.

그래서 일반적으로 조직의 wedge를 제거해주어 조직이 치아면에 긴밀하게 접촉되도록 해준다.

<치료술식>

1. 국소마취 - 침윤마취, 전달마취시행

2. 치주낭을 periodontal probe로 probing
3. 구모양의 섬유조직을 삼각형 형태로 절개(그림 ①, ②)
4. 절개된 섬유조직을 제거(그림 ③, ④)
5. 절개시 reverse bevel incision을 하면, flap을 치아에 긴밀히 적합시키기 위해서 flap wall을 undermining해준다. (그림 ⑤)
6. 치근에 남아있는 잔존 치석제거 및 치근활택술 시행
7. 봉합(그림 ⑥)
8. periodontal dressing.



정우치과기공소  
Jung Woo Dental Lab.

代表 崔 海 明

전화 765-0606, 743-6633

서울특별시 종로구 종로 5가 40번지