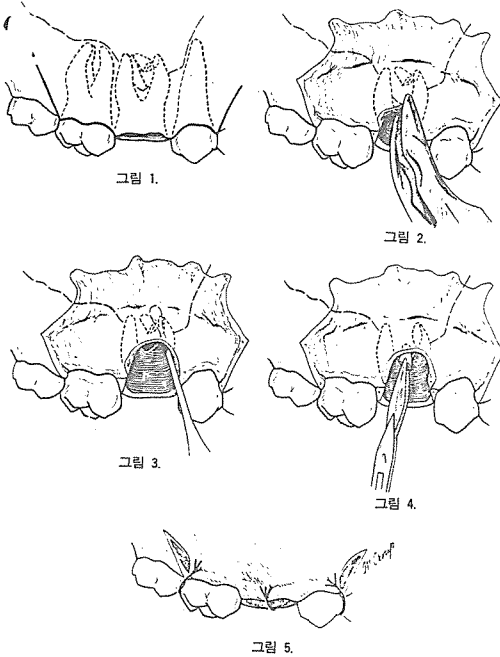


5. Roots forced into the Maxillary sinus.

上顎齒牙 拔去時에 破折된 齒根이 간혹 上顎洞으로 들어갈 수 있다. 이 破折된 齒根을 除去하기 위해서는 매우 조심스럽게 手術을 行하여야 하며 이때 正確한 放射線 寫眞의 判讀과 좋은 手術視野는 手術에 많은 도움을 준다.

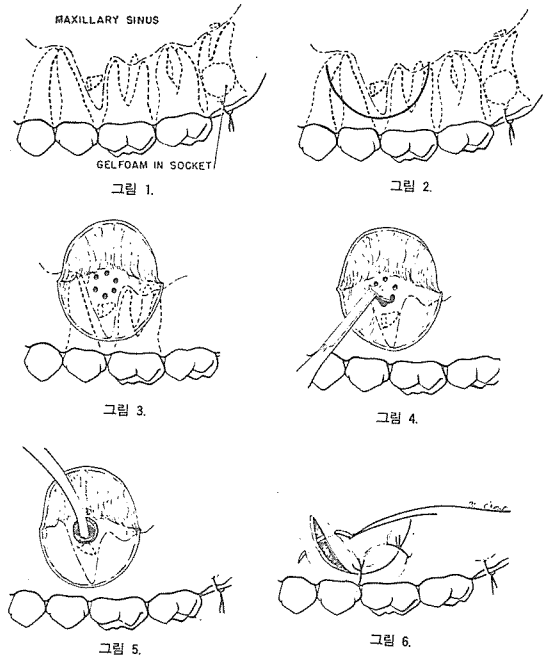
A. periapical space로 接近하는 方法

- ① 4-cornered incision을 加한다(그림 1).
- ② large buccal flap을 剝離한 後 頰側 齒槽骨을 充分히 切除한다(그림 2).
- ③ sinus opening을 더 擴大한다(그림 3).
- ④ 破折된 齒根을 除去한다(그림 4).
- ⑤ 縫合(그림 5).




B. suction tip을 利用하는 方法

- ① 破折된 上顎第三大臼齒의 齒根이 前方으로 轉位된 경우(그림 1).
- ② 該當部位에 semilunar incision을 加한다(그림 2).
- ③ flap을 剝離한 後 bur를 使用해서 hole을 여러개 뚫는다(그림 3).
- ④ chisel로 bone을 除去하여 window를 만든다(그림 4).
- ⑤ suction tip으로 破折된 齒根을 除去한다(그림 5).
- ⑥ 縫合(그림 6).



SUCTION



- ① 가볍고 移動하기 쉬우며 기름칠을 할 必要가 없다.
- ② 眞空計를 읽기 쉬우며 調節손잡이로 眞空度를 0에서 22Hg까지 쉽게 調節할 수 있으며 排泄物이 흘러 넘지 않게 安全트랩이 달려 있다.
- ③ 녹과 腐蝕을 防止하기 위하여 Alcorite 皮膜을 입혀 놓았다.
- ④ Thomas社가 만든 本 Suction은 醫療機器標準(規格)에 適合한 精巧한 製品이다.

110 Volt.  
(Portable model)

株式會社 多木洋行

DAMOK INTERNATIONAL LTD.

TEL. 28-7919-778-3028