

Complications associated with oral surgery

4. Oro-antral fistula

B. rotated palatal pedicle flap을 이용한 治療方法.

① 瘻孔을 깨끗이 한 후 palatal flap을 形成한다. 이 경우 瘻孔의 遠舌側에 small wedge形態로 組織

을 除去하여 flap rotation을 用利하게 한다(그림 1).

② flap을 薄離한 후 縫合한다(그림 2).

③ 口蓋側 缺損部位는 surgical cement를 塗布한다(그림 3).

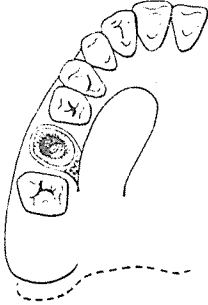


그림 1.

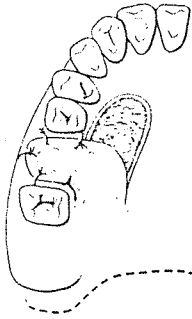


그림 2.

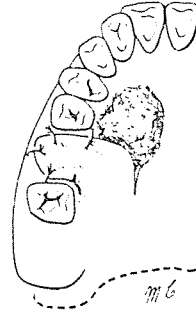


그림 3.

C. metal plate 혹은 gauze를 이용한 治療方法.

① 骨粘膜을 薄離한다(그림 1).

② 拔齒窩위에 Tantalum wire mesh gauze나 36 gauge, 24 Karat gold plate를 適用한다(그림 2).

③ 縫合(그림 3).

④ 拔齒窩內에 肉芽組織이 形成된 後(14-30日) plate를 除去한다.

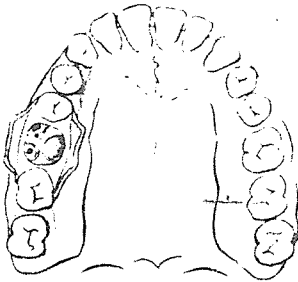


그림 1.

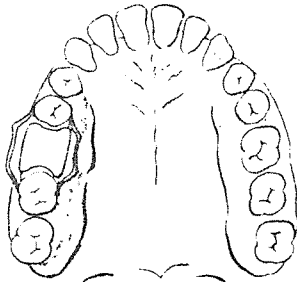


그림 2.

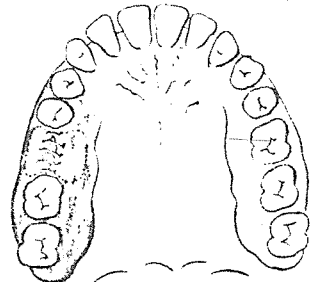



그림 3.

SUCTION



110 Volt.

[Portable model]

- ① 가볍고 移動하기 쉬우며 기름칠을 할 必要가 없다.
- ② 眞空計를 읽기 쉬우며 調節손잡이로 眞空度를 0에서 22Hg까지 쉽게 調節할 수 있으며 排泄物이 흘러 넘지 않게 安全트랩이 달려 있다.
- ③ 녹과 腐蝕을 防止하기 위하여 Alcorite 皮膜을 입혀 놓았다.
- ④ Thomas社가 만든 本 Suction은 醫療機器標準(規格)에 適合한 精巧한 製品이다.

M 株式會社 多木洋行

DAMOK INTERNATIONAL LTD.

TEL. 28-7919·778-3028