

Complications associated with oral surgery.

4. Oro-antral fistula.

上顎臼齒를 拔去時 많이 나타나는 合併症 으로서 이러한 opening은 即時 閉鎖시켜주어야 한다. 만일 感染이 되었다면 Oro-antral fistula의 閉鎖와 더불어 Caldwell-luc operation도 竝行되어야 할 것이다.  
<治療>

A. buccal pedicle flap을 利用한 治療方法

- ①. buccal flap의 design(그림 1 참조)
- ②. buccal flap을 剝離한 後 flap의 periosteum에 relieving incision을 넣는다. 그리고 oro-antral fistula를 切除한다(그림 2, 3 참조)
- ③. 頰側 齒槽骨을 削除하고 口蓋側 齒槽骨도 어느 정도 削除한다(그림 4 참조).
- ④. suturing(그림 5, 6 참조)

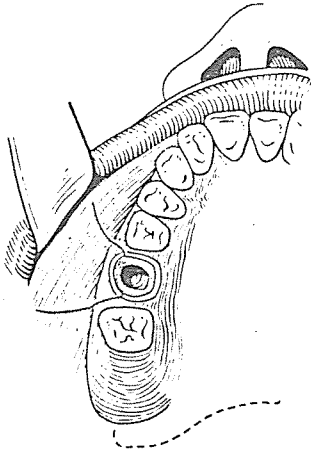


그림 1.

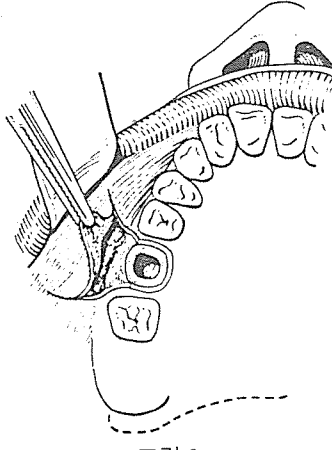


그림 2.

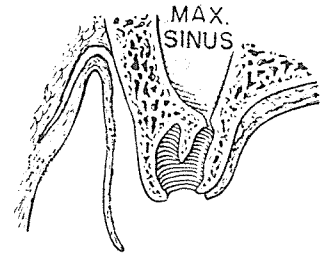


그림 3.

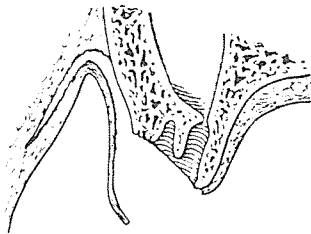


그림 4.

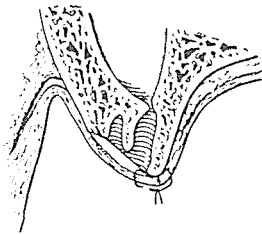


그림 5.

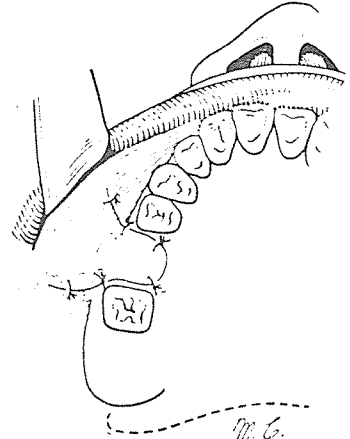


그림 6.

# SUCTION

- ① 가볍고 移動하기 쉬우며 기름칠을 할 必要가 없다.
- ② 眞空計를 읽기 쉬우며 調節손잡이로 眞空度를 0에서 22Hg까지 쉽게 調節할 수 있으며 排泄物이 흘러 넘지 않게 安全트랩이 달려 있다.
- ③ 녹과 腐蝕을 防止하기 위하여 Alcorite 皮膜을 입혀 놓았다.
- ④ Thomas社가 만든 本 Suction은 醫療機器標準(規格)에 合格한 精巧한 製品이다.

110 Volt.

[Portable model]



株式會社 多木洋行

DAMOK INTERNATIONAL LTD.

TEL. 28-7919·778-3028